

## 144. 치협회지 30권 1호에 게재된 “Osseointegration”에 대한 답변

경북대학교 치과대학  
보존학교실

부교수/조 성 압

〈질문〉 Osseointegration 설명함에 있어, Branemark는 bone과 implant의 界面에 연조직 개재없이 직접결합된다고 했는데 그 interface가 100% bone과 implant와의 결합인지요? 그후 많은 연구가 진행되어 bone과 implant와의 100% 접촉이 아니고 56%~85%이라고 했는데 나머지 34%~15%는 무슨 tissue가 접촉되어 있는지요? 또한 최근들어 bone과 implant 사이에 200~400nm(나노미터)의 석회화 되지 않은 shapless층이 개재한다고 했는데 이 무정형층은 무슨 조직에서 생성되어 나왔고 implant계면에 100% 접촉하고 있는지요?

〈답변〉

1. Inter face 접촉문제는 1993년 1월 현재까지의 지식으로는 결코 100%의 접촉이 아니며 34%~15%는 unmineralized tissue인 blood vessel fat cell, fibrous tissue가 접촉되어 있습니다.
2. Amorphous layer의 origin  
이층의 성분은 아직 모르지만 이것이 골의 유기질부분에서 유래된 non-collagenous material로 추정되며 따라서 이것은 골의 일부로 보고 있습니다.
3. Contact %  
이층은 대부분의 titanium surface를 덮고 있는 것으로 추정하고 있습니다.

## 145. 결손부가 큰 편측성 또는 양측성 구순열의 최종 수복 전에 시행하는 구순부착법(lip adhesion)에 대하여 알고 싶습니다.

전남대학교 치과대학  
구강악안면외과학교실

이종호, 박 광

Wide cleft로 인해 장력 없이 내외측 lip segment를 봉합하기 힘든 편측성 구순열이나 양측성 구순열 환자에서는 구순유착(lip adhesion)을 예비적으로 시행함으로써 결손부 간극을 줄이고 긴장력을 완화하여 최종 구순수복을 용이하게 하여 줍니다. 이것은 Hotz나 Latham장치물 등을 이용한 조기 교정으로 구순구개열환자에서 형태적, 기능적 수복을 하는 것과 같이 술전 상악골의 변형을 방지하고 전방으로 돌출된 전상악(premaxilla)을 재위치 시키며, 변형된 비익을 molding하여 유아의 sucking 능력을 증진시켜 줍니다. 그리고 생후 1개월 이내에 수술을 시행함으로써 구순 성형술을 시도할 때까지 막연히 기다리는 보호자의 초조함을 경감시켜 줍니다.

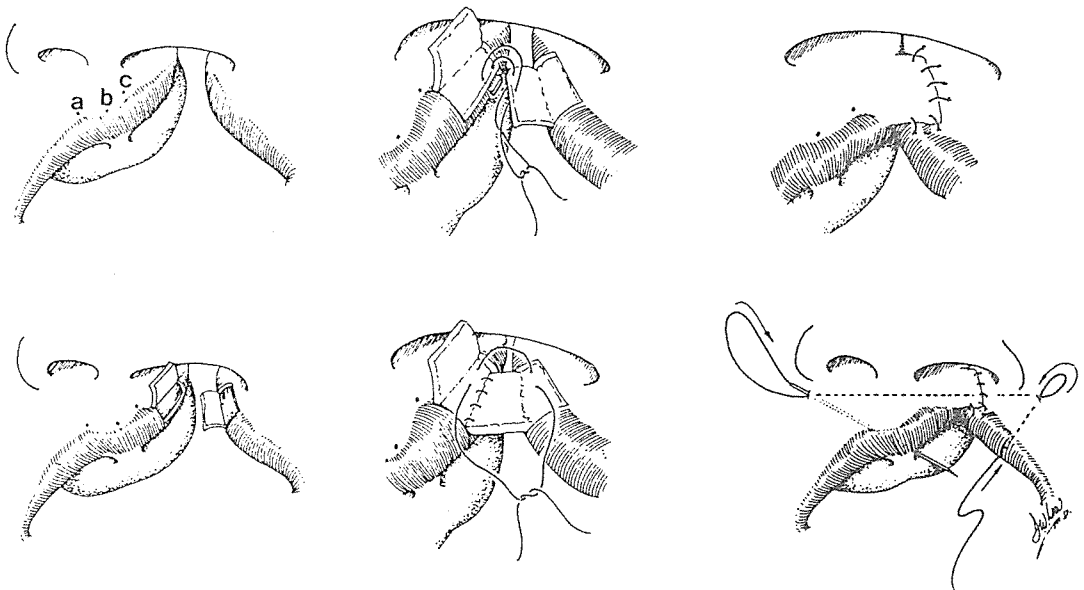
유착의 사전적 의미는 염증 과정에서 생기는 섬유조직에 의해 조직이 비정상적으로 융합하는 것으로 성장 중 인체의 일부분이 단단하게 부착되는 것을 의미합니다. 구순유착술은 최종 구순수복 전에 시행하는 일종의 외과적 교정술(surgical orthopedics)로 결손부가 크고 상악결절(maxillary segment)이 과도하게 벌어져 있는 편측성 구순구개열이나, 전방으로 돌출된 전상악(premaxilla) 그리고 함몰(collapse)된 상악치궁(maxillary arch)을 가진 양측성 구순열 환자에서 시행합니다.

1954년 Johanson이 치조열(alveolar cleft) 환자에서 자가골이식에 의한 치조골 성형술을 시행하기 전에 치조골의 일차 폐쇄를 위해 구순유착을 시행하였습니다. 그는 수 개월 후 골이식술을 시행할 때 종종 결손 간극이 폐쇄되고 치조열의 위치가 정상화되는 것을 관찰하였는데, 완전구순열이 불완전 구순열로 변하였고, 술후 형성된 반흔에 의해 아동이 웃거나 울때 구륜근(orbicularis oris)을 당김으로써 주위 조직이 늘어나(tissue expander) 양측성 구순열 환자에서 구순(prolabium)의 회복이 용이함을 알 수 있었습니다. 1964년 Millard는 편측성 구개열 환자에서 상부 구순 2/3을 이용한 유착술을 시행하고 회전전진법(rotation advancement)에 의해 최종적으로 구순 수복을 시행하였습니다. 이후 Randall은 구순유착술을 통상적으로 시행하고 수직길이(vertical dimension)을 보상하는 삼각피관술(two triangular flap)을 이용하여 구순수복을 완성하는 방법을 주장하였습니다.

전상악(premaxilla)은 편측성 구순열에서는 전방으로, 양측성 구순열에서는 전상방으로 전위되어 있는데, 구순유착은 치조골에 대한 견인력에 의해 전위된 치조골을 후방으로 이동시켜 정상적인 3차원적 위치를 찾게합니다. 따라서 구순점막피관형성시 상악 부착부에 과도한 손상을 가하지 않도록 하여야 하는데, Collito 등은 하방 구순을 이용한 구순유착술을 시행하고 협측구의 구순박리를 시행하지 않는 방법을 개발하였으나, Randall 등은 유착시의 긴장력 완화를 위해 비이환측에서 어느 정도의 구순 박리는 무방하다고 주장하였습니다.

구순유착술은 어느 시기에도 가능하지만, 일반적으로 출생 후 6~8주에 시행하며, 이러한 경우에는 최종 구순 수복을 생후 5~6개월에 행하게 됩니다. 구순유착의 목적은 분리된 구륜근과 연조직을 유착시키는 것으로 최종 구순 수복시 포함되지 않는 조직을 이용하여야 하며 상부 구순의 2/3가 주로 이용되고 있습니다. 이해를 돕기 위하여 Randall-Graham의 구순부착법을 일례로 들겠습니다.

\* Randall-Graham 구순부착법의 외과적술식(그림 1)



- a. 구순의 정확한 회복을 위해 정상점을 표시합니다.
  - point a : 비파열부 큐피드궁의 최상점(highest point of Cupids's bow on the noncleft side)
  - point b : 비파열부 큐피드궁의 최하점(lowest point of Cupids's bow)
  - point c : 비파열부 큐피드궁의 최상점(highest point of Cupids's bow on the cleft side)
 Point a와 c는 점막피부의 경계부에 형성하며 a-b와 b-c의 길이는 동일합니다. 이후 비공저와 비중격 기저부의 경계 및 구교련으로부터의 계측에 의해 파열부 구순점막능선이 얇아지는 곳 등을 표시합니다.
- b. 정상점을 표시한 후 1 : 10만 에피네프린이 함유된 리도카인으로 국소마취를 시행합니다.
- c. 피판형성
  1. 먼저 내측 구순의 피판을 형성하는데, 비공저(nasal floor)에서 큐피드궁까지 구순점막을 따라 내측절개(gingival buccal sulcus incision)를 하여 구순을 상악간극으로부터 분리하고 구순점막 경계부에서 홍순(vermilion)의 주름을 통해 직각절개하여 사각점막피판을 형성합니다.
  2. 파열부 비강저에서 큐피드궁까지 구순점막 경계부를 따라 절개를 하여 외측피판을 형성합니다. 이때도 홍순(vermilion)의 주름을 통해 구순 경계부에 직각에서 절개를 시행하여 줍니다.
  3. 구륜근을 확인한 후 최소한의 박리를 시행합니다.
- d. 파열부 외측피판을 내측피판 하방에 활주(slide)하여 치조구순구(alveolabial sulcus)에 흡수성 봉합사를 이용 봉합하여 줍니다.
 

근육층을 수직와육봉합법을 이용하여 봉합하는데 근육층의 봉합이 가장 중요하다고 하였습니다. 내측피판의 점막을 파열부 외측의 피부에 봉합하여 줍니다. 이 내측피판은 최종구순수복시 제거하거나 Millard의 C-flap에 이용할 수도 있습니다.
- e. 긴장완화봉합(tension-relieving suture)
 

직침(Keith needle)에 비흡수성 봉합사를 끼워서 lane type의 긴장완화 봉합을 시행하여 주는데 이는 외측구순의 점막에 자입하여 양측 비구순 주름(nasolabial fold)을 통과시킨 후 직침의 최초 자입점에서 결찰하게 됩니다. 술후 로간궁(Logan bow)을 장착시키며 긴장완화 봉합은 10~14일후에 제거합니다.

모든 구순열 환자에서 구순유착술이 항상 필요한 것은 아니며, 이는 일차봉합시 과도한 긴장력의 유무에 따라 결정됩니다. Randall 등은 특히 양측성 구순열 환자에서 구순유착술을 선호하며 완전구순열이나 양측성구순열 아동의 80% 정도에서 구순유착술이 필요하다고 생각하였습니다. 구순유착은 부모에 대한 교육이 중요한데, 유착술이 최종 수복을 위한 치료의 시작임을 인지시켜야 합니다. 많은 외과의사들이 head cap이나 elastic adhesive tape 등 탄력을 이용하는 능동적 장치를 이용하여 약결절을 결손부로 이동시키려 하는데, 이러한 장치들은 구순유착술 시의 피부신장(skin stretch)이나 조직늘림(tissue expander) 등의 장점을 나타내지는 못합니다. 구순유착술 후 가장 빈번한 합병증은 유착부 구순의 이개(dehiscence)로써, 문헌에는 약 18% 정도에서 나타났다고 보고되어 있으나 lane retention 봉합후 거의 나타나지 않고 있습니다. 구순유착술은 술후 봉합부에 섬유성 반흔이 나타날 수도 있으나, 구순유착술 후 얻어지는 비익(alar base)의 위치 개선, 긴장력 완화 등의 장점에 비하면 아주 사소한 문제라 할 수 있습니다. 이상과 같이 구순유착술은 상악간극의 재위치 및 양측성 구개열에서의 조직늘림 등 많은 장점을 가지고 있습니다.