

안모비대칭 환자의 임상증례

경희치대 구강악안면외과학교실 교수 김여갑

안모비대칭의 치료목적은 부정교합을 교정하며 외과적으로 기능적 및 심미적으로 증진시켜 환자가 만족할 수 있도록 하기 위함이다. 치료는 환자의 임상적 소견 및 술자의 경험에 의하여 주로 좌우되며 치료순서는 일반적으로 술전 교정, 외과적 처치 그리고 술후 교정으로 나뉜다. 교정 치료는 상하악 치아의 배열과 치조골의 대상성 증식 정도에 좌우되며 술전 교정의 목적은 술후 정중선의 일치를 포함하여 상하악 치아의 교합 상태가 양호하게 이루어져 상하악골이 새로운 위치에서 안정성을 가짐으로써 보다 재발이 적은 양호한 결과를 얻는 데 있다.

개인적인 의견으로 골격성 변형으로 인한 안모 비대칭 환자를 교정만으로 치료하려고 시도한 경우 치아는 교합이 되지만 심미적인 면에서 환자가 만족하지 못하여 수술을 하게 될 때 그동안의 교정치료가 오히려 큰 문제점으로 대두되는 예를 보게 된다. 아직 밝혀보지는 못했지만 상하악골이 불균형을 이룬 상태로 상하악 치아가 교합되고 있더라도 치아자체는 자기의 본래 위치로 맹출되려고 노력하고 있다고 생각하고 있다. 이는 안모 비대칭 환자에서 상하악골의 균형을 맞추어줄 때 때로 치아가 측방 개교합을 보이는 하지만 교정없이 수술이 가능할 정도로 교합되는 것을 많은 경우 볼 수 있기 때문이다. 그러므로 술전 교정을 행할 때는 교정을 해 보고 안되면 수술한다는 마음이 아니고 수술의 시행 여부를 확정하고 시행하는 것이 중요할 것으로 본다.

외과적 처치시 고려해야 할 사항은 환자의 나이, 성장 잠재력, 안모기형의 원인 및 정도, 수술 시기 및 수술부위 등이 있다. 가장 빈발하는 형태로 과두돌기증식의 경우를 예로 보면 수술방법은 하악두를 절제할 것인가 또는 하악두를 유

지시키고 골절단술로 하악지를 절단 할 것인가에 따라 결정되며 하악과두의 활성화 등을 알아야 한다. 즉 하악골 증식이 활발하며 기능장애와 악관절 동통을 보이는 경우 하악두절제술이 요구되나 하악두의 성장이 끝나고 안정되어 있으며 악관절내에서 정상적인 기능을 하고 있다면 하악지를 절단하는 방법이 효과적일 수 있다. 또한 상악골과 하악골의 변형은 공간성을 가지는 입체적인 것으로 술전 추적용지나 컴퓨터를 이용한 2차원적인 모형수술만으로는 확실한 좌우 대칭을 이룬다는 것이 불가능하므로 2차 수술의 필요성에 대하여도 설명할 필요가 있다. 악교정수술후 합병증은 각 술식마다의 장단점과 함께 합병증이 발생할 수 있는데 임상적으로 어려운 합병증 중의 하나는 역시 좌우균형이 맞지 않은 경우일 것이다.

복잡한 술식에 대한 설명을 피하고 증례를 가지고 경과를 보기로 한다.

증례 1

환 자 : 최 ○○, 23세 남자

주 소 : 심한 안모 비대칭

과거력 : 특이사항 없음

현 증 : ① 심한 전치부 피개교합을 보이는 하악전돌

SNB : 88°

SNPog : 89°

NAPog : -7°

ANB : -6°

② 중안면부 함몰의 양상을 보인다(SNA : 82°).

③ 좌측 과두돌기 경부의 과증식

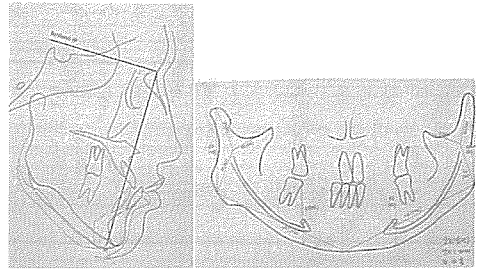
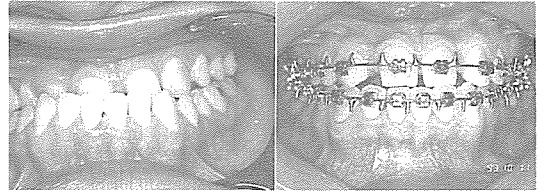
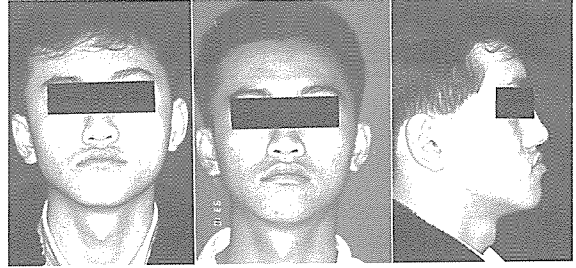
진 단 : ① 하악전돌증

② 안모비대칭

치 료 : ① 13개월간의 술전 교정

② 좌우측 하악지 시상분할골절단술로 하악골의 후방이동

③ 술후 교정



증례 2

환 자 : 구 ○○, 21세 여자

주 소 : 심한 안모 비대칭

과거력 : 특이사항 없음

현 증 : ① 하악골의 좌측 전위를 수반한 안모 비대칭

② 하악전돌

SNA : 84°

SNB : 84°

SNPog : 88.5°

NAPog : -10°

ANB : -8°

③ 전치부 개교합

④ 하악골 하연의 만곡상태 변형

진 단 : ① 안모 비대칭을 수반한 하악 전돌증

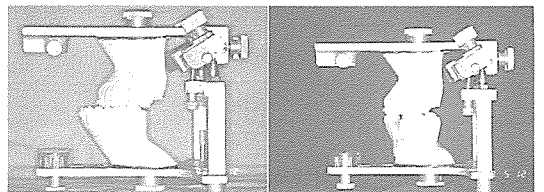
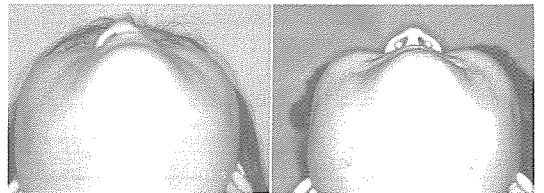② 전치부 개교합

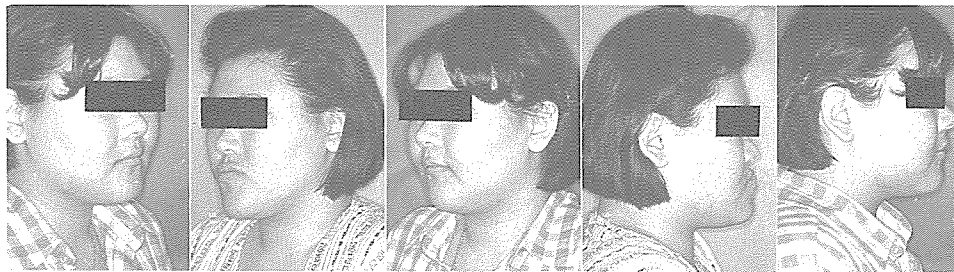
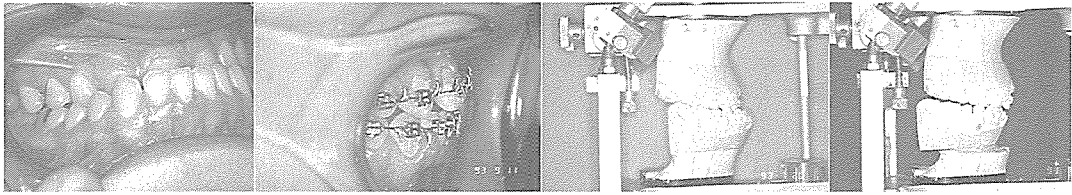
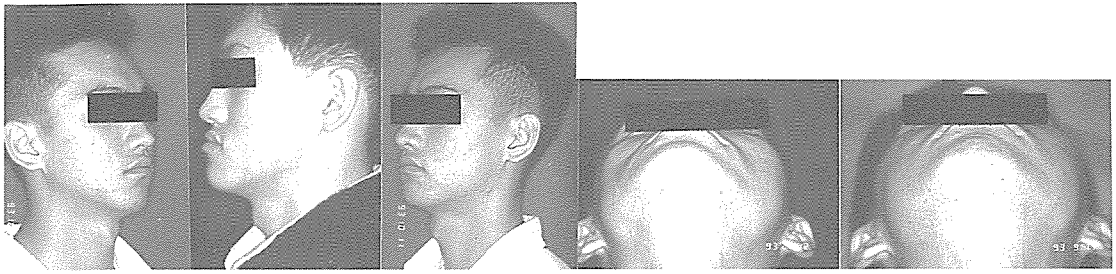치 료 : ① 23개월간의 술전 교정

② 좌우측 하악골 상행지 시상분할골절단술로 하악골 후방이동으로 좌우균형유지

③ 하악 전치부 부분골절단술로 하악전치부 후방이동 (하악 좌우측 제 1소구치 발치)

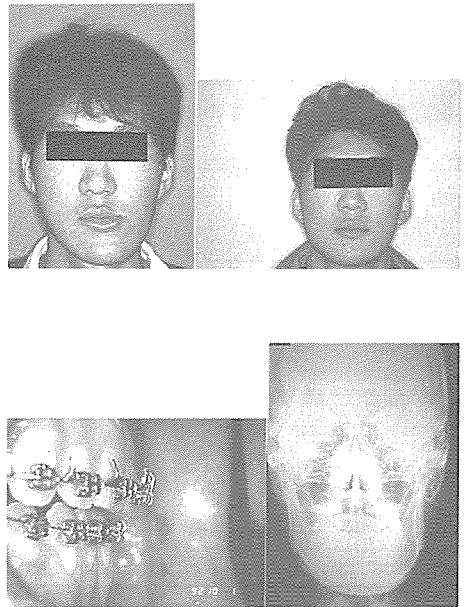
④ 술후 교정





증례 3

- 환 자 : 정 ○○, 24세 남자
 주 소 : ① 심한 안모 비대칭에 의한 심미적 손상
 ② 교합장애
 ③ 악관절 잡음
 과거력 : 수년전부터 관절잡음
 현 증 : ① 전치부의 절단면 교합
 상하악 전치 : 설측경사
 ② 좌측 구치부의 반대교합
 ③ 하악 전돌증
 ④ 중앙면부 함몰
 ⑤악관절증
 진 단 : ① 하악골 전돌증
 ② 안모 비대칭
 ③ 악관절증
 처 료 : ① 14개월간의 술전 교정
 ② 좌우측 하악지 시상분할골절단술
 ③ 이부성형술 (5mm 절제)
 ③ 술후 교정



증례 4

- 환 자 : 허 ○○, 17세 남자
 주 소 : 심한 안모 비대칭
 과거력 : 7년전부터 안모비대칭을 인식
 현 증 : ① 하악골의 우측 전위
 ② 우측 하악골 과두돌기 경부 및 하악골체의
 과증식 (골체부 하연의 하방증식)
 ③ 좌측 하악골체부의 발육저하
 ④ 하악전돌
 ⑤ 상악의 우측 하방성장
 ⑥ 교합의 경사
 진 단 : ① 하악전돌증
 ② 하악골 우측부의 과증식으로 인한 안모 비대칭
 ③ 우측 상악골의 과증식
 처 료 : ① 12개월간의 술전 교정
 ② 상악골 : Le Fort I 골절단술
 ③ 하악골 : 좌측 하악지 시상분할골절단술 이
 부성형술
 ③ 술후 교정

