

임파구형 간질성 폐렴 1예

고려대학교 의과대학 내과학교실, 해부병리학교실*, 흉부의과학교실**

정희진 · 조은래 · 심재정 · 인광호
유세화 · 강경호 · 원남희* · 최영호**

= Abstract =

A Case of Lymphocytic Interstitial Pneumonitis

Hee Jin Jung, M.D., Eun Rae Cho, M.D., Jae Jung Shim, M.D., Kwang Ho In, M.D.
Sae Hwa Yu, M.D., Kyung Ho Kang, M.D. Nam Hee Won, M.D.* and Young Ho Choi, M.D.**

Department of Internal Medicine, Pathology,* Thoracic Surgery**
College of Medicine, Korea University, Seoul, Korea

Lymphocytic interstitial pneumonitis (LIP) is one of parenchymal pulmonary infiltrative diseases first described at 1966 by Carrington and Liebow.

In LIP, there is a predominance of mature small lymphocytes in the interstitium of the lung which form germinal centers. The disease process surrounds, but dose not invade lung parenchyme, tracheo-bronchial tree and vascular structures. The etiology remains still unknown and the clinical features of this disorder have not been clearly defined. Therefore, the therapeutic modality is obscure. Development of LIP association with AIDS is often reported currently and possibility of progress to malignant lymphoma is emphasized. We experienced a case of primary LIP with pnemomediastinum.

She was adimitted due to chest and anterior nuchal pain with chronic coughing, and diagnosed as pneumomediastinum with LIP. Medication with steroid was begun and some improvement of symptoms was observed, but an X-ray film of the chest remained same without improvement. We report above case with review of the literatures.

Key Words: Lymphocytic Interstitial Pneumonitis (LIP), Malignant lymphoma, Therapeutic modality

서 론

임파구형 간질성 폐렴(Lymphocytic interstitial pneumonitis, 이하 LIP로 약함)은 1966년 Carrington 과 Liebow가 처음 기술한 이후로¹⁾ 현재까지 20여예²⁾만 보고되었을 정도로 드문 간질성 폐렴의 한 유형으로, 임파구형 세포들이 단조로운 간질성 폐침윤을 보여 통상형 간질성 폐렴(Usual interstitial pneumonia)과 박리형 간질성 폐렴(Desquamative interstitial pneumonia)

으로부터 분리된다³⁾. 또한 형태학적으로는 성숙한 모양의 임파구들이 주위의 정상조직인 기도나 폐혈관, 주변 임파절, 폐 이외의 조직으로의 침윤은 동반하지 않은채 폐간질로만 침윤되는 모양을 보여 악성 임파종과는 구별된다는 특징이 있다^{3,4)}. LIP의 원인이나 병인은 아직 확실하게 밝혀져 있지 않으나 원발성으로 혹은 여러 자가면역성 질환과 연관되어 발생한다는 보고들이 있으며 최근에는 Human immunodeficiency virus에 의해 감염된 소아에서의 발생이 많이 보고되고 있어^{5,6)} 면역 부전 상태와 관련성이 있다고도 생각된다.

LIP는 질병특이적 임상소견이 없고, 임상적으로나 검사소견상으로 LIP의 예후를 예측할수 있는 인자가 없으며 확립된 치료 방법등이 없어 치료 방법 및 기간의 설정에 어려움이 많고 악성화할 가능성에 대한 예측이 어려운 질환이다.

저자들은 치료적 목적으로 스테로이드 투여를 시도했던, 중격동 기흉을 동반한 원발성 임파구형 간질성 폐렴 1예를 경험하였기에 문헌 고찰과 함께 보고하는 바이다.

증 례

환 자 : 경○미 (30세/여자).

주 소 : 우측 경부 압통, 파열음.

현병력 : 환자는 평소 건강하게 지내오다 92년 5월 말경 심한 기침과 가래로 약 2주간 개인 병원에서 치료 받았으며 7월 초부터는 양측 경부의 동통이 발생되어 지속되어 오다가 8월 중순부터는 촉진시 파열음을 동반하는 우측 경부의 부종과 호흡 곤란의 증상을 보여 내원하였다. 동반된 발열, 체중감소등은 없었다.

과거력 : 특이 소견 없음.

흡연(-), 흉부 좌상(-), 결핵(-)

가족력 : 특이 소견 없음.

이학적 소견 : 내원 당시 혈압은 120/80 mmHg, 맥박수 분당 80회, 호흡수 분당 20회, 체온은 37.6°C이었다. 의식은 명료하였으며 결막 창백이나 공막 황달소견은 보이지 않았고, 우측 경부에서 기종성 변화(emphysematous change)가 관찰되었으나 만져지는 임파절 종대는 없었다. 흉부 진찰상 심잡음은 없었으나 양쪽 폐하부에서 흡기시 수포음이 들렸으며, Hamman's sign은 양성이었다. 복부 진찰상 만져지는 장기는 없었으며 사지 검사상 경도의 곤봉형 수지소견이 관찰되었다.

검사실 소견 : 말초 혈액은 혈액소치 12.3g/dl, 헤마토크리트 37.4%, 백혈구 5600/mm³, 혈소판 220,000/mm³로 빈혈이나 백혈구 증가의 소견은 없었고 생화학적 검사상 BUN 12 mg/dl, 크레아티닌 0.7 mg/dl였고 전해질검사나 소변검사상 이상소견은 없었다. 간기능 검사에서는 AST 19 IU/L, ALT 16 IU/L, ALP 56K. A.U., total bilirubin 0.8 mg/dl, direct bilirubin 0.1 mg/dl이었으며 총 혈장 단백 6.7g/dl, 알부민 3.7g/dl, 콜레스테롤 164 mg/dl로 이상 소견은 없었다. 심전

도 검사는 정상이었으며 폐기능 검사상 FVC 80% (predictive value 3.63 L, actual value 2.26 L), FEV1 78% (predictive value 2.97 L, actual value 2.31 L), FEV1/FVC 88%로 제한성 폐환류 장애는 관찰할 수 없었고 일산화탄소 폐 확산능(DLCO)은 108%로서 정상 소견을 보였다.

피부 결핵 반응 검사는 음성이었고 페디스토마 효소 면역 검사(ELISA) 또한 음성이었다.

객담 도말 검사상 3회 연속 항산성 염색에서 음성이었고 진균 도말 검사도 음성이었으며 배양검사 결과 또한 음성이었다. 객담의 세포학적 검사에서 악성 세포는 발견되지 않았다.

방사선학적 검사 : 흉부 X-선 검사에서는 양측 폐하부와 좌측 상폐야에 걸쳐 간질성 침윤 소견이 관찰되었고 좌측 심연을 따라 선상의 공기 음영이 보여 중격동 기흉이 동반되어 있음을 알수 있었다(Fig. 1). 흉부 CT 촬영에서는 봉와형(honey-comb appearance)의 간질성 폐침윤이 양측 폐 상하부에 걸쳐 분포하였으며 특히 폐하부에 심한 침윤을 보였다. 또한 상부 중격동에 위치하기도, 식도와 혈관 구조물사이에 수 많은 공기음영이 관찰되었다(Fig. 2).

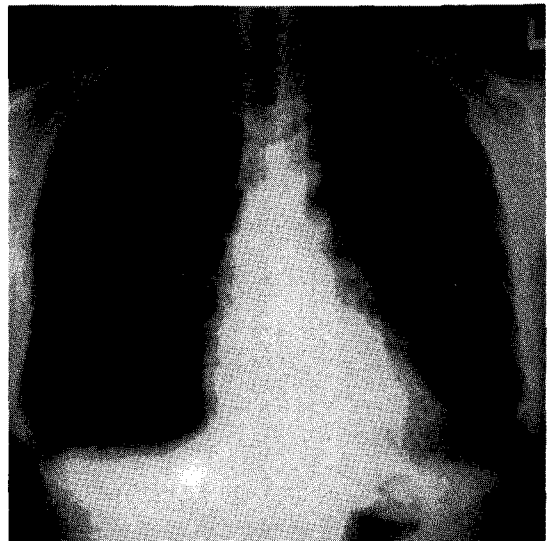


Fig. 1. Posteroanterior radiograph of the chest shows reticular, cystic, and fine nodular abnormalities on both upper and lower lung fields, also shows spontaneous left side pneumomediastinum.

병리 조직학적 소견 : 개흉 폐조직 검사에서는 폐포와 기관지 주위로의 임파구와 형질 세포들에 의한 침윤으로 폐포 간질의 비후성 변화가 관찰되었다(Fig. 3). 면역화학적 염색상에서 kappa나 lambda chain에 모두 염색되는 polyclonality를 보였다(Fig. 4).

관련된 다른 질환과의 연관성을 알아보기 위해 자가면역질환의 표지자를 검사하였다.

CRP(-), ASLO<200 IU, Rheumatoid factor: weakly positive, VDRL: nonreactive, LE cell (-), Cryoglobulin (-), FANA (-), Anti-dsDNA antibody

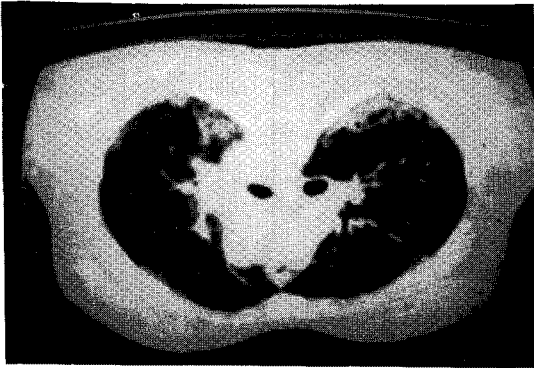


Fig. 2. Thorax CT scan shows thin-walled cysts of various sizes and interstitial infiltration on both peripheral lung fields.

(-), C3 82.0 mg/dl, C4 52.5 mg/dl 이었으며 Immunoglobulin electrophoresis 상 IgG 2040 mg/dl, IgA 210 mg/dl, IgM 271 mg/dl, IgD 8.0 mg/dl 로 약간의 IgG 상승이외의 다른 이상소견은 없었다. 그 밖에 HIV antibody (-), EB virus antibody (-)로 바이러스 검사는 음성이었고 Anti-smith antibody (-), Anti-Ro antibody (-), Anti-La antibody (-)을 보였으며 T-cell subset 검사에서 T4 cell 476/mm³, T8 cell 286/mm³, CD 4/CD 8 비율 1.67로 정상 소견을 보였다.

치료 및 경과 : 환자는 이상의 검사결과로, 동반된 질환이 없는 일차성 임파구형 간질성 폐렴의 진단하에 1일 prednisolone 60 mg(1 mg/Kg)을 경구 투여하며 관찰한 결과 기침 및 흉통 완화등의 증상 호전을 볼수 있었으나 흉부 X-선상에는 별 진전이 없어 세포 독성 약제의 투여를 고려하고 있다.

고 찰

임파구형 간질성 폐렴은 임파구형 침윤성 폐질환중에서 임상적으로 가장 양성⁷⁾인 폐렴의 유형으로, 양폐야에 걸쳐 주로 소임파구에 의한 폐포격벽 폐간질의 미만성 침윤을 보이는 질병을 의미한다.

1966년 Carrington과 Liebow^{1,3)}에 의해 처음 기술된

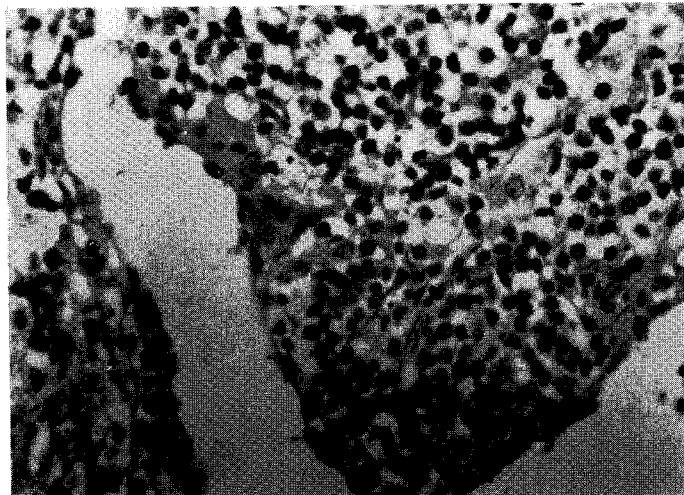


Fig. 3. Photomicrograph of lung biopsy demonstrates heavy infiltrations of small, mature lymphocytes and plasma cells on the alveolar septa.

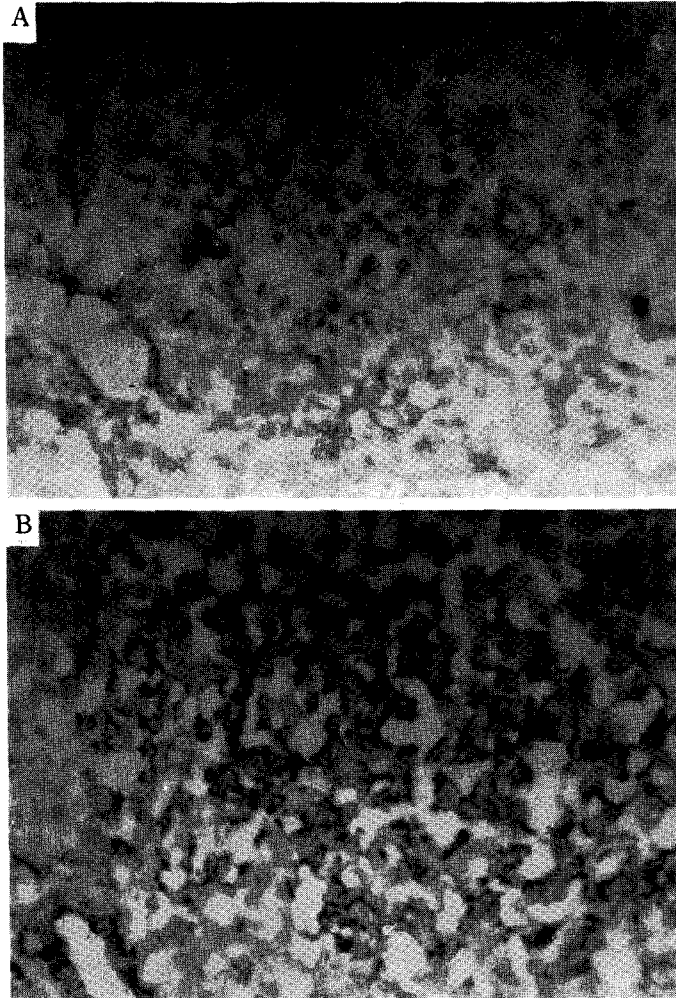


Fig. 4. Photomicrographs of immunohistochemical staining of the lung biopsy for kappa and lambda revealed the polyclonality. A. kappa staining. B. lambda staining.

이후 현재까지 20여예의 보고만 있을 정도로 드물게 발생하는 질환으로 여성에서 많이 발생하고 주로 40~60세의 연령에 호발하며^{1,3)} 최근에는 Human immunodeficiency virus(이하 HVI로 약함)에 감염된 소아들에서의 발생이 많이 보고되고 있다.

LIP의 원인은 확실하게 알려져 있지 않으나, 원발성으로 발생하기도 하고 결체 조직질환, 이상 단백혈증, 악성 빈혈, 전분증 등의 여러 자가면역 질환과 연관되어 발생하기도 한다⁸⁾. 또한 유전적 요인이 관여하여 HLA-DR 3, 5와 연관된다는 보고도 있고⁹⁾ Common variable immunodeficiency (CVID)¹⁰⁾나 Acquired im-

munodeficiency syndrome (AIDS) 환자에서처럼 선천적으로나 후천적으로 면역부전의 상태에서 발생하기도 한다. 이러한 면역 기전의 결함으로 LIP의 병인을 설명하는데는 여러가지 가설이 있는데 폐조직 자체에 대한 자가항체를 만드는 자가 면역 기전에 의하거나 선천적 또는 후천적인 면역 기능의 저하시 내망 세포계의 자극으로 발생한다고도 하고 흡인된 항원에 대한 지연성 과민 반응에 의한다는 보고도 있다^{13,14)}. 또한 AIDS 환자에서는 HIV 자체가 폐조직내의 임파구 증식을 유발하거나 또는 Epstein-Barr virus(이하 EB virus로 약함)가 HIV와 상승적으로 작용하여 임파구 증식을 유발하

고 이차적으로 폐포 간질 침윤이 발생하며^{11,12)}, CD 8 세포의 증식으로 분비되는 여러가지 매개 인자에 의해 조직 손상이 온다고도 한다⁷⁾.

LIP의 임상적 소견으로, 질병 특이적 소견은 없으나 진단되기 수 년 전부터 발생하는 만성적 기침과 점차적으로 진행되는 호흡 곤란이 가장 많으며 그 밖에 발열, 체중감소, 흉통, 관절통 등이 있고 반복적인 폐렴, 전신 쇠약감, 흉막통등이 있다¹³⁾. 이학적 소견으로는 양하부 폐야에 걸친 나뭇과 곤봉형 수지등이 흔하며 이상 단백혈증과 연관되어 간·비장 종대, 이하선 비대, 임파선염 또는 폐이의 조직의 임파구 증식등이 드물게 관찰되기도 한다. 본 증례의 환자에서는 2~3개월간 지속된 기침과 함께 경부 동통을 보이는 중격동 기흉을 동반하였는데 지금까지 기흉이 동반된 예의 보고는 없었다.

흉부 X-선 소견은 양측성, 미만성의 간질성 침윤소견을 보이거나 망상 결절성, 미세립상 음영등의 비특이적 양상으로 나타나며 만성화 또는 질병의 진행에 따라 붕와상 침윤 또는 폐고혈압 소견이 보이기도 한다¹⁴⁾. 컴퓨터 단층촬영으로는 미세한 낭포형, 섬유화성 변화를 볼수 있으며 갈륨 스캔에서 양성소견이 관찰되기도 한다¹⁶⁾. 본 환자에서는 양 폐야에 걸친 망상 결절성 음영이 관찰되었고 컴퓨터 단층 촬영상에서도 양측 폐하부의 낭포성 변화를 볼수 있었다.

검사실 소견으로는 말초 혈액에서 임파구 증가증 또는 중증도의 빈혈 소견이 보이기도 하며, 폐기능 검사에서는 제한성 환기 장애 소견과 일산화탄소 폐 확산능의 감소가 나타난다^{1,3,5,15,17,18)}. 기관지 폐포 세척액 검사에서는 임파구의 수적 또는 비율의 증가가 흔히 관찰되는데^{18~20)}, HIV 감염과 관련된 환자에서는 CD 8 표식자를 가진 임파구의 증가가 관찰되기도 하며¹⁴⁾ 5-transcriptase 활성도가 높게 나타나기도 한다²¹⁾. 또한 자가 면역 질환과 연관되어 Rheumatoid factor나 항핵 항체 (Antinuclear antibody)가 양성으로 나타나기도 하며 Anti-mitochondrial Ab 양성인 경우도 있고 혈중 면역글로불린의 상승 및 이상저자가 관찰되기도 한다. 보고에 따르면 LIP 환자의 77%에서 monoclonal gammopathy²²⁾, polyclonal gammopathy (IgG 또는 IgM)^{3,5,23)} 등의 이상 단백혈증이 동반되며 Sjögrens syndrome²⁴⁾, 만성 활동성 간염²³⁾, 중증 근 무력증 (myasthenia gravis)²³⁾, 하시모토 갑상선염 (Hashimoto's thyroiditis)^{3,17)}, 악성 빈혈 (pernicious ane-

mia)²⁵⁾, 전신성 홍반성 낭창 (SLE)²⁶⁾ 등의 자가 면역 질환을 가진 환자에서 발생하기도 하는데 특히 저 감마글로불린혈증 (hypogammaglobulinemia) 환자에서는 다수에서 악성 임파종화 하는 것으로 알려져 있다²⁶⁾. 또한 소수에서는 결핵²⁷⁾, Celiac disease²⁸⁾에서 동반되거나 dilantin 등의 약제 투여후²⁹⁾ 발생하기도 하는데 본 증례의 환자에서는 동반된 자가 면역 질환이나 결핵 또는 약제 투여의 기왕력은 없었다.

최근에는 세포 면역 기능 저하가 특징적인 후천성 면역 결핍 환자에서의 LIP 발생이 많이 보고되고 있으며^{20,29)} 주산기 HIV에 감염된 소아에서 흉부 X-선 촬영상 망상 결절성 음영과 함께 고열이 동반되지 않는 호흡곤란이 발생할 경우 LIP로 진단할수 있는 특징적인 소견으로 볼수 있으며 성인 AIDS 환자에서는 골수나 신장 등의 폐이의 조직의 침윤이 간혹 관찰되기도 한다^{5,6)}.

LIP는 임상 증상이 모호하고 AIDS 환자에서의 주폐포지충감염의 양상과 유사한 소견을 보이므로 진단을 위해서는 기관지 폐포 세척 검사가 이용되기도 하나 질병의 확진을 위해서는 폐조직 검사가 꼭 필요하다³⁰⁾.

조직학적으로는 성숙한 임파구 및 형질 세포들에 의해서도나 혈관등의 침윤없이 폐포 격벽 간질만 선택적으로 침윤되는 미만성의 가성 임파종의 형태로써 간혹 germinal center를 만들기도 하며 국소 임파절이나 폐이의 조직의 침윤은 없는 것이 특징이다. 또한 커다란 크기의 망상 내피 세포들의 침착으로 건락 피사가 없는 육아종을 만들거나 혈관주위, 폐포 격벽주위로 아밀로이드 침착을 보일수도 있다. 침윤된 임파구는 면역화학적 염색에서 polyclonal B cell로 보이거나¹⁴⁾ AIDS 환자에서는 T cell이 주로 염색되기도 한다. 전자 현미경적 소견으로는 기관지 세포 (bronchiolar epithelium) 내에 둥근 모양을 한 미립자의 침착을 볼수 있는데 이는 형질 세포 내에 침착된 면역 글로불린으로 생각된다³¹⁾. 또한 폐조직의 면역 형광 염색시 폐포 기저막을 따라 IgG, IgA 등의 선상 침착등이 관찰되기도 하는데 이 또한 자가 면역 기전에 의한 질병 진행으로 생각된다.

LIP와 감별해야 할 질환으로는 폐실질내의 만성적 양성 염증과정으로 국소적 종괴형 침윤을 보이는 가성 임파종과 주위 조직으로의 침윤과 증가된 세포 분열소견을 보이는 임파구성 육아종, 그 외에도 아임파구성 임파절염, 과민성 폐렴등이 있다.

LIP의 치료는 아직 확립된 것은 없으나 산소 공급이

나 기관지 확장제등을 투여하는 보조적 요법으로 환자의 증세 호전을 유도하거나 면역 치료의 기법으로 스테로이드나 감마 글로불린을 투여 할수도 있는데 스테로이드 치료시 투여 용량이나 치료기간은 다양하며 환자에 따라 나타나는 반응에도 차이가 많다.

스테로이드는 prednisolone 1~2 mg/kg/d로 시작하여 6~8주내에 0.75 g/kg을 격일로 투여하는 방법으로 바꾸는 것이 보편적이거나¹²⁾ 확실하게 정립된 투여방법이 없다. 또한 환자에 따라서는 스테로이드 치료에 반응을 나타내었다라도 감람을 할 경우에는 다시 악화되는 경우가 많아서 투여 용량 및 기간의 설정이 어려운 실정이다. 본 증례의 환자에서도 prednisolone 1 mg/kg/d로 투여 하였으나 투여시작 3~4주 경과후에도 임상 양상의 호전이 없어 다른 치료 방법을 시도할 예정이다.

그 밖에도 zidovudine 등의 항 바이러스 제제를 4시간 마다 200 mg씩 사용하거나 스테로이드 치료에 효과가 없을 때 vincristine, cyclophosphamide, chlorambucil 등의 세포 독성 약물등이 사용되기도 한다. 그러나 이들 치료에 대한 반응성에는 차이가 심해 LIP는 한 가지 질병이 아니라 여러 가지 병인이 복합적으로 작용해서 발생하는 질환의 양상이라고 생각된다.

LIP는 아직 그 병인기전이 확립되어 있지 않으므로 환자의 치료나 예후를 예측하는데 있어 임상적으로나 검사, 조직학적인 기준점이 없으며, 치료하지 않고 저절로 호전되는 경우가 있기도 하나³²⁾ 대부분은 계속 진행되는 경과를 밟는다. 질병의 경과로는 스테로이드나 그 밖의 면역 억제제등의 사용으로 호전을 보이는 경우도 많으나 계속 진행하여 폐섬유화, 폐성심화 하기도 하며 악성화하여 악성 임파종으로 발전하기도 한다. LIP에서 발생한 악성 임파종은 LIP 진단후 수 년이 지나서 발생하므로 일반적 검사로는 진단하기가 어려우나 세포형이 분화가 잘된 형이 대부분이어서 장기간 생존율은 높은 편이다.^{5,16)}

LIP 악성화의 진단 기준은 1) 종격동 또는 횡문 임파절을 침윤하거나 2) 기관지 점막의 침윤을 보이고 3) 의흉막까지 번지거나 4) lymphoid germinal center가 소실되고, 5) 폐 이외의 다른 장기가 침입한 경우라는 보고³³⁾가 있으며, Turner 등은 세포학적 기준으로 임파구들이 임파절보다는 폐포벽 간질을 따라서 침윤을 보이며 동일한 모양을 보이는 소 임파구들의 침윤을 보이는 것이 악성화의 특징이라고 하였다³³⁾.

LIP의 예후는 1) 스테로이드 단독 투여나 다른 면역 억제제와의 병용 치료시 호전되는 경우 2) 점차 악화되어 폐섬유화증, 폐성심에 이르거나 사망하는 경우 3) 이차적인 감염으로 사망하는 경우 4) 악성 임파종이 발생하는 경우 등의 다양한 형태로 나타난다. LIP의 평균 생존 시간은 진단후 평균 58개월 정도라고 보고하고 있으나 젊은 연령에서 발견되거나 폐섬유화증이 오기전에 스테로이드를 쓴 경우에는 비교적 예후가 좋다.

결론적으로 LIP는 조직학적으로는 양성 소임파구에 의한 폐간질의 침윤을 보이는 폐렴의 형태이나 임상적으로는 여러 자가 면역 질환이나 면역 부전 상태와 연관되어 발생하여 치료가 어렵고 악성화할 가능성이 있는 질환의 양상으로 나타나므로 효과적인 치료 방법 및 예후를 예측하기 위한 추적관찰의 지표등에 의한 연구가 계속 필요하리라고 생각된다.

요 약

저자들은 경부 동통과 촉진시 공기 마찰음, 기침을 주소로 내원한 종격동 기흉환자를, 흉부 컴퓨터 촬영 및 개흉 폐조직 검사로 임파구형 간질성 폐렴으로 진단하였다.

또한 동반된 자가면역 질환이나 면역 부전 상태의 유무를 알기 위하여 다양한 혈청학적 검사를 시행하였으며, 그 결과 원발성으로 발생한 임파구형 간질성 폐렴임을 알수 있었으며, 치료적 목적으로 스테로이드 투여를 시도하였으나 임상 양상에 큰 호전을 보이지 않아 세포 독성 약제등의 투여를 고려 중이다. 그러나, 현재까지 확립된 병인 기전이나 치료 방법등에 대한 정설이 없으며 최근 AIDS 환자들에게서의 발생이 많이 보고됨에 따라 이 질환의 원인 및 경과를 예측할 수 있는 지표등에 대한 연구가 계속 되어야 할 것으로 생각된다.

REFERENCES

- 1) Strimlan CV, Edward CR, Louis HW, Brown LR: Lymphocytic interstitial pneumonitis. *Ann Intern Med* 88:616, 1978
- 2) Gerald MH, Jose RR, Philip CP: Lymphoid interstitial pneumonia. *Chest* 62:418, 1972
- 3) Liebow AA, Carrington CB: Diffuse pulmonary lymphoreticular infiltrations associated with

- dysproteinemia. *Med Clin North Am* 57:809, 1973
- 4) 한용철 : 임상 호흡기학. p 244, 서울, 일조각, 1990
 - 5) Jason J, Stehr GJ, Holman R: Human immunodeficiency virus infection in hemophilic children. *Pediatrics* 82:565, 1988
 - 6) Pizzo P, Eddy J, Faloon J: Acquired immunodeficiency syndrome in children. *Am J Med* 85: 195, 1988
 - 7) Heitzman ER, Markarian B, Delise CT: Lymphoproliferative disorders of the thorax. *Semin Roentgenol* 10:73, 1975
 - 8) Itescu S, Brancato L, Busbacum J: A diffuse infiltrative CD 8 lymphocytosis syndrome in human immunodeficiency virus infection. A host immune response associated with HLA-DR 5. *Ann Intern Med* 112:3, 1990
 - 9) Plata F, Antran B, Martins L: AIDS virus-specific cytotoxic T lymphocytes in lung disorders. *Nature* 328, 1987
 - 10) Valentin P: Lymphocytic interstitial pneumonia of common variable immunodeficiency. *Ann of Allergy* 60:203, 1988
 - 11) Andiman WA, Eastman R, Martin K: Opportunistic lymphoproliferations associated with Epstein-Barr viral DNA in infants and children with AIDS. *Lancet* 2:1390, 1985
 - 12) Rubinstein A, Morecki R, Silverman B: Pulmonary disease in children with acquired immunodeficiency syndrome and AIDS-related complex. *J Pediatr* 108: 498, 1986
 - 13) Moran TJ, Totten RS: Lymphoid interstitial pneumonia with dysproteinemia. Report of two cases with plasma cell predominance. *Am J Clin Pathol* 54:747, 1970
 - 14) Greenberg SD, Haley MD, Jenkins DE, Fischer SP: Lymphoplasmacytic pneumonia with accompanying dysproteinemia. *Arch Pathol* 96:73, 1973
 - 15) MacFarland A, Davis D: Diffuse lymphoid interstitial pneumonia. *Thorax* 28:768, 1973
 - 16) Harrison WF, Matherws TAL, Glauser FL: Gallium scans and serum angiotensin converting enzyme levels in talc granulomatosis and lymphocytic interstitial pneumonitis. *South Med J* 73:1663, 1980
 - 17) Young RC, Tillman RL, Burton AF, Sampson CC: Lymphoid interstitial pneumonia with polyclonal gammopathy. *J Natl Med Assoc* 61:310, 1969
 - 18) Perreault C, Coosineau S, D'Angelo G: Lymphoid interstitial pneumonia after allogenic bone marrow transplantation. *Cancer* 55:1, 1985
 - 19) Chamberland DW, Hyland RM, Ross DJ: Dipheylhydantoin induced lymphocytic interstitial pneumonia. *Chest* 90:458, 1986
 - 20) Solal-Celigny P, Coudere LV, Herman D: Lymphoid interstitial pneumonitis in acquired immunodeficiency syndrome-related complex. *Am Rev Respir Dis* 131:956, 1985
 - 21) Broaddus CD, Stulberg MS: Bronchoalveolar lavage and transbronchial biopsy for diagnosis of pulmonary infections in the acquired immunodeficiency syndrome. *Ann Intern Med* 102:747, 1985
 - 22) Marrio M, Thomas BT, Theodore HN: Lymphoid interstitial pneumonia with monoclonal gammopathy. *Am Rev Respir Dis* 98:277, 1968
 - 23) Helman CA, Keeton GR, Benatar SR: Lymphoid interstitial pneumonia with associated chronic active hepatitis and renal tubular acidosis. *Am Rev Respir Dis* 115:161, 1977
 - 24) Strilman CV, Edward CR: Pulmonary manifestations of Sjögren's syndrome. *Chest* 70:354, 1976
 - 25) Levinson AI, Hopewell PC, Stites DP: Co-existent lymphoid interstitial pneumonia, pernicious anemia and agammaglobulinemia. Comment on autoimmune pathogenesis. *Arch Intern Med* 136:213, 1976
 - 26) Yum MN, Ziegler VR, Walker PD: Pseudolymphoma of the lung in a patient with systemic lupus erythematosus. *Am J Med* 66:172, 1979
 - 27) Maurer JR, Ho-Soon HC: Lymphocytic interstitial pneumonitis manifesting concurrently with active tuberculosis. *Arch Intern Med* 144:1855, 1984
 - 28) Neil GA, Lukie BE, Cockcroft DW: Lymphocytic interstitial pneumonia and abdominal lymphoma complicating coeliac sprue. *J Clin Gastroenterol* 8: 282, 1986
 - 29) Grieco MH, Chinoy-Acharya P: Lymphocytic interstitial pneumonia associated with the acquired immunodeficiency syndrome. *Am Rev Respir Dis* 31: 952, 1985
 - 30) Vath RR, Alexander CB, Fulmer JD: The lymphocytic infiltrative lung diseases. *Clin Chest Med* 3:619, 1982
 - 31) Seppo S, Sirkka SM, Esko H: Ultrastructure of lymphoid interstitial pneumonia. *AM J Clin Pathol* 67:328, 1977

- 32) Tiestein AS, Rosen MJ: Lymphocytic interstitial pneumonia. *Clin Chest Med* 9:467, 1988
- 33) Turner RR, Colby TV, Doggett RS: Well differentiated lymphocytic lymphoma. A study of 47 patients with primary manifestation in the lung. *Cancer* 54:2088, 1984