

## 결절성 갑상선종과 유두성 갑상선암의 염색체 분석

계명대학교 의과대학 외과학교실, 해부학교실\*  
황대원 · 정기용 · 강중신 · 김홍태\* · 장성익\*

= Abstract =

### Chromosome Analysis from Papillary Carcinoma and Nodular Hyperplasia of the Thyroid Gland

Dae Won Hwang, M.D., Ki Yong Chung, M.D., Joong Shin Kang, M.D.  
Hong Tae Kim M.D.,\* Sung Ik Chang, M.D.\*

*Department of Surgery & Anatomy,\* College of Medicine, Keimyung University,  
Taegu, Korea*

The nodular hyperplasia of the thyroid is a common thyroid disease. Nodular hyperplasia does rarely progress to thyroid cancer. The differentiation of a nodular hyperplasia from a neoplasm may be simple or difficult, both clinically and anatomically. The papillary carcinoma of the thyroid is the most common type of thyroid malignancies. There were few studies about cytogenetic observation in thyroid cancer. But only one case of banding observation in nodular hyperplasia have been reported. In order to compare the chromosomal changes in the thyroid cancer and the noncancerous thyroid disease, we performed cytogenetic analysis in two papillary carcinoma and two nodular hyperplasia after cell culture. The chromosomal pattern of the nodular hyperplasia found was very heterogenous but no clonal abnormality in both cases was observed.

Case I : A modal chromosomal number was in 42-46 range. Chromosome 8, 19, 21, 22 were commonly lost. 9 structural anomalies among 51 analysed cells were observed but they were not clonal.

Case II : A modal chromosomal number was 43. Chromosome 17 and 19 were commonly lost.

Common cytogenetic characters of this two nodular hyperplasia are hypodiploidy and very heterogenous chromosomal pattern.

The result about the papillary carcinoma are as follow. In one case some numerical and structural chromosomal changes were observed. But they were not clonal abnormality. In another case the chromosomal pattern found was very heterogenous with a clonal abnormality of del(11)(q23). The modal number was 46. The del(11)(q23) a chromosomal change in papillary carcinoma of the thyroid have previously been reported(Eva Olah et al. 1989).

We suggest that 11q deletion may be important role to pathogenesis of papillary carcinoma of the thyroid. According to this results, we could not find out specific differences about chromosomal changes and any relationship between the papillary carcinoma and the nodular hyperplasia.

**KEY WORDS :** Chromosome analysis · Nodular hyperplasia of thyroid · Papillary carcinoma of thyroid.

## 서 론

염색체 이상을 동반하지 않은 세포는 암세포가 아니다(Sandberg, 1990)라고 할만큼 암연구에 있어서 세포유전학은 필수적이 되었다<sup>10)</sup>. 현재 혈액 암을 비롯한 림프종에서는 암유전자 연구와 함께 암의 진단이나 치료 효과 판정에, 망막아종과 같은 선천성 암에서는 항암유전자가 관계되는 암화과정의 연구에 세포유전학이 각각 이용되고 있다<sup>3)7)</sup> (Bishop 1988 ; Kundson, 1985). 그럼에도 불구하고 고형암에 대한 세포유전학적 연구는 활발하나 아직까지 임상적용되는 예는 거의 없는 실정이다. 이런 원인은 첫째 고형암의 연구재료가 오염 또는 감염된 것이 많아 암세포배양의 어려운 점이 있고 둘째는 보다 기본적인 문제로서 암세포의 분열지수가 매우 낮다는 것이다. 물론 정상세포보다는 분열지수가 높으나 혈액암에 비하면 훨씬 낮기 때문에 결과를 해석하는데 충분치 못한 예가 많다. 셋째는 이렇게 해서 얻은 염색체라도 한 환자로 부터 얻은 암세포들에서는 매우 다양한 구조적 및 숫적 이상이 동반되어 있어 클론된 이상을 찾아내기가 어려운 점이 있다. 그러나 암화과정의 연구에 있어서 아직까지는 세포유전학적 연구보다 더 좋은 방법이 없으므로 이 방법으로 연구할 수 밖에 없다. 한편으로 비종양으로 구성된 종괴(mass)에 대한 세포유전학적인 연구로서 지금까지는 정상일 것으로 믿고 있었는데 과연 어떤 결과인지의 여부이다. 갑상선에 발생한 종양에 대한 세포유전학적 연구는 많이 되어 있지않으나 갑상선 선종(Wurster-Hill등, 1986), 유두성 갑상선암(Antonini, 1989) 및 낭포성 선종(Barnitzke등, 1989 ; van den Berg등, 1990)등에서 보고가 되어있다<sup>1)2)12)13)</sup>. 저자들은 갑상선에 발생한 비종양인 결절성 선종과 종양인 유두성 갑상선암에 대한 염색체 이상을 연구하여 흥미있는

결과를 얻었기에 보고하는 바이다.

## 재료 및 방법

### 1. 실험대상

갑상선 전절제술을 시행하여 얻어낸 유두양 갑상선암 2예와 우측 일엽절제술을 시행한 결절성 갑상선종 2예를 대상으로 염색체 핵형분석을 시행하였다.

### 2. 실험방법

#### 1) 배양(Culture)

세포의 배양은 수술실에서 얻은 조직을 수술용 칼로 아주 잘게 썰어 기계적 분리 방법(mechanical disaggregation)을 이용하여 Petridish에 붙인 다음 15%의 우태아 혈청(fetal bovin serum, Gibco제)과 항생제(Streptomycin-Penicillin : 100mcg/ml, 100 units/ml)가 들어있는 F12 배양액을 37°C CO<sub>2</sub> 배양기에서 5~10일간 배양하였다.

배지는 3일마다 교환해 주었으며 세포가 과다하게 증식되었을 때는 계대배양(subculture)하여 다시 배양하였다.

#### 2) 세포수확(Harvest)

위와 같이 배양된 세포에 colcemid(10mcg/ml, Gibco제)를 ml당 8μl 첨가하여 90분간 배양하고 난 다음, 0.025% trypsin과 5.3mM EDTA가 들어있는 용액으로 5분간 처리하여 세포들을 petridish의 표면으로 부터 분리하고, 1500rpm으로 3분간 다시 원심분리하였다. 그리고 인완충용액(PBS)으로 2번 세척한 후에 다시 1500rpm으로 3분간 원심분리한 다음 부유액(supernatant)을 제거하고 미리 37°C 수조에 담구어 두었던 0.075M KCl 저장액(hypotonic solution) 5ml 첨가하여 37°C 수조에서 15분간 세

포들을 팽창시켰다. 여기에 미리 준비하여  $-20^{\circ}\text{C}$  냉장고에 보관해 둔 고정액(methanol : acetic acid = 3 : 1) 1 ml를 첨가하여 pipette를 이용하여 섞어준 후 1500rpm으로 3분간 원심분리하여 부유액을 버리고 세포의 덩어리가 희게 될 때까지 고정 단계를 3회 더 실시하였다. 이렇게 하여 만들어진 세포의 덩어리를 고정액을 약간량 첨가하여 부드럽게 섞어준 후 각각의 세포를 완전히 분리 시킨다. 다음에 70%알콜에 담구어 둔 젖은 slide를 휴지로 완전히 닦은 다음 두 장의 젖은 거즈를 펴고 그 위에 slide를 올려놓고 세포들을 pasteur pipette를 이용하여 2방울 떨어뜨렸다.

### 3) Giemsa-band 법

앞서 제작된 표본들을 G-banding하기 위해  $60^{\circ}\text{C}$  2SSC 용액에 20분간 처리후 Soränsen 완충액으로 씻어 주고 나서 실온에서 건조시켰다. 이후 표본을 냉장 보관중이던 0.05% trypsin 용액에서 5~7초간 처리하고 바로 과산화수소에 5~7초간 처리하여 Trypsin의 효과를 중지시켰으며 흐르는 물에 slide를 씻어주고 나서 4% Giemsa 염색액에서 8~10분간 염색을 실시하였다. 염색된 slide들은 흐르는 물에

Table 1. Clinicopathologic data

Case number	Sex	Age(yrs)	Pathologic diagnosis
1	F	69	Nodular hyperplasia
2	F	30	Nodular hyperplasia
3	F	47	Papillary carcinoma
4	F	29	Papillary carcinoma

Table 2. Chromosome analysis data

Case no.	Cells karyo-typed	Modal no. (range)	Clonal aberrations	Nonclonal structural aberrations	Cells nonclonal aberration	Common loss chromosome
1	51	42(25-59)	-	Del(8)(p21) Del(10)(q25) Dic(15 : 17)(qter : pter) Del(16)(q23) Der(17)t(17 : ?)(q25 : ?) Marker chromosome	44	Chromosome 8, 19, 21, 22, X
2	29	43(37-48)		Del(4)(q23)	24	Chromosome 17, 19
3	5	46(41-73)	-	Del(12)(q21) Der(10)t(10 : 8)(qter : q23)	3	-
4	10	46(41-71)	Del(11)(q23)	Del(11)(p15) Del(16)(q24) Der(9)t(9 : 8)(pter : q23)	7	

세척후 건조시켰다.

### 4) 핵형분석(karyotyping)

Banding이 끝난 slide들을 현미경상( $\times 1000$ )에서 관찰하여 banding된 염색체들을 찾은 후 사진 촬영하여 현상, 인화한 후 핵형분석을 실시하였다. 핵형분석은 ISCN(International System for Human Cytogenetic Nomenclature)(1985)에 준하여 실시하였다<sup>6)</sup>.

## 성 적

병리학적 조직검사로 확진된 결절성 갑상선종 2예와 유두양 갑상선암 2예를(Table 1) 핵형분석하여 얻은 결과는 Table 2와 같으며 각례별로 염색체 분석에 대한 성적을 요약하면 다음과 같다.

### 1. 결절성 갑상선종

#### 1) 제 1예

결절성 갑상선종 세포 51 metaphases를 G-band 실시하여 핵형분석을 시도하였다. modal number는 42로 저이배체(hypodiploidy) 양상을 나타내었고 염색체 숫자상의 분포는 24개에서 59개까지 다양하게 나타났다. 이중 7개의 세포에서는 46.XX로 정상염색체 양상을 보였다. 이것은 아마도 정상 세포가 섞여있는 mosaicism이라고 생각된다. 8번, 19번, 21번, 22번, X 염색체의 단체(monosomy)가 나타나는 숫적인 이상을 나타냈고 구조적 이상으




Fig. 1. G-Band Karyotype from case 1.  
arrow : del(10)(q25)

로는 del(8)(q21), del(10)(q25), dic(15:17)(qter:pter), del(16)(q23), der(17)t(17: ?)(q25: ?), 표지염색체(marker chromosome)등이 관찰되었다(Fig. 1).

## 2) 제 2예

총 29개의 세포를 핵형분석하여 염색체 숫자의 분포는 37개에서 48개의 분포를 나타냈으며 modal number는 43으로 전반적으로 저이배체(hypodiploidy) 양상을 띠었다. 5개의 46.XX를 가진 정상 세포가 함께 관찰되었고 17, 19번의 단체(monosomy)가 나타나는 숫적인 이상과 del(4)(q23)의 구조적 이상을 나타내었다(Fig. 2).

## 2. 유두성 갑상선암

### 1) 제 3예

5개의 핵분열 세포를 G-band 시행하여 핵형 분석을 시도하였는데 염색체 분포는 41에서 73까지 매우 다양한 염색체 양상을 띠었지만 대체로 이배체(diploidy) 영역이었다. del(12)(q21), der(10)t(10

:8)(qter:q23) 등의 구조적 이상을 나타내었고 46.XX의 정상 핵형을 두 세포에서 관찰할 수 있었다(Fig. 3).

### 2) 제 4예

10개의 세포에서 염색체를 분석한 결과 염색체 숫자의 분포는 41에서 71의 분포를 나타냈으며 modal number는 46으로 전반적으로 이배체(diploidy) 양상을 보였다. 구조적 이상으로는 del(11)(q23)이 3개의 세포에서 나타나 가장 높은 빈도를 보였다. 그외 del(11)(p15), del(16)(q24), der(9)t(9:8)(pter:23) 등이 관찰되었다(Fig. 4).

분석 결과를 종합하여 46.XX, del(11)(q23)을 stem line으로 선정할 수 있었다.

## 고 찰

유두성 갑상선암에 대한 세포유전학적 결과는 46, XY, t(7:10)(q35:q21)(Antonini등, 1989)로서 10번 염색체의 장완(10q21)에 있는 유전자가 갑상

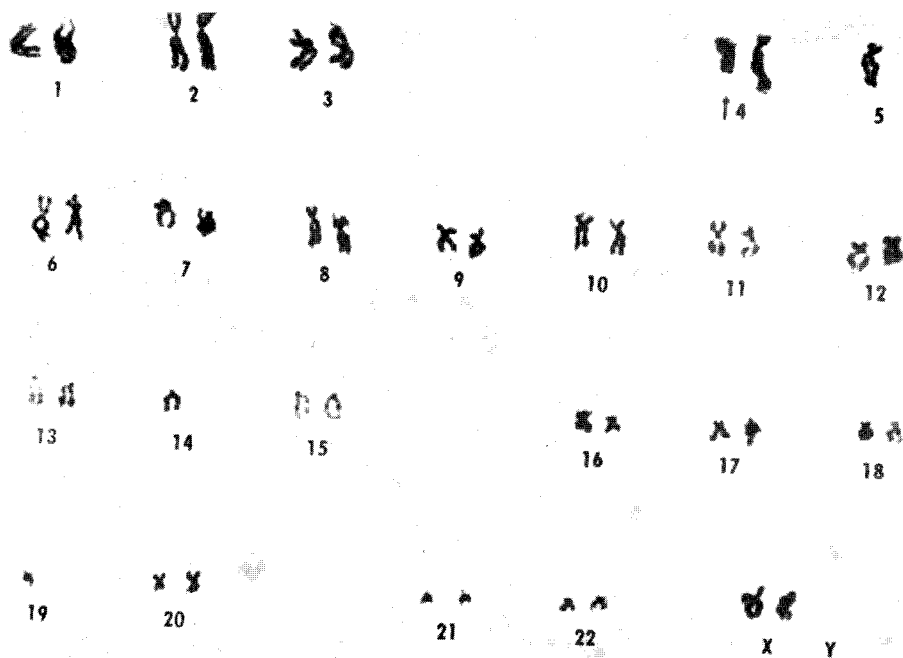


Fig. 2. G-Band Karyotype from case 2.  
43 XX, del(4)(q23), -5, -14, -19

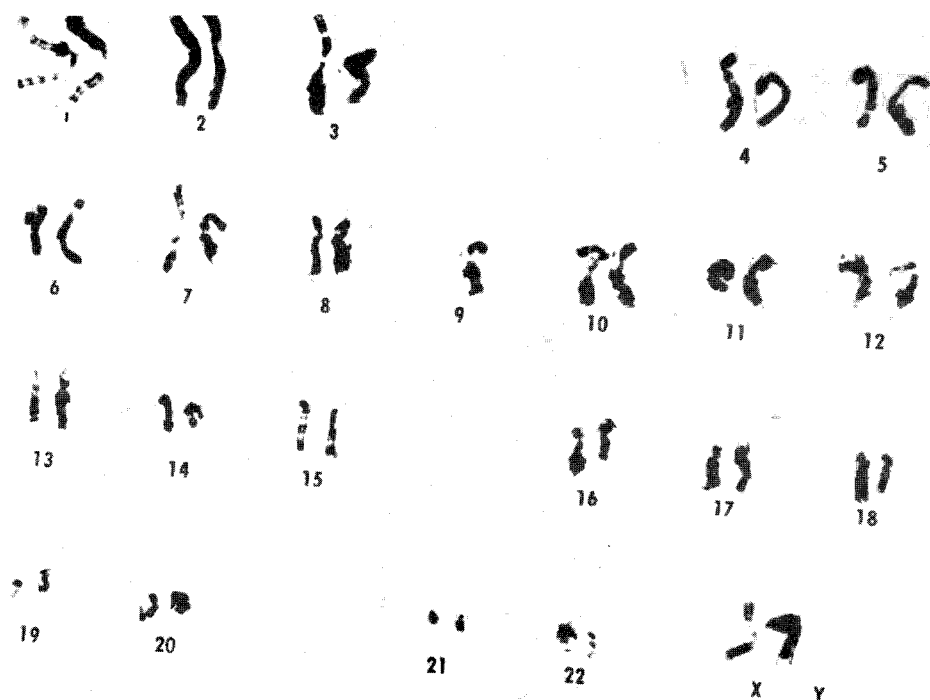


Fig. 3. G-Band karyotype from case 3.  
45 XX, -9

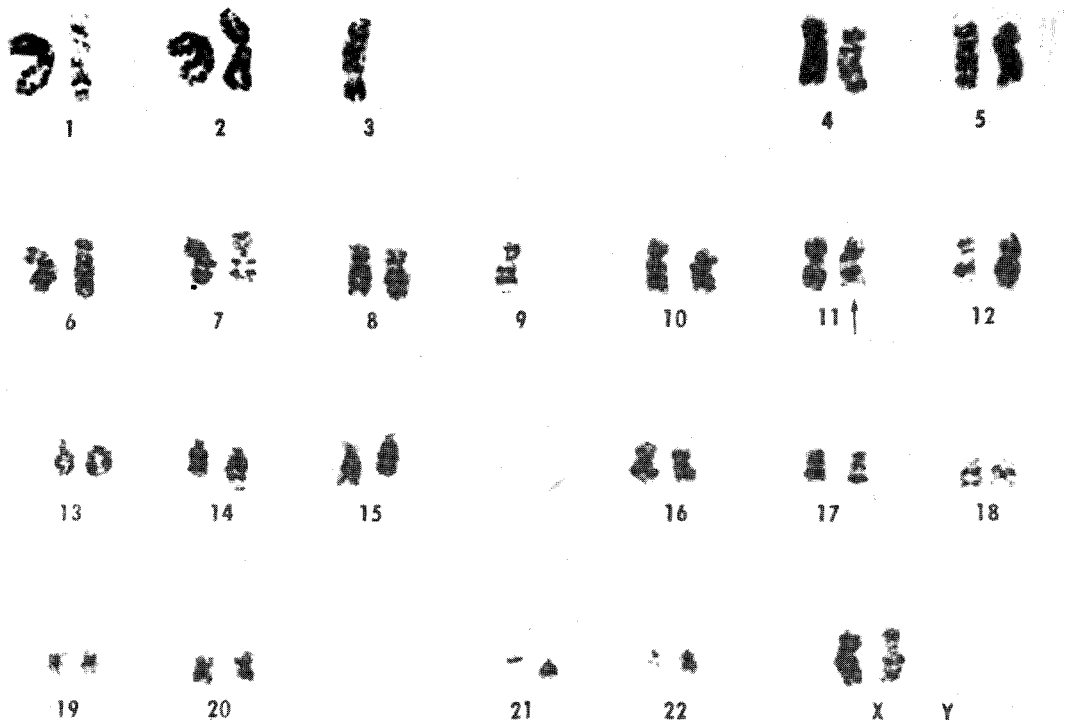

Fig. 4. G-Band Karyotype from case 4.  
44%, -3, -9, del(11)(q23)

선암의 발생에 관계된다고 보고한 바 있다<sup>1)</sup>. 이 부위는 다부위 내분비성 종양 형 IIA[multiple endocrine neoplasia type IIA(MEM-II)]에서도 특수하게 이상을 나타내는 부위이다(Simpson등, 1987)<sup>11)</sup>. 그러나 제10번 염색체의 소실이나 10q21부위의 결손이 나타나는 경우가 높지 않다<sup>8)</sup>(Nelkin등, 1989)고 보고되어 있어 이 부위에 있는 유전자가 암유전자로 작용할 것인지 항암유전자로 작용할 것인지에 대해서는 아직 확실하지 않다. 본 연구의 결과로는 한 예에서는 t(7:10)은 없었고 t(10:8)(qter:q23)이 발견되었는데 같은 10번 염색체일 지라도 전좌되는 부위는 달랐다. 그리고 그 빈도도 매우 낮아 클론화 된것으로 간주할 수 없었으며 제2차적 이상의 결과로 생각되었다. 그의 del(12q21)도 있었으나 역시 이차적인 결과로 해석되었다. 다른 예에서는 del(11p15) 및 del(16q24)의 전좌형 및 t(9:8)(pter:q23)의 전좌형이 공존하는 것이 발견되었으나 그 빈도가 매우 낮았다. 그러나 del(11q23)은 높은 빈도로 나타났다. 그 부위는 est-1 암

유전자가 위치하는 부위이다. 또한 이것은 Olah (1988)의 보고와도 일치하고 있어<sup>4)</sup> 유두성 갑상선암과 est-1의 유전자의 관계에 대한 집중적인 연구가 앞으로 필요할 것 같다. 갑상선의 결절성 선종에 대한 세포유전학적 보고는 Eva van den Berg (1991)가 Hodgkin씨 병을 방사선 치료를 한 후 이차적으로 나타난 갑상선의 결절성 선종에 대하여 제10번 염색체 이상을 보고한 것이 전부이다<sup>5)</sup>. 아직 일차적으로 발생된 결절성 선종에 대한 세포유전학적 결과는 보고된 것이 없다. 본 연구에서는 두 예에서 전반적으로 저 이배체(hypodiploidy)가 많이 나타나는 것이 특징이었다. 일반적으로 암에서는 고 이배체(hyperdiploidy) 이상의 염색체 숫자가 증가하는 것에 비해 특이적이라고 할 수 있다. 또 하나의 특징은 한 예에서 염색체를 얻을 수 있었던 51개의 세포중 7개가 정상 염색체로서 mosaic 형태의 염색체 이상이었으며 다른 예에서도 저 이배체와 mosaic 염색체이었다. 이런 형태는 매우 희귀한 것으로 비종양 세포집단에서는 염색체 숫자가

감소하는 것이 특이하였다. 두 예에서 공통적인 특징은 없었고 염색체소실도 여러 곳에서 나타났다. 그러나 비종양세포집단에서는 구조적 이상은 없을 것으로 생각하고 있었으나 한 예에서는 del(8p21), del(10q25) 및 del(16q23) 등의 결손형을 비롯하여 dic(15:17)과 t(17: ?)(q25: ?) 등도 있었으며 표지염색체도 출현하였다. 일반적으로 표지염색체의 출현은 상당히 진행된 암에서 흔히 발견되는 현상<sup>10)</sup>(Sandberg, 1990)이라는 것은 본 연구를 통하여 재고해 보아야 할 점이다. 다른 예에서는 del(4q23)만 구조적 이상으로 발견되었고 제17 및 19번 염색체에서만 염색체 소실이 있어서 아마도 세포 전환초기에 있었던 세포집단이라고 생각되나 염색체 이상이 구조적 이상과 숫적 이상이 본 연구를 통하여 볼때 항상 함께 나타나고 있으므로 반드시 banding을 실시하여야 한다는 사실을 알게 되었다. 위의 결과를 종합해 볼때 비종양세포 집단과 종양세포 집단에서 공통적인 염색체 이상은 없었다. 다만 유두성 갑상선암에서 높은 빈도로 출현한 del(11q23)은 주목할 만한 이상으로서 est-1 유전자와 이 암과의 관계에 대한 연구가 앞으로 계속 필요하다. 이 부위는 급성임파구성 백혈병에서도 특이하게 이상이 나타나는 부위이다(Sacchi 등, 1986)<sup>9)</sup>.

## 요 약

저자들은 배양에 성공한 결절성 갑상선종 2예와 유두성 갑상선암 2예에서 염색체 이상을 찾아내어 이러한 이상들이 서로 연관을 갖는지 여부를 연구하고자 본 실험을 시행하였다.

결절성 갑상선종의 염색체 형태는 매우 다양하게 나타나면서도 2예 모두가 특이적인 염색체 이상은 보이지 않았다.

제 1 예 : modal 염색체 숫자는 42에서 46범위 내였고 염색체 8, 19, 21, 22는 빈번한 결손을 보였다. 51개 분석 세포들 중에 9가지 구조적 변성이 관찰되었으나 집단 염색체 변화는 없었다.

제 2 예 : modal 염색체 수는 43이었고, 염색체 17과 19는 혼한 결손을 나타내었다. 이 두 결절성 갑상선종의 세포유전학적 특성은 저이배체(hypodiploidy)와 매우 다양한 염색체 양상을 나타내었다. 유두성 갑상선암에 대한 분석 결과는 다음과 같다.

제 3 예 : 다소의 숫적, 구조적 염색체 변화가 관찰되었으나 특이적인 염색체 이상은 찾아볼 수 없었다.

제 4 예 : 염색체 양상이 del(11)(q23)의 집단 염색체 변화를 수반하는 매우 다양한 이질적인 양상을 나타내었다. 유두성 갑상선암의 del(11)(q23) 염색체 변화는 이미 Eva Olah 등이 1989년 보고한 바 있다.

아마도 갑상선에서 유두성 갑상선암의 암화과정에 11q 결손이 중요한 역할을 할 것으로 추정된다.

이상의 결과에 따르면 유두성 갑상선암과 결절성 갑상선종 둘 다 염색체 이상을 나타냈지만 양자간의 염색체의 특이적인 상관 관계를 발견할 수 없었다.

## Reference

- 1) Antonini P, Venuat AM, Linares G, Caillou B, et al : A translocation t(7:10)(q35;q21) in a differentiated papillary carcinoma of the thyroid. *Cancer Genet Cytogenet* 41 : 139-144, 1989
- 2) Bartnitzke S, Herrmann ME, Lobeck H, Zuschneid W, et al : Cytogenetic findings on eight follicular thyroid adenomas including one with a t(10:19). *Cancer Genet Cytogenet* 39 : 65-68, 1989
- 3) Bishop JM : The molecular genetics of cancer. *Leukemia* 2 : 199-208, 1988
- 4) Eva Olah : Cytogenetic analysis of three papillary carcinomas and a follicular adenoma of the thyroid. *Cytogenetics of thyroid carcinoma and adenoma*, 1988
- 5) Evan van den Berg : Cytogenetic study of a nodular hyperplasia of the thyroid after irradiation for Hodgkin's disease. *Cancer Genet Cytogenet* 53 : 15-21, 1991
- 6) ISCN : An international system for human cytogenetic nomenclature, Harden DG, Klinger HP(eds), : Published in collaboration with cytogenet cell genet(Karger, Basel, 1985) ; also in british defects : Original article series Vol 21, No 1(march of dimes birth defects foundation. New York, 1985)
- 7) Knudson AG Jr : Hereditary cancer, oncogenes, and antioncogenes. *Cancer Res* 45 : 1437-1443, 1985
- 8) Nelken BD, Nakamura Y, White RW, de Bustros AC, et al : Low incidence of loss of chromosome 10 in sporadic and hereditary human medullary thy-

- roid carcinoma. *Cancer Res* 49 : 4114-4119, 1989
- 9) Sacchi N, Watson DK, Guerts van Kessel AHM, et al : *HU-ets-1 and HU-ets-2 genes are transposed in acute leukemias with (4 ; 11)(8 ; 21) translocations*. *Science* 231 : 379-382, 1986
- 10) Sandberg AA : *The chromosomes in human cancer and leukemia, 3rd Ed, New York, 1990*
- 11) Simpson NE, Kidd KK : *Where is the locus for multiple endocrine neoplasia type 2a ? Henry Ford Hosp. Med J* 35 : 168-171, 1987
- 12) Van Den Berg E, Oosterhuis JW, De Jong B, Buist J, et al : *Cytogenetics of thyroid follicular adenomas*. *Cancer Genet Cytogenet* 44 : 217-222, 1990
- 13) Wurster-Hill DH, Noll WW, Bircher LY, Devlin J, Schultz E : *A cytogenetic study of familial medullary carcinoma of the thyroid*. *Cancer Res* 46 : 2134-2138, 1986