

하악전돌증의 술후 동태에 관한 두부계측학적 분석

부산대학교 치과대학 악안면연구강외과학 교실, 치과교정학 교실*

김종렬 · 김태규 · 정인교 · 양동규

박수병* · 손우성* · 이병태*

CEPHALOMETRIC ANALYSIS OF POSTSURGICAL BEHAVIOR OF MANDIBULAR PROGNATHISM

Jong - Ryoul Kim, Tae - Kyu Kim, In - Kyo Chung, Dong - Kyu Yang,
Soo - Byung Park*, Woo - Sung Son*, Byung - Tae Rhee*

Department of Oral and Maxillofacial Surgery, Department of Orthodontics,
College of Dentistry, Pusan National University*

For the purpose of studying postsurgical stability of mandibular prognathism, 18 patients(8 men and 10 women) were selected who underwent sagittal split ramus osteotomy and lateral cephalograms taken preoperatively, immediate postoperatively, and over 6-month follow-up were traced and analysed.

The following results were obtained.

- 1. Average magnitude of setback was 11.0mm, and average relapse was 3.0mm, so the rate of relapse was 27%.*
- 2. Magnitude of mandibular setback contributed to relapse.*
- 3. The patients of less than 10mm setback showed average 10% of relapse rate, and it was of little clinical significance.*
- 4. Proper detachment of pterygomasseteric sling, prevention of clockwise rotation of proximal segment and rigid fixation are recommended for the better postoperative stability.*

I. 서 론

하악전돌증은 악안면 기형중 한국인에서 가장 자주 볼 수 있는 형태로서 치열교정과 하악골의 외과적 후방위치가 필요한 경우가 많다. 하악지 시상분할 골절단술은 Trauner와 Obwegeser¹가 처음 기술하고 Dalpont²이 변법을 보고한 이래 하악기형의 주된 수술법으로 널리 사용되고 있다. 그 이유는 이 수술법이 적용범위가 넓고, 구강내 술식이며, 골접촉이 없어

치유가 빠르고 견고 고정이 가능하며 술후 회귀성향에 대해서는 덜한데 있다 하겠다. 그러나 하악지 시상분할법에 의한 악교정수술후 회귀성향에 대해서는 아직까지 논란이 많다³⁻¹¹. 또한 견고 고정이 회귀를 줄일 수 있다고 주장하나⁹⁻¹¹⁻¹⁴ 확실치 않다¹⁰.

회귀의 원인은 일반적으로 다인자론으로 설명된다. 저작근이 재위치된 골편에 적응하지 못하고 변화된 그활성이 회귀의 큰 원인이라고 얘기되고 있다¹⁵⁻¹⁷. 후방위치된 하악골로 인한 공간의 감소로 혀의

위치가 바뀌는 것이 원인이 된다는 설명도 있고^{15, 17, 18)} 하악과 두부가 계속 성장하거나^{8, 19)} 수술시에 회전되거나 변위되어²⁰⁻²²⁾ 이것이 회귀를 일으킨다고도 한다. 또한 골절단부위의 가골이 미성숙상태일 때 회귀가 많이 되므로 악간고정을 장기간 해야 한다는 주장도 있다^{7, 23)}. Reitzik⁷⁾와 Kobayashi⁹⁾, Franco¹⁰⁾은 하악의 후방위치량에 따라 회귀양상이 다르다고 하였으나, Peppersack⁶⁾은 특별한 상호관련은 없다고 하였다.

그러므로 본 연구에서는 하악전들증 수술후의 회귀현상의 정도와 빈도를 임상적으로 알아보고 그 원인에 대해 재 검토하고자 한다.

II. 연구대상 및 방법

본 연구는 1987년 7월부터 1991년 12월까지 부산대학교병원 악안면구강외과에서 하악지 시상분할술만을 시행한 전들증 환자중 추적조사가 가능했던 18명을 대상으로 하였다. 그중 남자가 8명 여자가 10명이었으며 평균연령은 22세(범위 17~26세)이었다.

수술은 Obwegeser-Dalpont법으로 한사람의 술자에 의해 동일하게 시행되었으며 강선고정 6례 견고고정 12례이었다.

수술전(T₁), 수술직후(3~8일)(T₂) 및 수술 6개월이상 경과후(T₃)의 측모 두부방사선 규격사진을 촬영하고 이들 사진의 투시도를 작성한후 Sella(S), Nasion(N), Supramentale(B), Pogonion(Pog)과 같은 계측점을 설정하고 SNB와 SNPog각을 측정하

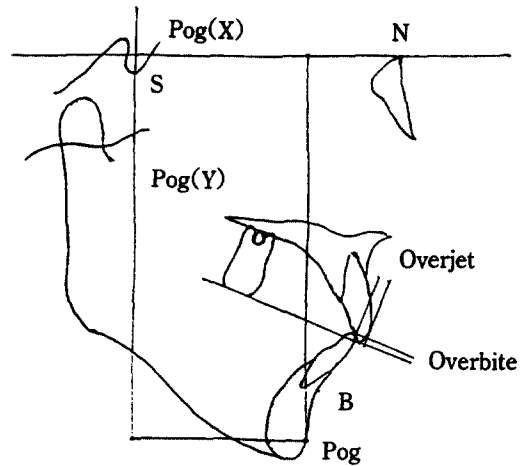


Fig. 1. Landmarks for cephalometric analysis

였다. Pog의 위치는 SN을 X축, S점상의 수선을 Y축으로 하는 XY좌표로써 표시하였는데, 여기에서 X축은 수평적 이동을, Y축은 수직적 이동을 나타낸다. 또한 overbite와 overjet를 계측하였다.(그림 1) 변화의 유의성을 검증하기 위해 two-tailed t test를 하였다.

III. 연구성적

총 18명의 수술전(T₁), 수술직후(T₂), 수술후 6개월이상(T₃) 경과된 측모 두부방사선 규격사진을 계측한 결과는 표1, 표2와 같다.

하악의 전방부(Pog, B)의 수평적 위치변화를 나

Tab. 1. Summary of Cephalometric Variables Before Operation(T₁), Immediately After Operation(T₂), and Over 6 Months Follow Up(T₃)

Variables	T1		T2		T3	
	Mean	SD	Mean	SD	Mean	SD
Pog (X)	58.60	9.73	47.60**	8.35	50.62*	8.88
Pog (Y)	129.00	8.51	126.36	7.71	127.43	7.56
Overjet	-6.00	2.89	3.71***	1.70	2.57*	1.08
Overbite	0.67	4.11	0.93	0.81	0.86	0.94
SNB	84.97	4.43	79.72***	3.68	80.98**	4.05
SNPog	85.61	4.35	80.73**	3.67	81.73*	3.72

* P<0.05, ** P<0.01, *** P<0.001

Tab. 2. Values of Surgical Changes(T2-T1), Postsurgical Changes(T3-T2), Net Changes(T3-T1)

Variables	T2-T1		T3-T2		%Relapse	T3-T1	
	Mean	SD	Mean	SD		Mean	SD
Pog (X)	-11.00	4.16	3.02	3.88	27%	-7.98	4.46
Pog (Y)	-2.64	3.65	1.08	2.75		-1.57	3.59
Overjet	9.71	2.77	-1.13	1.85	11%	8.58	3.60
Overbite	0.26	3.85	-0.07	0.89		0.18	3.76
SNB	-5.26	2.04	1.26	1.82	24%	-3.99	2.44
SNPog	-4.88	1.98	1.00	1.65	20%	-3.88	2.06

Tab. 3. Pog(X) Values of Changes According to the Amount of Setback

Pog(X) Changes	T2-T1		T3-T1		%Relapse
	Mean	SD	Mean	SD	
>10mm (n=13)	13.52	2.49	3.89	3.79	29%
<10mm (n=5)	6.04	2.37	0.58	0.96	10%

타내는 Pog(X), overjet, SNPog, SNB의 수치는 술 전후에 모두 유의성 있게 변화하였다. 반면에 수직적 변화를 표시하는 overbite와 Pog(Y)의 수치변화는 유의성이 없었다.

Pog은 평균 11.0mm 후방위치 시켰으나 수술후 장기간에 걸쳐 3.0mm정도 전방회귀되어 약 27%의 회귀현상을 보였다. 그러나 상악절치에 대한 하악 절치의 위치를 나타내는 overjet 수치상으로 수술 이동량 9.7mm에 회귀량 1.1mm를 보여 약 11% 정도의 회귀현상을 보였다. 또한 SNB 각도와 SNPog 각도도 각각 24%, 20% 정도의 회귀정도를 나타내었다.

한편 이동량에 따른 회귀율을 살펴보면, 10mm이상 후방 이동시킨 13명의 환자에서 평균 13.5mm 이동에 평균 3.9mm의 회귀를 보여 29%의 회귀율을 보였고 10mm미만 5명의 환자에서는 평균 6.0mm 이동에 0.6mm의 회귀를 보여 10%의 회귀율을 나타내었다(표3).

IV. 총괄 및 고찰

악안면기형의 심미적, 기능적 개선을 위한 악교

정수술은 최근 급속히 발전되었으나 아직도 여러가지 합병증과 문제점이 많이 있다.

Bell등²⁴⁾은 성공적인 악교정수술의 관건으로 정상적인 악기능, 적절한 얼굴, 용모 그리고 장기적 안정성을 지적한 바 있다. 그 중 수술후 회귀현상에 대해서는 그 정도와 원인, 그리고 적절한 예방책 마련에 논란이 많다.

회귀의 정의도 학자에 따라 다른데 Pepersack 등⁶⁾은 하악전돌증 수술의 경우 상악치아를 기준으로 1.5mm이상 전방이동된 경우라 하였고 MacIntosh⁸⁾는 골격적으로 1.0mm이하, 1.0~4.0mm, 4.0mm이상 변화한 것을 각각 +1, +2, +3이라 하고 +2와 +3만이 임상적으로 문제가 된다고 하였다. 또한 Martis²³⁾도 1.0mm 이하인 경우는 회귀로 보지 않는다고 하였다.

하악골의 수평이동에 대한 회귀율은 보고자에 따라 차이가 많다. 하악후퇴증 수술후 후방 회귀율은 22~50%라고 알려져 있다²⁵⁾. 하악전돌증에 대한 보고는 비교적 드문편이나 최근 Kobayashi등⁹⁾은 44명의 환자에서 1.0mm 이하의 좋은 결과를 발표하였다. 그들은 통법의 하악지 시상분할법을 사용하였으며 내익돌근을 완전 박리하였고 골편고정은 강선결찰로

하고 약 50일간의 약간고정을 하였다 한다. 또한 6개월간에 걸쳐 야간에 이모를 장착하였으며 약간고정후 2주내지 20주간 고무줄을 걸었다고 한다.

한편 Sokokolit 등¹¹⁾은 10%, Franco 등¹²⁾은 하악 수술만에 있어서는 53.4%의 회귀율을 보인다고 하였다. 본 연구의 회귀율 약 27%는 다른 보고와 비교하여 크게 다르지 않다 하겠다.

회귀의 원인은 다양하게 설명되고 있다.

일반적으로 약고정수술후 안정성에 영향을 미치는 요소들로서는 1)이동량과 방향, 2)고정방법, 3)약간고정의 기간, 4)하악과두의 전위, 5)상설골근의 작용, 6)후안고경(PFH)의 크기, 7)분절골편의 수, 8)술전 교정치료 등을 열거할 수 있다²⁵⁾.

하악골에 부착된 여러가지 근육이 수술시에 절단되거나 박리되는 등 손상을 받고 변위된 골편에 재부착된 후의 생리적 변화와 적응이 장기적인 회귀에 영향을 미친다는 설명이 가능하다. 하악후퇴증 수술의 경우 골편을 전방 위치시킴으로써 장력을 받게되는 설골상근의 영향이 중요하며 따라서 설골상근 절제술의 필요성을 강조한 보고가 많으나²⁶⁻²⁸⁾ 반론도 있다²⁹⁾.

그러나 하악전돌증의 경우 상설골근과 하설골근은 수술에 의해 하악이 후퇴될 때 오히려 이완되기 때문에 별 문제되지 않고 대신 교익삼각건(Pterigomasseteric sling)이 큰 영향을 미칠 수 있다. 하악지의 부착근육을 완전히 박리하여 골편이 수동적으로 이동 가능하게 하는 것이 좋다고 하나^{9, 10)} 골절단에 필요한 부위만 박리하고 나머지는 될수록 보존하는 것이 혈류에도 좋고 회귀가 적다는 주장도 있다^{11, 23)}. 그리고 혀의 영향을 평가하기는 어려운 일이나 술직 후에 하악골 위치에 부정적 효과를 낼 수 있다^{15, 17, 18)}는 것은 추정 가능한 일이다.

하악의 이동량은 일반적으로 그 양이 클수록 회귀의 경향이 증가한다고 알려져 있다. Kobayashi등⁹⁾은 하악전돌증에서 수평적 후퇴량과 회귀량이 비례 관계에 있으며 10mm이상 이동하였을 때 의미있는 회귀를 보였다고 하였고 Reitzik⁷⁾와 Franco 등¹⁰⁾도 하악후퇴량이 회귀와 큰 관련이 있다고 보고하였다. 그러나 Peppersack⁶⁾는 특별한 상호관련이 없다고 하였고 본 연구에서는 수술적 이동량이 클수록 회귀경향도 큰 것으로 나타났다. ($P < 0.01$) 즉 10mm 이상군에서는 평균 29%, 10mm 이하군에서는 평균

10% 정도의 회귀율을 보였다. 10mm 이하군에서는 실제적으로 1mm이하의 회귀정도를 보임으로써 임상적으로 문제가 되지 않는다고 하겠다.

하악후퇴량과 부착근육간의 관계에 대해서 Franco등¹⁰⁾은 근육과 주위 결합조직의 공간적 배열의 변화가 중요하다 하였다. 즉 근심골편의 내측 부착근육이 박리되지 않고 또 특별히 회전을 방지하는 술식을 쓰지 않았다면 후방 이동량이 클수록 근심골편의 회전도 많이 되어 내방근육이 긴장하게 된다는 것이다. 또한 근심골편이 시계방향으로 회전함에 따라 측방근육도 신장되어 긴장도가 증가하게 되며 이 두가지 요소가 모두 회귀경향을 낳는다고 설명하고 있다.

한편 하악과두의 위치에 대해서는 시계방향으로의 회전을 방지하여야 한다는 주장이 많다^{7, 10, 30)}. 본 증례들에 있어서는 하악과두의 원위치를 분할전에 미리 잡아두고 본래대로 재위치시켜 시계방향으로의 회전을 방지하였고 몇몇의 증례에서는 1mm정도 시계 반대방향으로 재위치시켜 주어 회귀를 막도록 하였다.

하악하연 평면각의 변화도 회귀와 관련하여 설명할 수 있다. 앞에서 언급한 바와 같이 원심골편이 시계반대방향으로 이동되는 것은 유리하지 못하며 하악하연평면각이 넓어진다는 것은 회귀현상을 나타낸다고 할 수 있다⁶⁾. Franco등¹⁰⁾도 전돌증의 경우에는 후퇴증과는 다른 이동방향이나 그 회전축은 같으며 따라서 골절단위를 중심으로 신전현상이 일어나 턱끝이 전방보다는 후하방으로 떨어질 수 있다고 하였다.

골편의 고정에는 종래에는 강선고정을 많이 하였으나 나사못을 이용한 견고고정법이 개발됨에 따라 요즘에는 거의 이 고정법을 사용하고 있으며 술후 회귀를 줄이는데도 유리하다고 하였고^{9, 11-14)}, 강선고정시에는 미성숙가골이 근긴장에 따른 변위가능성이 높기 때문에 장기간의 약간고정이 추천된다^{7, 23)}.

V. 결 론

하악전돌증 수술후 안정성에 관하여 알아보고자 1987년 7월부터 1991년 12월까지 부산대학교병원 약안면구강외과에서 하악지시상분할법으로 수술한 환자중 6개월이상 추적조사가 가능했던 18명을 대

상으로 두부방사선 규격사진을 이용하여 분석한 결과 다음과 같은 결론을 얻었다.

1. 평균 11.0mm 후퇴량에 3.0mm의 회귀를 보여 27% 정도의 회귀율을 나타내었다.
2. 후방 이동량이 많을수록 회귀정도도 큰 것으로 나타났다. ($P < 0.01$)
3. 후방 이동량이 10mm미만인 환자군에서는 10%의 회귀율을 보였는데 이는 실제 1mm이하의 회귀정도이므로 임상적으로 문제되지 않았다.
4. 하악전돌증 수술후의 안정을 위하여는 수술시 교익삼각건의 충분한 박리, 하악과두의 시계방향 회전방지와 함께 견고고정을 하는 것이 좋을 것으로 사료된다.

REFERENCE

1. Trauner R, Obwegeser H : The surgical correction of mandibular prognathism and retrognathia and consideration of genioplasty. Surgical procedures to correct mandibular prognathism and reshaping of the chin, Oral Surg Oral Med Oral Pathol 10 : 677, 1957.
2. Dal Pont G : Retromolar osteotomy for correction of prognathism. J Oral Surg 19 : 42, 1961.
3. Eygedi P : Evaluation of operations for mandibular protrusion. Oral Surg 19 : 451, 1965.
4. Behrman SJ : Complications of sagittal osteotomy of the mandibular ramus. J Oral Surg 30 : 554, 1972.
5. Vijayaraghavan K, Richardson A, Whitlock RIH : Postoperative relapse following sagittal split osteotomy. Br J Oral Surg 12 : 63, 1974.
6. Peppersack WJ, Chausse JM : Long-term follow-up of sagittal splitting technique for correction of mandibular prognathism. J Maxillofac Surg 6 : 117, 1978.
7. Reitzik M : Skeletal and dental changes after surgical correction of mandibular prognathism. J Oral Surg 38 : 109, 1980.
8. MacIntosh R : Experience with the sagittal osteotomy of the mandibular ramus : A 13-year review. J Maxillofac Surg 8 : 151, 1981.
9. Kobayashi T, Watanabe I, Uede K, et al : Stability of the mandible after sagittal ramus osteotomy for correction of prognathism. J Oral Maxillofac Surg 44 : 693, 1986.
10. Franco JE, Van Sickles JE, Thrash WJ : Factors contributing to relapse in rigidly fixed mandibular setbacks. J Oral Maxillofac Surg 47 : 817, 1990.
11. Soloklit CA, Nanda RS : Assessment of the stability of mandibular setback procedures with rigid fixation. J Oral Maxillofac Surg 48 : 817, 1990.
12. Spiessl B : Rigid internal fixation after sagittal split of the ascending ramus, in Spiessl B (ed) : New Concepts in Maxillofacial Bone Surgery (ed 1). New York, Springer-Verlag, 1976.
13. Souyris F : Sagittal splitting and bicortical screw fixation of the ascending ramus. J Maxillofac Surg 6 : 198, 1978.
14. Paulus GW, Steinhäuser EW : A Comparative study of wire osteosynthesis versus bone screws in the treatment of mandibular prognathism. Oral Surg 54 : 2, 1982.
15. Hovell J : Muscle patterning factors in the surgical correction of mandibular prognathism. J Oral Surg 22 : 122, 1964.
16. Yellich GM, McNamara JA, Ungerleider JC : Muscular and mandibular adaptation after lengthening, detachment and reattachment of the masseter muscle. J Oral Surg 39 : 636, 1981.
17. Moss JP, Willmot DR : A cephalometric and electromyographic investigation of patients treated for the correction of mandibular prognathism by mandibular surgery only. Br J Orthod 11 : 59, 1984.
18. Simpson W : The results of surgery for mandibular prognathism. Br J Oral Surg 12 : 166, 1974.
19. Lehman JA, Tabbal N, Hass DG, et al : The combined surgical and orthodontic treatment of mandibular prognathism. Ann Plast Surg 7 : 458, 1981.

20. Leonard M : Preventing rotation of the proximal fragment in the sagittal ramus split operation. *J Oral Surg* 34 : 942, 1976.
21. Leonard MS : Maintenance of condylar position after sagittal split osteotomy of the mandible. *J Oral Maxillofac Surg.* 43 : 391, 1985.
22. Szilagyi RS, Creed NB, Nathan GA : Absolute adjustable control and fixation of the proximal segment in mandibular sagittal split osteotomies. *Int J Adult Orthod Orthog Surg* 1 : 53, 1987.
23. Martis CS : Complications after mandibular sagittal split osteotomy. *J Oral Maxillofac Surg* 42 : 101, 1984.
24. Bell WH, Jawbs JD, Quejada JG : Simultaneous repositioning of the maxilla, mandible and chin. Treatment planning and analysis of soft tissues. *Am J Orthod* 892 : 28, 1986.
25. Welch TB : Stability in the correction of dental facial deformities-a comprehensive review. *J Oral Maxillofac Surg* 47 : 142, 1989.
26. Ellis E, Carlson DS : Stability two years after mandibular advancement with and without suprahyoid myotomy : an experimental study. *J Oral Maxillofac Surg* 41 : 426, 1983.
27. Steinhauser EW : Advancement of the mandible by sagittal ramus split and suprahyoid myotomy. *J Oral Surg* 31 : 516, 1973.
28. Guernsey LH : Stability of treatment results in class II malocclusion corrected by full mandibular advancement surgery. *Oral Surg* 37 : 668, 1974.
29. Schendel SA, Epker BN : Results after mandibular advancement surgery : An analysis of 87 cases. *J Oral Surg* 38 : 265, 1980.
30. Kundert M, Hadjianghelou O : Condylar displacement after sagittal splitting of the mandibular rami. *J Maxillofac Surg.* 8 : 278, 1980.