

2급 및 3급 치근이개부 병변에서 합성골이식의 효과에 대한 임상적 및 방사선학적 연구

조선대학교 치과대학 치주과학교실
염규선 · 김병옥 · 한경운

I. 서 론

치근이개부 병변(furcation involvement)이란 복근치나 다근치 치근사이의 치주인대부착 및 결체조직부착이 상실된 상태를 말하며, 형태학적으로는 상하악 제1,2,3대구치와 상악 소구치에서 발생한다¹⁾. 이러한 치근이개부 병변의 보다 정확한 진단을 위해서 Glickman은²⁰⁾ 치근이개부 병변을 진행정도에 따라 4단계로 분류하였는데, 1급 치근이개부 병변이란 치근이개부의 치주인대의 파괴가 시작되지만 치조골의 소실은 육안적으로나 X-선상으로 나타나지는 않는 상태를, 2급 치근이개부 병변이란 치근이개부에 치조골의 파괴가 있으며 치주낭의 깊이는 다양하나, 치아의 반대측으로 완전히 관통되지 않는 상태로 정의했으며²²⁾, 3급 치근이개부 병변은 완전히 관통되나 치은에 의해서 덮여 있는 상태를, 4급 치근이개부 병변은 치주조직이 심하게 파괴되어 치근이개부가 구강내로 완전히 노출되어 있는 상태라고 정의했다. Lindhe²⁸⁾는 치근이개부 병변의 치간골내 수평방향의 파괴정도에 따라 3단계로 분류하였는데, 1급 치근이개부 병변은 치근이개부 치주조직의 수평적 파괴가 3mm이하인 상태를, 2급 치근이개부 병변은 치주지지조직의 수평골소실이 치아의 협설폭경의 1/3이상이나 완전히 관통하지는 않는 상태를, 3급 치근이개부 병변은 치근이개부에서 치주조직의 완전히 횡으로 관통되는 상태라고 정의하였다. 치근이개부 병변을 골병소의 형태에 따라 세밀히 분류하는 다른 분류체계도 있다²²⁾.

치근이개부 병변의 기본적인 치료법으로는

치석제거술과 치근활택술, 치근이개부 성형술, 터널형성법, 치근절제술과 발치등을 고려할 수 있다^{4,28)}. 그러나 치석제거술과 치근면 활택술은 슬자의 기구에 대한 접근도와 시야의 어려움으로 완전한 치료의 예후를 보장할 수 없으며⁵⁾, 치근이개부 성형술과 터널형성법, 그리고 치근절제술은 치태조절을 용이하게 할 수는 있으나, 치아의 지각과민증과 근관학적인 문제점을 갖고 있다^{9,14,21,23)}.

Kenney등²²⁾은 하악 치근이개부 병변에 다공성 수산화인회석(porous hydroxyapatite) 매식재를 이용한 치료에서 치근이개부의 개선을 보고하였으며, Gantes등¹⁶⁾은 하악 치근이개부 병변을 상방변위 판막술과 탈회냉동건조 동종골(Demineralized freeze-dried bone allografts)을 이용한 치료와 상방변위 판막술만을 이용한 치료에 있어서 43%에서 완전한 골피개를 보고하였으나, 이식한 부위와 그렇지 않은 부위 사이의 통계학적인 차이를 발견하지는 못했고, Garrett등¹⁹⁾은 상방변위 판막술을 이용하여 하악 치근이개부 병변의 거의 50%에서 완전한 골피개를 관찰하였으며, Martin등²⁹⁾은 상방변위 판막술과 구연산 치근면 처치(citric acid root conditioning)을 이용한 하악 2급 치근이개부 병변의 치료에서 평균 67%가 골로 채워졌으며, 치근이개부의 치료시 연조직의 완전한 피개가 중요함을 강조하였다.

Pontoriero등⁴³⁾은 하악 치근이개부 병변에서 비흡수성막을 이용한 치료에서 90%이상의 연조직의 피개를 보고하였다. Lekovic등²⁵⁾은 연구에서도 연조직의 개선정도는 비슷한 결과를 보였지만, 6개월 후 판막을 거상시 연조직의

피개가 하부골 병변의 개선을 가져오지 않았다고 보고하였고, 다공성 수산화인회석(PHA)과 비흡수성재료를 복합사용한 Lekovic등²⁴⁾의 다른 실험에서 치근이개부의 개선을 보였다고 보고하였다.

3급 치근이개부 병변에 대한 치료의 연구로, Pontoriero등⁴⁴⁾은 비흡수성막을 이용한 임상적 연구에서, 치료한 21개 중 8개에서 연조직의 피개를 보였다고 보고하였다. 다른 3급 치근이개부 병변에 대한 연구로 Gantes등¹⁸⁾은 구연산 치근면 처치와 상방면위 판막술로 치료한 것과 그 술식에 탈회냉동건조 동종골(DFDBA)을 이식한 치료에 있어서, 두 술식간의 차이를 발견하지 못했다고 보고하였다.

이에 본 연구는 치주질환으로 인하여 파괴된 순수 2급과 3급 치근이개부 병변에 대한 합성골 이식재의 효과를 임상적 및 방사선학적으로 치주낭의 깊이, 치은퇴축, 치주조직의 부착상실도 및 치아동요도를 비교, 분석하였다.

II. 연구 대상 및 방법

1. 연구 대상

조선대학교 부속치과병원 치주과에 내원한 치주질환 환자들 중, 상하악 구치부에 Glickman 분류법²⁰⁾에 따라 2급 또는 3급 치근이개부 병변을 가진 50명의 환자를 연구대상으로 선택했다. 대상환자의 연령분포는 35-57세 였으며 (평균 45.3세), 성별분포는 남자가 21명, 여자가 29명이었다.

치주판막 수술시 판막을 거상하고 치근이개부 병변 2급 및 3급을 판정하였으며, 치주판막 수술시 인접면에 골연하 치주낭이 존재하는 경우, 외상성 교합이나 과도한 치아우식증이 있는 치아, 실패치이거나 위치이상을 보이는 치아, 대합치 또는 인접치를 상실한 치아는 연구대상에서 제외시켰다. 합성골 이식재료는 porous resorbable calcium carbonate(Biocoral[®])나 nonporous nonresorbable hydroxyapatite(Calcitite 4060[®])을 사용하였는데, 환자가 합성골 이식재사용을 동의하는 경우는 실험군으로, 그렇지 않은 경우는 대조군으로 하였다.

총 피검치중 실험군은 2급 치근이개부 병변이 17명의 환자에서 30개(상악 14개, 하악 16개)였고, 3급 치근이개부 병변은 16명의 환자에서 27개(상악 19개, 하악 8개)였으며, 대조군은 각각 16명의 환자에서 30개(상악 14개, 하악 16개), 12명의 환자에서 27개(상악 17개, 하악 10개)였으나, 그 중 1명은 2급 및 3급 치근이개부 병변을 동시에 가지고 있었다.

2. 연구 방법

(1) 술전 처치

Michigan O-probe로 임상적 치주낭 깊이, 치은퇴축량과 치주조직 부착상실량을 기록하고, PERIOTESTR[®](SIEMENS Co., Germany)로 치아동요도를 측정하고, 표준방사선사진을 촬영하였다. 1주간격으로 2회에 걸친 치석 제거술과 치근면 활택술을 시행하고, 환자에게 구강위생교육을 실시하였다.

(2) 외과적 처치

치주조직을 최대한 보존하기 위해서 intra-crevicular incision을 하여 판막을 거상한 후, 치근면 활택술과 육아조직 제거를 시행하고, tetracycline HCl로 치근면 처치(root conditioning)를 한 후, 실험군은 치근이개부 병소에 합성골 이식재를 매식하고, 대조군은 이식재 사용없이 판막을 치간단속봉합으로 봉합했다. 모든 대상은 치주포대를 하였으며, 1주일 후 치주포대와 봉합사를 제거할 때까지 0.1% chlorhexidine digluconate (Hexamedin[®], BUKWANG Co., Korea)로 하루에 2번씩(1회 15 ml) 일주일간 양치질을 하도록 지시했다. 그리고 술후 1-2개월 간격으로 환자를 내원시켜 치태조절을 하였다.

(3) 임상적 평가

임상적 치주낭 깊이, 치은퇴축량, 치주조직 부착상실량 및 치아동요도가 초진시, 술후 3개월, 6개월, 12개월째 초진시와 동일한 방법으로 동일한 술자에 의해서 각각 측정하였다. 모든 측정은 치근이개부가 위치한 치아의 중심부위에서 시행하였다. 치아동요도는 한 치아

당 3회씩 측정하여 같은 수치가 2회 이상 나오면 그 수치를 해당 치아의 동요도로, 그렇지 않은 경우는 평균치를 그 치아의 임상적인 치아동요도로 하였다.

(4) 방사선학적 평가

초진시와 술후 6개월, 12개월째 표준방사선 사진을 촬영하여, 악안면 방사선과 의사에 의해서 다음과 같은 3단계로 분류하였다.

A 형 : 초진시와 비교해서 방사선사진상 차이가 없는 경우.

B 형 : 치근이개부의 방사선 투과성을 보이나, 초진시보다 감소한 경우.

C 형 : 치근이개부의 방사선 불투과성을 보이는 경우.

3. 통계 처리

통계 처리는 초진시부터 술후 기간 별로 측정된 수치의 평균치와 표준편차를 구하고, 실험군과 대조군의 초진시 측정치에 대한 술후 3개월, 6개월, 12개월후 측정치간의 통계학적인 유의성과 실험군과 대조군간의 각기간별 수치의 유의성을 microstat program을 이용하여 student t-test로 검증하였다.

Ⅲ. 연구 성적

1. 치주낭 깊이의 변화

(1) 2급 치근이개부 병변의 변화

치주낭 깊이는 실험군과 대조군 모두 초진시에 비하여 술후 3개월, 6개월, 12개월에는 매

Table 1. Statistical analysis of probing depth in class II furcation defects.

(Mean±SD,mm)

	Control group	Experimental group	P-value
초진시	4.70±0.88	4.80±1.73	0.3893
3개월	2.67±0.88	2.37±1.22	0.1396
6개월	2.40±0.72	2.27±0.87	0.2604
12개월	2.33±0.48	2.33±0.48	0.2962

** P<0.005

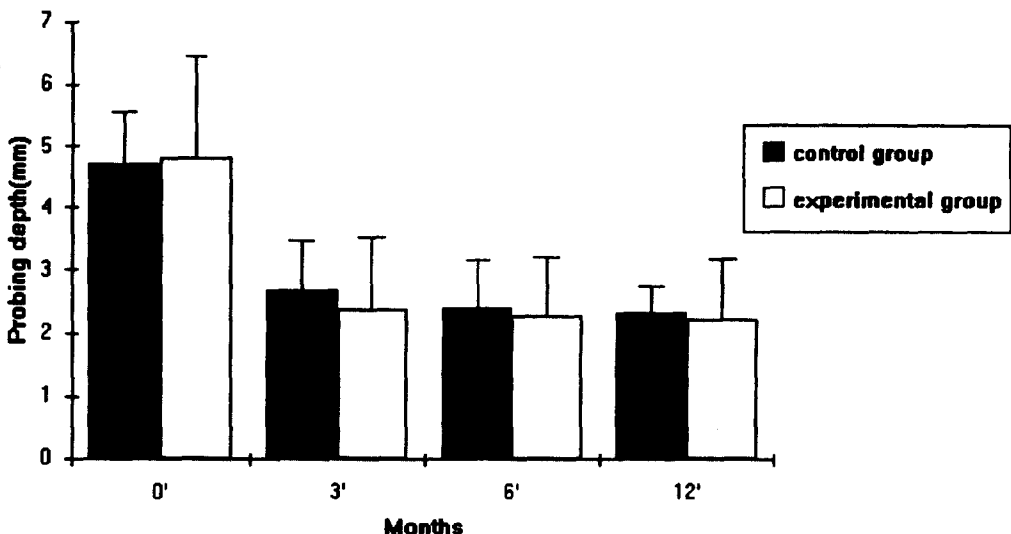


Figure 1. Change of probing depth in class II furcation defects.

우 유의성있게 감소되었으나($P < 0.005$), 3개월 이후에서는 치주낭 깊이의 변화는 실험군과 대조군 공히 유의성이 없었다.

실험군과 대조군간 치주낭 깊이 비교에서 초진시, 술후 3개월, 6개월, 12개월 모두 실험군이 대조군에 비해서 수치상 약간의 양호한 결과를 보였으나 서로 간의 유의성은 없었다. (Table 1, Fig.1)

(2) 3급 치근이개부 병변의 변화

치주낭 깊이는 실험군과 대조군 모두 초진시에 비하여 술후 3개월, 6개월, 12개월에는 매우 유의성있게 감소되었으나($P < 0.005$), 3개월 이후에서는 치주낭 깊이의 변화는 실험군과 대조군 공히 유의성이 없었다.

실험군과 대조군간 치주낭 깊이 비교에서 초진시, 술후 3개월, 6개월, 12개월 모두 실험군이 대조군에 비해서 더 많은 치주낭 탐침깊이의 감소를 보였으나, 서로 간의 유의성은 없었다. (Table 2, Fig.2)

2. 치은퇴축량의 변화

(1) 2급 치근이개부 병변의 변화

치은퇴축량은 실험군과 대조군 모두 초진시에 비하여 술후 3개월, 6개월, 12개월에서 유의성있는 증가를 보였으나($P < 0.005$), 3개월 이후에서는 실험군과 대조군 모두 유의성이 없었다.

실험군과 대조군간 치은퇴축량의 비교에서 초진시, 술후 3개월, 6개월, 12개월 모두 실험

Table 2. Statistical analysis of probing depth in class III furcation defects.

(Mean \pm SD, mm)

	Control group	Experimental group	P-value
초진시	5.81 \pm 1.62	6.19 \pm 1.42	0.1874
3개월	3.37 \pm 1.47	3.11 \pm 1.50	0.2623
6개월	3.22 \pm 1.42	3.04 \pm 1.70	0.3329
12개월	3.15 \pm 1.43	2.96 \pm 1.91	0.3444

*** $P < 0.005$

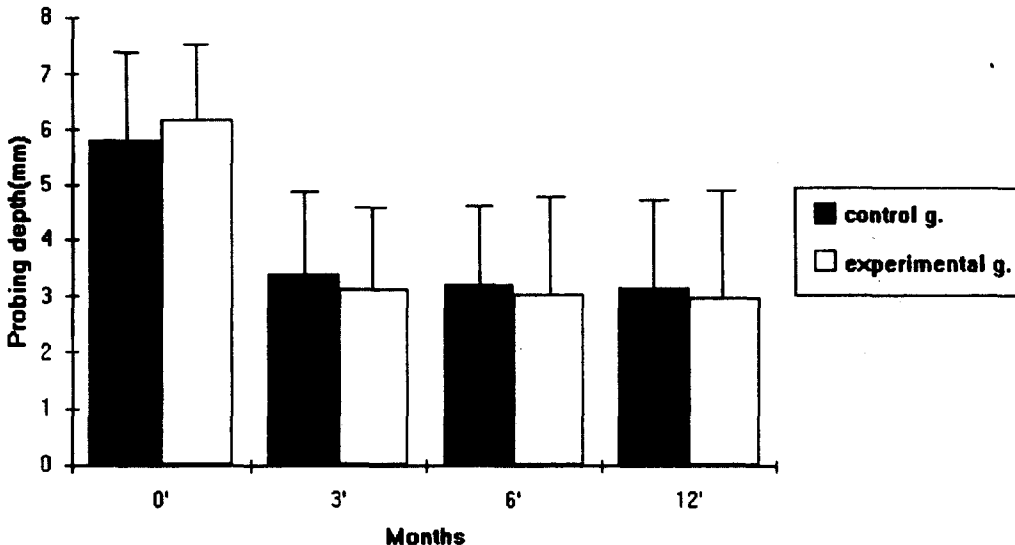


Figure 2. Change of probing depth in class III furcation defects.

군이 대조군에 비해서 더 적은 치은퇴축량의 감소를 보였으나, 서로 간의 유의성은 없었다. (Table 3, Fig.3)

(2) 3급 치근이개부 병변의 변화

치은퇴축량은 실험군과 대조군 모두 초진시에 비하여 술후 3개월, 6개월, 12개월에는 매

우 유의성있게 증가되었으나(P<0.005), 3개월 이후에서는 치은퇴축량의 변화는 실험군과 대조군 공히 유의성이 없었다.

실험군과 대조군간 치은퇴축량의 비교에서 술후 3개월, 6개월, 12개월 모두 실험군이 대조군에 비해 유의성있게 적었다(P<0.05). (Table 4, Fig.4)

Table 3. Statistical analysis of gingival recession in class II furcation defects.

(Mean±SD, mm)

	Control group	Experimental group	P-value
초진시	0.40±0.56	0.50±0.51	0.2367
3개월	1.37±0.96	1.40±0.81	0.4427
6개월	1.47±1.28	1.53±0.73	0.4026
12개월	1.50±1.14	1.57±0.77	0.3958

** P<0.005

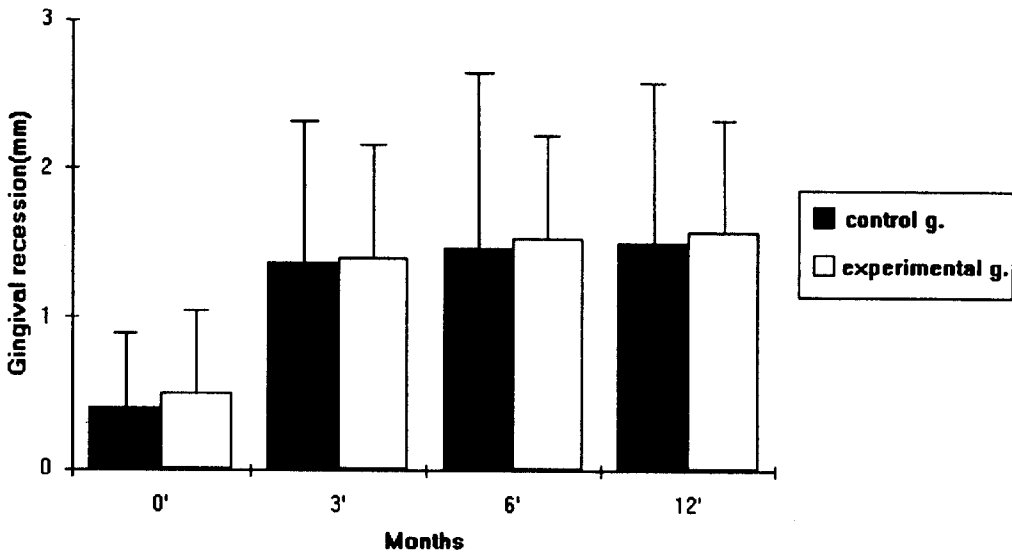


Figure 3. Change of gingival recession in class II furcation defects.

Table 4. Statistical analysis of gingival recession in class III furcation defects.

(Mean±SD, mm)

	Control group	Experimental group	P-value
초진시	0.63±0.88	0.67±0.68	0.4318
3개월	2.78±1.19	2.22±1.05	0.0372(*)
6개월	2.89±1.15	2.26±1.06	0.0209(*)
12개월	2.96±1.13	2.33±1.11	0.0217(*)

* P<0.05

** P<0.005

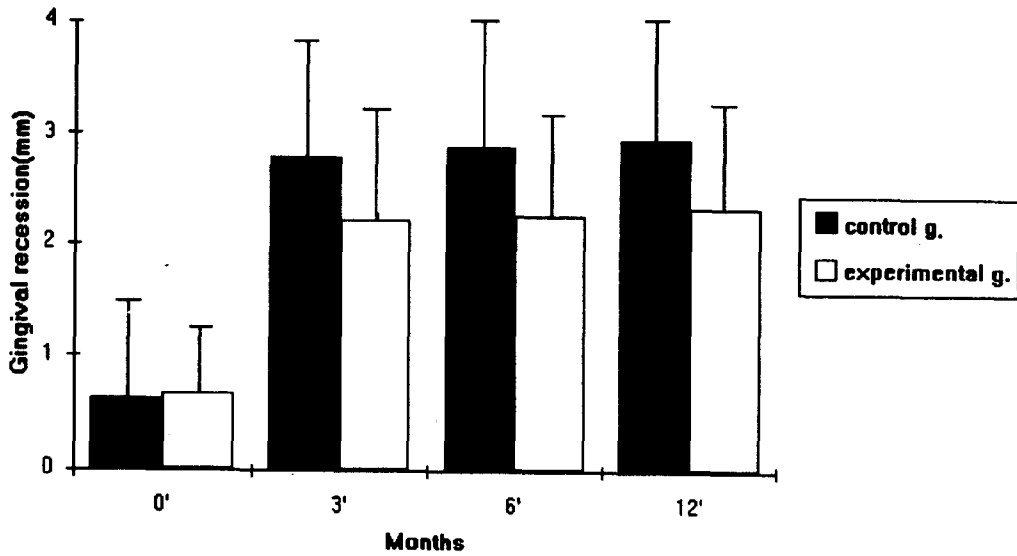


Figure 4. Change of gingival recession in class III furcation defects.

3. 부착상실의 변화

(1) 2급 치근이개부 병변의 변화

실험군과 대조군 모두 초진시에 비하여 술후 3개월, 6개월, 12개월에 매우 유의성있는 부착 획득을 보였으나($P < 0.005$), 술후 3개월 이후에서는 유의성을 보이지 않았다.

실험군과 대조군간의 비교에서 각 기간 별로 실험군이 대조군보다 더 양호한 부착 획득을 보였으나, 유의성은 없었다.(Table 5, Fig.5)

(2) 3급 치근이개부 병변의 변화

대조군은 초진시에 비해서 치주부착 상실량의 감소에 통계학적인 유의성은 없었으나, 실험군에서는 초진시에 비해서 술후 3개월, 6개월, 12개월째 유의성있는 치주부착 상실량의 감소를 보였다($P < 0.005$).

실험군과 대조군간의 비교에서 3개월 이후에 실험군이 대조군보다 유의성있게 양호한 부착 획득을 보였다($P < 0.05$). (Table 6, Fig.6)

Table 5. Statistical analysis of Loss of attachment in class II furcation defects.

(Mean \pm SD, mm)

	Control group	Experimental group	P-value
초진시	5.10 \pm 1.10	5.30 \pm 2.00	0.3165
3개월	4.03 \pm 1.47	3.77 \pm 1.48	0.2434
6개월	3.87 \pm 1.53	3.80 \pm 1.03	0.4217
12개월	3.83 \pm 1.23	3.80 \pm 0.99	0.4544

** $P < 0.005$

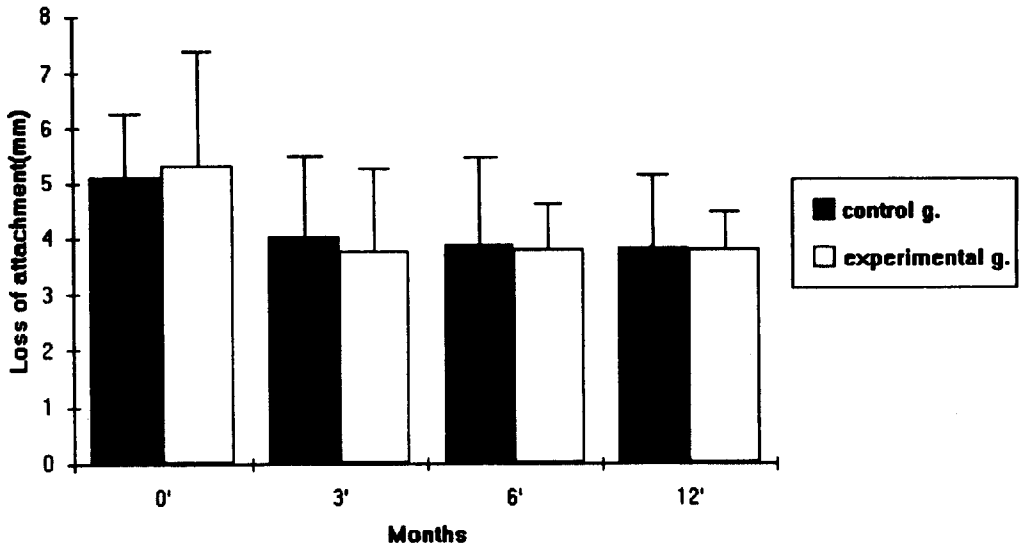


Figure 5. Change of loss of attachment in class II furcation defects

Table 6. Statistical analysis of loss of attachment in class III furcation defects. (Mean \pm SD, mm)

	Control group	Experimental group	P-value
초진시	6.44 \pm 1.69	6.85 \pm 1.35	0.1666
3개월	6.15 \pm 1.56	5.33 \pm 1.54	0.0297(*)
6개월	6.11 \pm 1.63	5.29 \pm 1.54	0.0321(*)
12개월	6.11 \pm 1.77	5.29 \pm 1.68	0.0441(*)

* P < 0.05

** P < 0.005

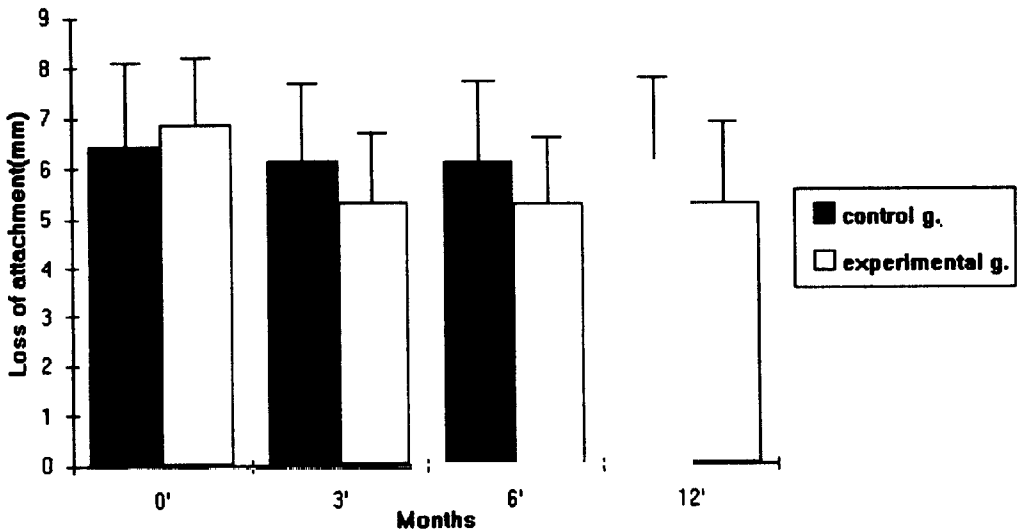


Figure 6. Change of loss of attachment in class III furcation defects

4. 치아동요도의 변화

(1) 2급 치근이개부 병변의 변화

실험군과 대조군 공히 초진시와 비교해서 술 후 각 기간간에는 현저한 치아동요도의 감소를 보였으나($P < 0.005$), 술 후 3개월에서는 유의성을 보이지 않았다.

각 기간 별로 실험군과 대조군간에 치아동요도를 비교해 보면 대조군에 비하여 실험군에서 술 후 치아동요도가 더 낮게 나타났으나, 유의성을 보이지는 않았다. (Table 7, Fig.7)

(2) 3급 치근이개부 병변의 변화

실험군과 대조군 모두에서 초진시와 비교해서 술 후 3개월, 6개월, 12개월째 유의성있는 치아동요도의 감소를 보였고($P < 0.005$), 술 후 3개월 이후에서도 지속적인 치아동요도의 감소를 보였으나 유의성은 없었다.

각 기간별 실험군과 대조군의 치아동요도의 비교에서 실험군이 대조군에 비하여 더 많은 치아동요도의 감소를 보였으나, 통계학적인 유의성은 없었다.(Table 8, Fig.8)

Table 7. Statistical analysis of tooth mobility in class II furcation defects.

(Mean \pm SD)

	Control group	Experimental group	P-value
초진시	12.83 \pm 4.14	13.17 \pm 5.43	0.3951
3개월	8.50 \pm 3.99	7.13 \pm 4.45	0.1078
6개월	8.17 \pm 4.56	6.27 \pm 5.15	0.0679
12개월	7.77 \pm 3.23	6.20 \pm 3.71	0.0501

* $P < 0.005$

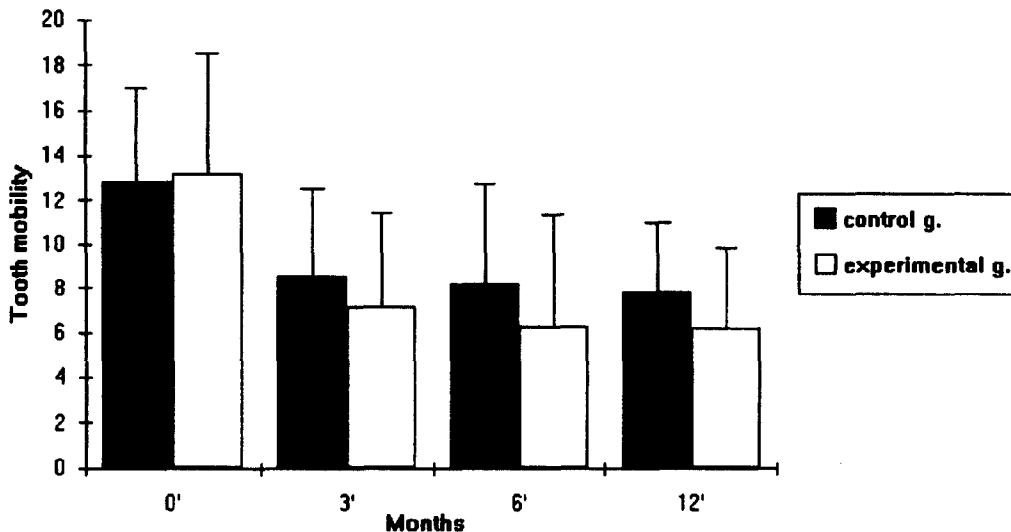


Figure 7. Change of tooth mobility in class II furcation defects.

Table 8. Statistical analysis of Tooth Mobility in class III furcation defects.

(Mean±SD)

	Control group		Experimental group		P-value
초진시	16.48±6.96		17.48±5.10		0.2748
3개월	9.33±4.84	**	9.93±4.73	**	0.3254
6개월	8.63±4.52	**	8.18±3.85	**	0.3496
12개월	8.33±4.24	**	7.85±3.03	**	0.3167

** P<0.005

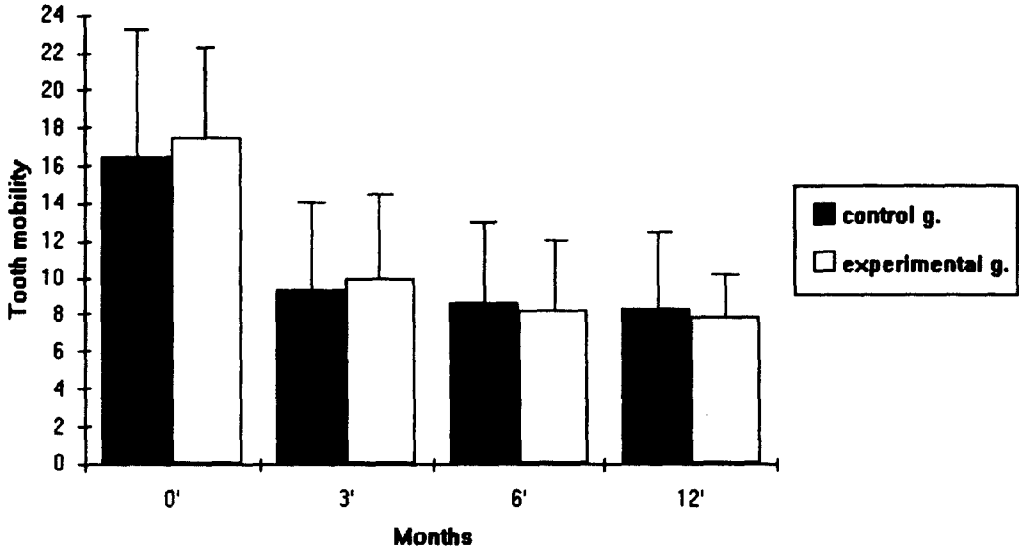


Figure 8. Change of tooth mobility in class III furcation defects.

5. 방사선학적 소견

다.(Table 9)

(1) 2급 치근이개부 병변의 변화

대조군에서의 치근이개부의 방사선 불투과성은 술전 사진이나 술후 사진에서 큰 변화를 나타내지는 않았으며, 모두 A형으로 분류되었다.

실험군은 6개월에서 A형이 3개, B형이 11개, C형이 16개로 분류되었고, 12개월에서는 A, B, C형이 각각 3개, 13개 및 14개로 분류되었

(2) 3급 치근이개부 병변의 변화

대조군에서의 치근이개부의 방사선 불투과성은 술전 사진이나 술후 사진에서 큰 변화를 나타내지는 않았으며, 모두 A형으로 분류되었다. 그러나, 실험군에서는 6개월째 A형이 6개, B형이 15개, C형이 6개로 분류되었고, 12개월째는 A형이 7개, B형이 14개, C형이 6개였다.(Table 10)

Table 9. Radiographic analysis in class II furcation defects.

	초진시			술후 6개월			술후 12개월		
	A형	B형	C형	A형	B형	C형	A형	B형	C형
대조군	30	0	0	30	0	0	30	0	0
실험군	30	0	0	3	11	16	3	13	14

Table 10. Radiographic analysis in class III furcation defects.

	초진시			술 후 6 개 월			술 후 12 개 월		
	A형	B형	C형	A형	B형	C형	A형	B형	C형
대조군	27	0	0	27	0	0	27	0	0
실험군	27	0	0	6	15	6	7	14	6

IV. 고찰

치주질환에 이환된 치아에 있어서 치주치료의 목적은 파괴된 치주인대, 백악질과 치조골을 회복하고, 기능적으로도 만족을 시켜주는 데 있다¹⁾. 치주치료의 장기간에 걸친 주기적인 검사(follow-up)는 대부분의 환자가 갖고 있는 치주병변에 좋은 방향으로 작용하지만, 치근이개부로 진행된 염증을 갖는 다근치의 경우는 다르며, 기본적인 치주치료후 치근이개부 병변의 부착상실이 타 부위에 비해서 2-3배 정도 높다³⁶⁾. 이개부 병변의 치료성공율이 낮은 이유는 이 부위에 대한 해부학적인 접근도가 어렵기 때문이다. 이 불량한 접근도는 술자가 이개부 부위를 치료하려는 노력은 물론 환자가 시행하는 일상적인 구강위생 노력도 방해한다²⁶⁾.

치조골 결손부의 회복을 위해서 사용하는 골 대체 물질은 골형성과 백악질 형성 능력이 있어야 하며, 생물학적으로 불활성이어야 하고, 숙주조직에 친화성을 가져야 하는바^{4, 27)}, 임상적으로 사용가능한 합성골로는 수산화 인회석(hydroxyapatite)과 Tricalcium phosphate가 대표적이다¹⁷⁾.

수산화 인회석은 인간의 골격계 대부분의 구성을 차지하는 무기질로써 인간의 골대체 물질로 오래 전부터 연구되고 사용되어 왔다⁷⁾. 현재 많이 사용되는 수산화 인회석은 바다의 산호에서 추출하여, 바다의 산호의 골격구조인 calcium carbonate를 수산화 인회석으로 열수변환 처리를 통하여 전환시켰다^{6, 15, 24)}. 1981년 Mellonig 등^{32, 33)}은 골이식재간의 비교를 동물의 두개골에서 실시하여 탈회냉동건조 동종골(DFDBA)이 높은 골형성능력을 갖음을 보고하였다. 그러나, 인간의 치근이개부 병변에서

의 탈회냉동건조 동종골에 대한 효과는 만족스러운 결과를 나타내지 못했다고 보고한 연구가 있다^{6, 31)}. Oreamuno 등³⁹⁾은 인간의 치간골 결손부에서 다공성 수산화 인회석(PHA)과 탈회냉동건조냉동 동종골의 비교시, 다공성 수산화 인회석이 임상적으로 우수한 결과를 나타낸 것으로 보고했다. 그러나, 재부착 및 신부착을 도모하기 위해서 사용되는 동종골이식재를 포함한 모든 합성 골대체 물질들이 치주조직의 재생이나 골형성유도능력에 있어서는 제한적이며⁸⁾, 회의적이라는 보고들이 많으며^{15, 35, 45)}, 현실적으로도 극히 한정된 효과에 의해서 임상에 대한 사용이 크게 제한되고 있는 것이 사실이다.

다공성의 calcium carbonate는 형태와 화학식에서 인체의 무기질골과 유사한 바다의 산호에서 추출한 물질로, 바다의 산호의 골격구조인 calcium carbonate를 그대로 유지하고 생체 적합성과 골형성능력을 갖추도록 특별히 조작한 재료로 구강외과와 치주과, 그리고 정형외과등 골결손부의 수복에 최근에 많이 이용되는 재료이다⁴⁶⁾. 반면에 다공성, 비흡수성의 수산화 인회석은 바다의 산호를 열수변환처리하여 calcium carbonate의 산호의 골격구조를 인간의 골격구조인 수산화 인회석(hydroxyapatite)으로 변환시켜, 산호가 갖고 있는 균일한 크기의 소공을 유지하면서, 골과 결합조직의 유입성장이 가능하도록 만들어진 재료이다^{19, 46)}.

본 연구는 합성골 이식재를 사용시 임상적인 치주낭 깊이의 변화는 2급 및 3급 치근이개부 병변 모두 초진시에 비해서 술후 3개월 이후에 유의성있는 개선을 보였으며, 대조군과 실험군간의 비교에서 실험군에서 더 큰 치주낭 깊이의 감소를 보였지만 유의성은 없었으며, 이는 질병의 심도가 클수록 감소량이 큰 것과

관련이 있는 것 같다²⁹⁾. Stahl등¹⁷⁾의 연구에 의하면 PHA를 치주병변에 이식시 술후의 현저한 치주낭 깊이의 감소를 보였으며, Gantes 등^{16,18)}은 2급 및 3급 이개부 병변을 가진 하악 구치부에서 술전에 비해서 술후 6개월째 유의성 있는 치주낭 깊이의 감소를 보였으나, 이식재를 사용한 군과 사용하지 않은 군간의 유의성은 없었다고 보고한 연구와 일치한다. Kenney등²²⁾은 2급 병변에 PHA를 이식하여 술후 6개월째 치주낭 깊이의 현저한 감소와 이식재를 사용한 군이 사용하지 않은 군보다 유의성 있는 감소를 보고했다. Murray등⁴⁵⁾의 치주낭의 심도와 관련된 연구에서 이식재를 사용한 군이 그렇지 않은 군보다 더 큰 치주낭 깊이의 감소를 보였으나 통계학적인 유의성은 없었으며, 초진시 치주낭의 깊이가 클수록 그 개선도는 더 컸음을 보여준 것과 일치하였다.

치은퇴축에 있어서 이식재를 사용하든, 사용하지 않든 막을 수는 없었다. Yukna³²⁾, Meadows 등³⁰⁾의 연구에서 이식재를 사용한 군이 그렇지 않은 군보다 더 적었으나, 유의성은 없었다고 보고하였다. Borghetti등⁸⁾은 동종 망상골이식재(Cancellous bone allograft)를 이용한 연구에서 치은퇴축량이 실험군에서 크게 나타났으나 유의성은 없었으며, Murray등⁴⁵⁾의 연구에서도 사용한 군과 그렇지 않은 군사이에서 차이를 발견하지 못했다고 보고하였다. 그러나, Kenney등²²⁾의 2급 병변에 대한 연구에서 다공성 수산화 인회석(PHA)을 이식한 군이 그렇지 않은 군보다 유의성 있게 적었다고 하였고, 3급 병변에 대한 Gantes등¹⁸⁾의 연구에서 대조군과 실험군간에는 통계학적인 유의성을 발견할 수 없었다는 보고와는 달리, 본 연구에서는 술후 실험군이 대조군보다 유의성 있게 치은퇴축량이 적었으며, 이는 아마도 본 연구에서의 치주질환의 심도가 실험군에서 더 컸던 것과 연관이 있는 것 같다.

본 연구에서는 치주부착상실에 있어서 3급 치근이개부 병변에서 유의성 있게 실험군이 적었는데, 이는 1991년의 Gantes등¹⁸⁾의 연구와 일치하나, 2급 병변에서의 실험군이 대조군보다 유의성 있게 부착확득이 컸다는 Kenney등²²⁾

의 연구와는 일치하지 않는다. 또한 Kenney²²⁾는 2급 병변에 있어서 이식재를 사용하지 않은 군에서는 술후 6개월째 초진시보다 0.04mm의 부착상실을 보였다고 보고했다. 그러나, 이식재를 사용하든 사용하지 않든 이식재는 부착확득을 가져오나, 대조군에 대한 유의성을 발견하지는 못했다는 많은 연구^{8,45,52)}와 일치한다.

치주치료후 치아의 동요도와 치주질환의 심도는 12주째 술전보다 감소하여, 안정기에 접어드는 것으로 보이며^{2,3)}, 따라서 본 연구에서는 술후 3개월을 재 측정하는 시기로 선택하였다. 이식재 사용후 치아동요도에 관한 연구는 접할 수 없으나, 이식재가 치아동요도의 감소에 크게 영향을 주는 것 같지는 않으며, 치아동요도의 감소는 치주질환의 조절에 따른 염증의 감소에 기인하는 것으로 보인다. 따라서, 술후에 지속적인 치태조절과 치주질환의 재발이 이루어지지만 않는다면 임상적 기준의 큰 차이를 보이지는 않을 것이다.

본 연구는 방사선사진상 합성골 이식재를 사용한 실험군에서 2급 치근이개부 병변에서 3개의 A 형과 3급 치근이개부 병변에서 7개의 A 형이 보였으며, 이는 술후 이식재의 탈락에 기인하는 것으로 보인다. 그리고 3급 이개부에서는 술후 5개가 치근이개부의 연조직에 의한 파개가 이루어지지 않았다.

본 연구에서 실험 모델이 적어, 한 모델의 수치가 극히 높으면 평균값에 영향을 주어 전체적인 수치의 상승을 보였으며, 2년 이상의 지속적인 연구가 되지 않았고, 생검을 통해서 신부착을 확인하지는 않았다. 현재 사용한 흡수성 합성골 이식재의 완전한 흡수기간이 적어도 12개월에서 24개월 이상으로, 6개월이나 12개월째 방사선 사진 촬영시 치근이개부 결손부와 합성골간의 구별이 확실하였으며, 사이에 얇은 방사선 불투과성의 선에 의해 잘 경계되어 있는 것을 볼 수 있었다. 이러한 방사선 불투과성의 막이 결합조직의 증식에 따른 encapsulation에 의한 것인지 명확히 말할 수는 없지만, 만약 그렇다면 합성골 이식재는 단지 충전제(filler)의 역할만을 한다고 봐야 옳을 것이다. 그리고 많은 연구에서 이식재를 이용

V. 결 론

한 군이 조직학적으로 하부에서는 골로 대체되지만 상부의 대부분은 상부치은상피의 증식에 따른 긴 접합상피(long junctional epithelium)로 치유된다고 한다^{30, 42, 48, 49, 50}. 따라서, 어떤 종류의 합성골 이식재를 사용하든, 사용하지 않은 외과적 치주수술후 접합상피의 빠른증식으로 진정한 의미의 치주조직의 재생이나 재부착은 어려우며, 치근면에 대한 신부착을 위해서 성장과 증식이 빠른 상피세포의 하방증식 억제와 하부 치주인대 세포의 선택적인 상방증식을 허용할 수 있다면 진정한 의미의 재생 및 신부착을 얻을 수 있을 것이다^{10, 11, 12, 13}. Nyman 등^{37, 38}도 치주인대 내에 존재하는 미분화간엽세포가 신생 백악질과 골생성능력을 가지므로, 어떤 물리적 억제방법을 이용하여, 치유 초기에 빠른 접합상피의 근단이동을 막는다면, 치주인대 세포에서 기원하는 세포에 의한 신생 백악질과 신생골형성에 의한 치주조직의 진정한 신부착 및 재부착을 이룰 수 있을 것으로 보고하였다^{31, 34, 35, 40, 41}. 그러나 아직은 합성골 이식재는 상피세포의 하방증식을 막기에는 역부족으로 보이지만, 임상적으로 2급 및 3급 치근이개부 병변에서 합성골 이식재를 사용한 군이 사용하지 않은 대조군보다 더 양호한 결과를 보였고, 특히 3급 이개부 병변에서는 합성골 이식재가 치은퇴축의 감소와 치주부착상실의 감소를 보였다. 이러한 3급 병변에서의 예후는 앞으로 이식재의 지속적인 유지와 환자의 정기적인 내원(follow-up)과 환자 자신의 구강위생 관리능력에 크게 영향을 받을 것이다.

치주질환의 예후는 치아의 위치, 형태, 환자의 구강위생 관리능력 및 질환의 심도에 의해서 좌우된다. 치주질환에 이환된 구치부 치근이개부 병변의 치료로 많은 연구와 재료들이 개발되어 사용되고 있으나, 현재까지는 만족할 만한 수준의 재부착 및 신부착을 얻을 수 없으므로, 앞으로 보다 더 개선된 치주조직의 신부착과 완전한 의미의 치주재생을 이룰 수 있는 재료 및 술식의 연구가 이루어져야 할 것으로 사료된다.

Ⅱ급 및 Ⅲ급 치근이개부 병변에 대한 합성골 이식재 사용의 임상적 사용가치를 평가하고자 조선대학교 부속치과병원 치주과에 내원한 환자들중 치근이개부 병변을 지닌 환자 50명의 114개의 치아를 Glickman²⁰의 분류법에 따라 2급(실험군 30개, 대조군 30개), 3급(실험군 27개, 대조군 27개)으로 분류하고, 합성골 이식재를 사용한 실험군과 사용하지 않은 대조군으로 구분한 후, 각각에 대하여 초진시, 3개월, 6개월, 12개월째에 초진시와 동일한 방법으로 동일한 술자에 의하여 치주낭 탐침깊이, 치은퇴축, 치주조직 부착상실, 및 치아동요도(Periotest[®], siemens Co. Germany)등의 임상적 및 방사선학적인 평가자료를 비교, 분석하여 다음과 같은 결과를 얻었다.

1. 치주낭 깊이의 변화는 술후 3개월 이후에 2급 및 3급 병변에서 실험군과 대조군 모두 초진시에 비해 유의성있는 감소를 보였으나($P < 0.005$), 실험군과 대조군간에는 전 계측시점에서 유의성있는 차이를 보이지 않았다.
2. 치은퇴축량은 술후 3개월 이후에 2급 및 3급 병변에서 실험군과 대조군 모두 초진시에 비해 유의성있게 증가된 치은퇴축을 보였는데($P < 0.005$), 계측시점별 실험군과 대조군간 비교했을 때 2급 병변의 경우 유의성있는 차이를 보이지 않았으나, 3급 병변의 경우 치은퇴축량이 유의성있게 적었다($P < 0.05$).
3. 치주부착상실은 2급 병변의 경우 술후 3개월 이후에 실험군과 대조군 모두 초진시에 비해 유의성있는 치주부착상실의 감소를 보였는데($P < 0.005$), 실험군과 대조군간에는 유의성있는 차이를 보이지 않았으나, 3급 병변의 경우 실험군에서만 유의성있는 치주부착상실의 감소를 보였고($P < 0.005$), 실험군이 대조군에 비해서 유의성있게 큰 치주

부착상실의 감소를 보였다($P < 0.05$).

- 치아동요도는 술후 3개월 이후에 2급 및 3급 병변 모두 실험군과 대조군에서 초진시에 비해 유의성있는 감소를 보였으나($P < 0.005$), 전 계측시점에서 실험군과 대조군간에 유의성있는 차이를 보이지 않았다.
- 방사선사진 소견상 2급 병변 및 3급 병변에서 실험군이 대조군에 비해 증가된 방사선 불투과성을 보였다.

참 고 문 헌

- 고호경, 채중규 : Oxidized cellulose membrane을 이용한 replamineform hydroxyapatite 및 calcium carbonate와 혼합사용시 성견치주조직의 치유에 미치는 영향. 『대한치주과학회지』, 22:201, 1992.
- 나태용, 김기석, 한경운, 황광세 : 단근치의 치아동요도에 관한 실험적 연구. 『대한치주과학회지』, 16:27, 1986.
- 이규호, 한경운 : 외과적 치주치료에 따른 치은열구액의 삼출량과 치아동요도의 변화에 관한 연구. 『대한치주과학회지』, 21:345, 1991.
- 치주과학교수협의회 : 『치주과학(The text book of periodontology)』, 3판, 『지영문화사』, 1992.
- Axelsson, P. and Lindhe, J. : "The significance of maintenance care in the treatment of periodontal disease". J. Clin. Periodontol., 8:281, 1981
- Barnett, J. D., Mellonig, J. T., Gray, J.L. and Towle, H.J. : "Comparison of Freeze-Dried bone allograft and porous hydroxyapatite in human periodontal defects". J. Periodontol., 60:231, 1989.
- Blumenthal, N., Sabet, T. and Barrington, E. : "Healing responses to grafting of combined collagen". J. Periodontol., 57:84, 1986.
- Borghetti, A., Novakovitch, G., Louise, F., Si-meone, D. and Fourel, J. : "Cryopreserved cancellous bone allograft in periodontal intraosseous defects". J. Periodontol., 4:128, 1993.
- Bhler, H. : "Evaluation of root-resected teeth. Results after 10 years". J. Periodontol., 59:805, 1988.
- Caffesse, R.G. and Becker, W. : "Principles and techniques of guided tissue regeneration". Dent. Clin. Nor. Am., 35:479, 1991.
- Caffesse, R. G., Dominguez, L. E., Nasjleti, C. E., Castelli, W. A., Morrison, E.C. and Smith, B.A. : "Furcation defects in dogs treated guided tissue regeneration". J. Periodontol., 61:45, 1990.
- Caffesse, R. G., Nasjleti, C. E., Anderson, G. B., Lopatin, D.E., Smith, B.A. and Morrison, E.C. : "Periodontal healing following guided tissue regeneration with citric acid and fibronectin application". J. Periodontol., 62:21, 1991.
- Caffesse, R. G., Smith, B. A., Morrison, E. C., Merrill, D. and Becker, W. : "Class II furcation treated by guided tissue regeneration in humans : Case reports". J. Periodontol., 61:510, 1990.
- Erpenstein, H. : "A 3-year study of hemisectioned molars". J. Clin. Periodontol., 11:494, 1983.
- Froum, S. J., Kusher, L., Scopp, L. W. and Stahl, S. S. : "Human clinical and histologic Responses to Durapatite implants in intraosseous Lesions : Case reports". J. Periodontol., 53:719, 1982.
- Gantes, B., Martin, M., Garrett, S. and Egelberg, J. : "Treatment of periodontal furcation defects". (II) Bone regeneration in mandibular class II defects. J. Clin. Periodontol., 15:232, 1988.
- Gantes, B. : "Healing and Repair of osseous defects". Dent. Clin. Nor. Am., 35 :

- 469, 1991.
18. Gantes, B., Synowski, N., Garrett, S. and Egelberg, J. : "Treatment of periodontal furcation defects. Mandibular class III defects". J. Periodontol., 62:361, 1991
 19. Garrett, S., Martin, M. and Egelberg, J. : "Treatment of periodontal furcation defects. (III) Coronally positioned flaps versus dura mater membranes in class II defects". J. Clin. Periodontol., 17:179, 1990
 20. Glickman, I. : Clinical Periodontology, ed 7. Philadelphia, W. B. Saunders Co, 1990.
 21. Hamp, S.E., Nyman, S. and Lindhe, J. : "Periodontal treatment of multirrooted teeth. Results after 5 years". J. Clin. Periodontol., 49:225, 1975.
 22. Kenney, E. B., Lekovic, V., Elbaz, J. J., Kovacic, K., Carranza, F. A. Jr. and Takei, H. H. : "The use of a porous hydroxyapatite implant in periodontal defects. II. Treatment of class II furcation lesions in lower molars". J. Periodontol., 2:59, 1988.
 23. Langer, B., Stein, S. D. and Wagenberg, B. : "An evaluation of root resections. A ten-year study". J. Clin. Periodontol., 52 : 719, 1981.
 24. Lekovic, V., Kenney, E. B., Carranza, F.A. and Danilovic, V. : "Treatment of class II furcation defects using porous hydroxyapatite in conjunction with a polytetrafluoroethylene membrane". J. Periodontol., 61 : 575, 1990.
 25. Lekovic, V., Kenney, E. B., Kovacevic, K. and Carranza, F. A. : "Evaluation of guided tissue regeneration in grade II furcation defects. A clinical reentry study". J. Periodontol., 60:694, 1989.
 26. Leon, L.E. and Vogel, R.I. : "A comparison of the effectiveness of hand scaling and ultrasonic debridement in furcations as evaluated by differential dark-field microscopy". J. Periodontol., 58:86, 1987.
 27. Levin, M.P. : "Biodegradable ceramic in periodontal defects". Oral surg., 38:344, 1974.
 28. Lindhe, J. : Textbook of Clinical Periodontology. ed 2. Copenhagen, Munksgaard Co. 1989.
 29. Martin, M., Gantes, B., Garrett, S. and Egelberg, J. : "Treatment of periodontal furcation defects. (I) Review of the literature and description of a regenerative surgical technique". J. Clin. Periodontol., 15:227, 1988.
 30. Meadows, C. L., Gher, M. E., Quintero, G. and Lafferty, T. A. : "A comparison of polylactic acid granules and decalcified freeze-dried bone allograft in human periodontal defects". J. Periodontol., 64: 103, 1993
 31. Melcher, A. H. : "On the repair potential of periodontal tissues". J. Periodontol., 47: 256, 1975.
 32. Mellonig, T.J., Bowers, G.M. and Bailey, R. C. : "Comparison of bone graft materials. Part I. New bone formation with autografts and allografts Determined by strontium-85". J. Periodontol., 52:291, 1981.
 33. Mellonig, T. J., Bowers, G. M. and Cotton, W.R. : "Comparison of bone graft materials. Part II. New bone formation with autografts and allografts: Histological evaluation". J. Periodontol., 52:297, 1981.
 34. Metzger, D. G., Seamons, B. C., Mellonig, J. T., Gher, M.E. and Gray, J.L. : "Clinical evaluation of guided tissue regeneration in the treatment of maxillary class II molar furcation invasions". J. Periodontol., 62: 353, 1991.
 35. Moskow, B. S. and Lubarr, A. : "Histological assessment of human periodontal defects after durapatite ceramic implant: Reports of a case". J. Periodontol., 54:

- 455, 1983.
36. Nordland, R., Garrett, S., Vanooteghem, R., Kiger, R. and Egelberg, J. : "The effect of plaque control and root debridement in molar teeth". J. Clin. Periodontol., 14:231, 1987.
 37. Nyman,S., Lindhe,J. and Karring,T. : "New attachment following surgical treatment of human periodontal disease". J. Clin. Periodontol., 9:290, 1982.
 38. Nyman,S., Lindhe,J. and Karring,T. : "The regenerative potential of the periodontal ligament". J. Clin. Periodontol., 9:257, 1982.
 39. Oreamuno, S., Lekovic, V., Kenney, E.B., Carranza,F.A., Takei, H. H., and Prokic,B. : "Comparative clinical study of porous hydroxyapatite and decalcified freeze-dried bone in human periodontal defects". J. Periodontol., 61:399, 1990.
 40. Paul,F.B., Mellonig,J.T., Towel,H.J. and Gray, J.L. : "Use of a collagen barrier to enhance healing in human periodontal furcation defects". Int. J. Periodontol. Rest. Dent., 12:123, 1992.
 41. Pitaru,S., Tal,H., Doldinger,M., Grosskopf, A. and Noff,M. : "Partial regeneration of periodontal tissues using collagen barriers: Initial observations in the canines". J. Periodontol., 59:380, 1988.
 42. Plotzke,A.E., Barbosa, S., Nasjileti,C.E., Morrison, E. C. and Caffesse, R. G. : "Histologic and histometric responses to polymeric composite grafts". J. Periodontol., 63:343, 1993.
 43. Pontoriero, R., Lindhe, J., Nyamn, S., Karring, T., Rosenberg, E. and Sanavi,F. : "Guided tissue regeneration in degree II furcation-involved mandibular molars. A clinical study". J. Clin. Periodontol., 15: 247, 1988.
 44. Pontoriero, R., Lindhe, J., Nyman, S., Karring, T., Rosenberg,E., Sanavi,F. : "Guided tissue regeneration in the treatment of furcation defects in mandibular molars. A clinical study of degree III involvements". J. Clin. Periodontol., 16:170, 1989.
 45. Rabalasis,M.L.Jr., Yukna, R.A. and Mayer, E.T. : "Evaluation of durapatite ceramic as an alloplastic implants in periodontal osseous defects : I. Initial six-month results". J. Periodontol., 52:680, 1981.
 46. Souyris, F., et al. : "Coral, a new biomedical materials". J. Max-fac. Surg., 13:64, 1985.
 47. Stahl,S.S. and Froum,S. : "Histologic and clinical responses to porous hydroxyapatite implants in human periodontal defects". J. Periodontol., 58:639, 1987.
 48. Stahl, S.S. and Froum,S. : "Histologic healing responses in human vertical lesions following the use of osseous allografts and barrier membranes". J. Clin. Periodontol., 18:149, 1991.
 49. Stahl, S.S. and Froum,S. : "Human intrabony lesion responses to debridement, porous hydroxyapatite implants and teflon barrier membranes : 7 histologic case reports". J. Clin. periodontol., 18:605, 1991.
 50. Tal, K. and Pitaru,T. : "Formation of new periodontal attachment apparatus after experimental root isolation with collagen membranes in dog". Int. J. Periodontol. Rest. Dent., 12:231, 1992.
 51. Theodore,L.W and David,D.Brustein. : "Freeze-Dried bone and coralline implants compared in the dog". J. Periodontol., 56:348, 1985.
 52. Yukna, R. A. : "Osseous defect responses to hydroxylapatite grafting versus open flap debridement". J. Clin. Periodontol., 16:398, 1989.

Fig. 9. 술후 6개월째 C형으로 분류된 2급 치근이
개부 병변

Fig. 10. 술후 12개월째 C형으로 분류된 2급 치근
이개부 병변

Fig. 11. 술후 6개월째 B형으로 분류된 3급 치근
이개부 병변

Fig. 12. 술후 12개월째 A형으로 분류된 3급 치근
이개부 병변

Fig. 13. 초진시 3급 병변을 보이는 상악좌측 제2
대구치의 모습

Fig. 14. 12개월째 C형으로 분류된 3급 치근이개부
병변

A CLINICAL AND RADIOLOGICAL STUDY ON THE EFFECT OF SYNTHETIC BONE IN CLASS II AND III FURCATION INVOLVEMENTS

Kyu-Sun Yum, Byung-Ok Kim, Kyung-Yoon Han
Dept. of Periodontology, College of Dentistry, Chosun University

The effect of synthetic bone materials was assessed in the patients with pure periodontal class II and III furcation defects. The buccal aspects of the maxillary and mandibular first and second molars were surgically exposed, and synthetic bone materials were interposed between the gingival flap and the furcation defects in the experimental group. The control group were treated without the use of synthetic bone materials by same operator.

Probing pocket depth, gingival recession, and loss of attachment were measured by Michigan O-probe and tooth mobility was evaluated by an electronic mobility tester (Periotest[®], Siemens co. Germany) at preoperation and 3-, 6-, and 12-month postoperation. Standardized radiographs were taken at preoperation and 6-month and 12-month postoperation.

The postoperative change of clinical parameters and the difference between experimental group and control group were statistically analyzed by Student t-test.

The results were as follows:

1. The probing pocket depth at the 3-, 6-, and 12-month postoperative examination was significantly decreased, compared to that at preoperative examination in both experimental group and control group ($P < 0.005$), but there was no significant difference between experimental group and control group.
2. The amount of gingival recession at the 3-, 6-, and 12-month postoperative examination was increased, compared to that at the preoperative examination in both experimental and control group ($P < 0.005$).

In the case of the class III furcation involvement, the amount of gingival recession at the 3-, 6-, and 12-month postoperative examination was more significantly increased in control group than experimental group ($P < 0.05$).

3. The amount of loss of attachment at the 3-, 6-, and 12-month postoperative examination was significantly decreased, compared to that at the preoperative examination in both experimental and control group in the case of class II furcation involvement, and in experimental group only in the case of furcation III involvement ($P < 0.005$).

The amount of loss of attachment at the 3-, 6-, and 12-month postoperative examination was more significantly decreased in experimental group than control group in the case of the class III furcation involvement ($P < 0.05$), but in the case of class II furcation involvement there was

no significant difference between experimental group and control group.

4. The tooth mobility at the 3-, 6-, and 12-month postoperative examination was significantly decreased, compared to that at the preoperative examination in both experimental and control group($P < 0.005$), but there was no significant difference between experimental group and control group.
5. Radiopacity of furcation area was greatly increased in the experimental group, but there was no radiographic change in the control group.