

만성 염증시 치주 결합조직 세포 성장 및 총 단백질 변화에 관한 연구

전북대학교 치과대학 치주과학교실 및 약리학교실*

임정수 · 오귀옥* · 김형섭

I. 서 론

창상 부위는 증식성 이주 섬유아 세포에 의해 채워지는데, 임상적으로는 이 과정을 육아 조직 단계라 한다¹⁾. Gabbini 등은 전자 현미경을 사용하여 그러한 창상부위의 섬유아 세포들이 고유한 섬유아 세포를 규명, myofibroblast라 명명하였는데, 이는 창상부의 섬유아 세포들이 고유한 섬유아 세포의 특징과 더불어 평활근 세포의 특성을 공유하기 때문이다²⁾.

즉, 육아 조직성 섬유아 세포는 결합 조직의 정상 세포와는 많은 다른 점을 보여준다. 예를 들면, 이들 세포는 정상 세포에 비해 intracellular cytofilament의 heavy bundle을 가질 뿐 아니라, gap junction 등의 intracellular connection도 증가되어 있다²⁾.

육아 조직성 섬유아 세포는 배지상에서 배양시킬 수 있다. 그러나 배지상에는 다른 섬유아 세포들도 증식하므로 배지상의 세포들 중 myofibroblast로 분류될 수 있는 세포들의 양을 정확히 알 수는 없다. 그리고 이들 육아 조직성 섬유아 세포들을 배지상에 옮겨 배양시켰을 때 이들의 특성이 유지될 수 있는지, 또 passage의 진행에 따른 세포 특성의 변화유·무도 이들 육아 조직성 섬유아 세포들을 배지상에서 배양시켜 그 변화상을 관찰하는데 있어 의문점으로 남는다. 이러한 의문점에 대해 Vande Berg 등³⁾은 정상섬유아 세포와 육아 조직성 섬유아 세포를 early passage(passage 3) 및 late passage(passage 30)로 분류하여 비교하였다. 그 결과 early passage에서는 세포의 형태나 성장 속도 등의 차이점이 명확하였으나 late passage로 진행하면서 이러한 차이점들이 소실되는 경향을 보인다고 하였다.

따라서 배지상에서 배양시킨 세포를 이용하여, 염증성 육아 조직성 섬유아 세포의 변화상을 관찰할

때에는 가능한 early passage의 세포를 이용하여야 한다.

이에 따라 본 논문에서는 두 환자로부터 건강한 치은 및 만성 염증상을 보이는 부위의 치은 조직 세포를 얻고 배양시켜, passage 7 이전의 세포에 대해 그 성장 속도로서 세포의 대사 능력을 비교하고, 총 단백질 분포를 비교·정량화 해 봄으로써 세포의 구조 변화를 알아보았다.

II. 실험대상 및 방법

1. 실험대상

국소 염증상을 주소로 하여 전북대학교 병원 치주과에 내원한 환자로, 당뇨병 및 기타 전신 질환의 병력이 없고, 최근 6개월 이내에 항생제나 면역 억제제를 복용하지 않았으며, 어떠한 형태의 치주 치료도 받지 않은 환자들을 대상으로 하였다. 또 동일 환자의 육아 조직성 섬유아 세포와 건강한 치은 조직의 섬유아 세포를 비교·관찰하기 위하여 국소적으로는 염증 지수(SBI index) 3 이상의 만성 염증상을 보이나, 그 외의 부위에 최소 1치아 이상의 주변에서 염증 지수 1이하의 건강한 치은 조직이 존재하는 두 환자를 선택하였다.

2. 실험 방법

1) 조직 채취

첫 내원시에 환자의 전반적인 상태에 대한 철저한 문진과 치주 상태에 대한 임상적 진단을 시행하고, 염증 부위를 실험부로 건강한 치은 부위를 대조부로 선택하였다. 이후, 다음 내원시 실험부에는 modified Widmann flap을 시행하였으며 대조부에는 치은 절제술을 동시에 시행하여, 조직을 얻은 즉시 혈액을

Dulbecco's Modified Eagle Medium(DMEM : Gibco)으로 세척하여 세포배양에 임하였다.

2) 세포 배양

치은조직을 가능한 잘게 잘라, trypsin 0.25% /EDTA 1mM(Gibco)용액에서 30분간 gentle stirring 한 후, 20% fetal calf serum(FCS : Hyclone)이 포함된 DMEM으로 1회 세척한 다음 20% FCS, 100 unit/ml penicillin, 100µg/ml streptomycin, 2.5µg/ml Fungizone(Gibco)이 포함된 DMEM에서 하룻동안 배양하였다. 다음날 배양액을 Fungizone이 포함되지 않은 동일 배양액으로 교환하여 passage를 교환할 때까지 3일에 1번씩 배양액을 바꾸어 주었다. passage 1에서 passage 2로 바뀌면서 FCS의 농도를 10%로 낮추어 전실험기간동안 동일한 배양액을 이용하였고 세포성장 및 단백질 비교실험에는 passage 5에서 7 사이의 세포를 사용하였다. 섬유아 세포를 상피 세포로부터 분리하기 위해서는 differential trypsinization을 이용하였고, 배양 용기에서 trypsin 처리에 의하여 쉽게 떨어지는 세포만을 사용함으로써 passage가 증가함에 따라 상피 세포는 관찰할 수 없게 되었다.

3) 세포 성장 양상 관찰

실험 개시일(Day 0)에 35mm culture dish당 10^5

세포를 seeding한 후, 10% FCS, 100unit/ml penicillin, 100µg/ml streptomycin에서 배양하면서 1, 3, 7일째에 trypsinization하여 세포수를 hemocytometer로 측정하였고, 각 실험군마다 triplicate로 실험을 시행하였다. 실험기간 중 배양액은 3일마다 한번씩 교환하였다.

4) 총단백질 양상 관찰

1% Nonidet P-40/5mM EDTA/20mM Tris-HCl (pH 8.0)으로 구성된 lysis buffer에서 freezing과 thawing을 반복함으로써 세포막을 용해하였다. 총단백질의 양상 관찰을 위하여 7.5% sodium dodecyl sulfate-polyacrylamide gel electrophoresis(SDS-PAGE)를 시행한 후, gel을 Coomassie staining하였고, 각 단백질 band의 정량 비교를 위하여 Gilford response-1(U·S·A) spectrophotometer의 gel scanning holder를 사용하여 560nm에서 scanning 하였다.

III. 실험성적

1. 세포 성장 양상

각 환자에 대하여 실험 1과 실험 2로 명명하였으며, 그 결과는 그림 1과 2에 보이는 것과 같다. 각각의

Fig. 1. Comparison of growth pattern between control and granulating cell(EXP I)

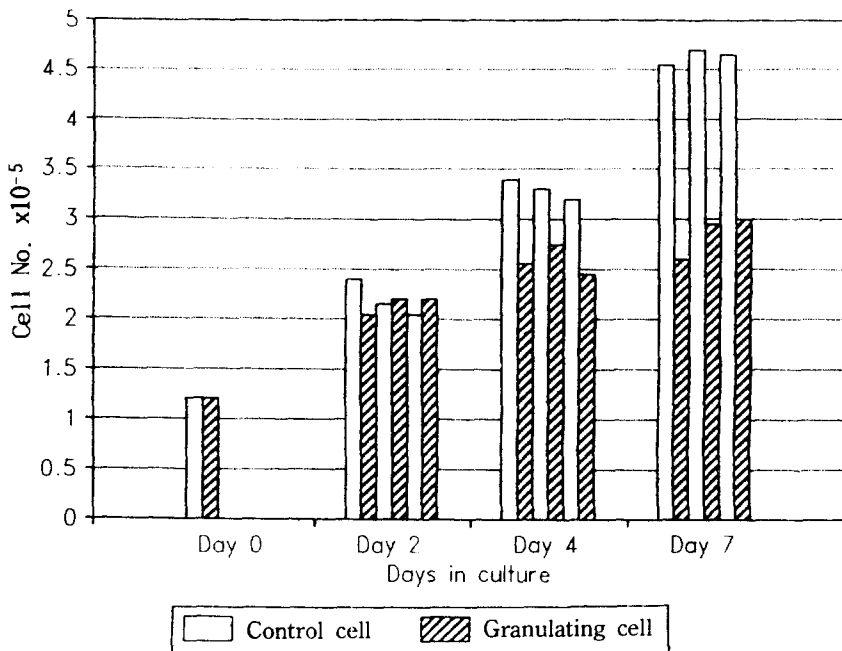


Fig. 2. Comparison of growth pattern between control and granulating cell(EXP II)

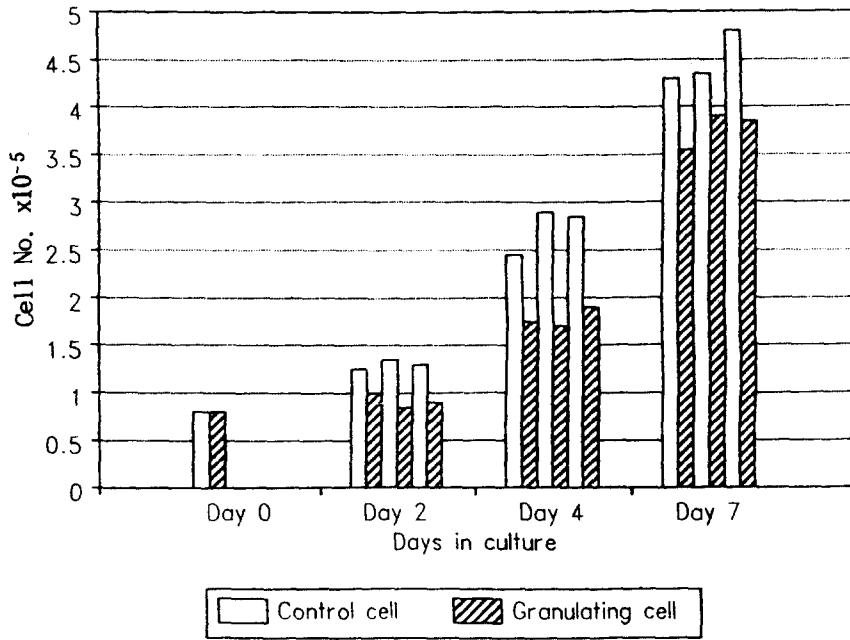


Fig. 3. Morphology of control fibroblast

Fig. 4. Morphology of granulation tissue fibroblast

Fig. 5. Comparison of protein profiles of control & granulation tissue fibroblasts

* lane 1, 4, 5 : control

lane 2, 3 : granulated

Fig. 6. Densitometric analysis of cellular protein profiles

(A) Control fibroblast

(B) Granulation tissue fibroblast

↑ Protein bands which showed different absorbance rate between control and granulation tissue fibroblast.

data를 Wilcoxon rank test로 검증($p > 0.05$)한 결과, 실험 1의 Day 2를 제외한 모든 군에서 유의한 차이를 보였다.

특히, Fig. 1과 Fig. 2에서 보듯이 대조부의 건강한 세포와 실험부의 육아성 세포의 성장 양상은 실험 일수가 진행될 수록 현격한 차이를 보여주었다.

Fig. 3과 4는 대조부와 실험부의 세포형태를 보여주는 것으로 Fig. 3은 정상세포이며 Fig. 4는 육아성 세포이다. 그림에서 보는 바와 같이 육아성 세포가 더 크고 밀집도가 낮다.

2. 총 단백질 양상

Fig. 5는 정상 세포와 육아성 세포의 단백질 조성을 비교한 것으로 몇개의 band를 제외한 대부분에서 서로 유사한 조성을 보여준다. Fig. 6은 Fig. 5의 단백질 band의 진한 정도를 densitometry로 정량한 것으로써, 대부분의 band는 유사한 수치를 보였으며, 정상과 육아성 세포간에 차이를 보인 band의 Rf value 및 분자량은 Table 1에 나타내었다.

Table 1. Rf values and molecular weights of cellular proteins

Rf value	Mwt(KDa)	Absorbance(560nm)	
		Normal	Granulated
0.24	190	0.13	0.60
0.50	110	0.40	0.25
0.71	71	0.45	0.82
0.75	60	0.37	0.28
0.84	54	0.60	0.45

IV. 총괄 및 고찰

육아 조직성 섬유아 세포는 많은 점에서 평활근 세포와 유사하므로 이들 세포들은 특별히 myofibroblast라 부른다⁴⁾. 그러나 육아 조직내의 섬유아세포들은 heterogeneous하고, 배지상에서 배양시킨 세포들을 분류하는 것은 불가능하므로^{5,6)}, 본 논문에서 이용한 세포들을 'myofibroblast'라 하기 보다는 오히려 임상적 개념인 '육아 조직성 섬유아 세포'라 명명하는 것이 좀더 정확한 표현이라 할 수 있을 것이다⁷⁾.

Vande Berg 등³⁾의 연구에 따르면, 만성적으로 자극된 조직의 육아 조직성 세포는 비정상적으로 크며, 잘 발달된 세포질을 함유하고 있다는 점에서 창상부의 육아성 세포와 동일하다. 하나의 실험군으로써 이용하기 위하여 이러한 '육아 조직성 섬유아 세포'들을 배지상에서 배양할 경우에는 정상 섬유아 세포에 비해 느리게 성장한다. 이러한 결과는 rat을 이용한 Vande Berg 등의 실험이나³⁾ 인간의 치은을 이용한 Bartold 등의 실험⁸⁾에서도 유사하였다. Larjava, H 등은 건강한 치은 결체 조직으로부터 얻은 섬유아 세포를 대조군으로 하여, 염증성 육아 조직의 섬유아 세포와 비교하였다. 그 결과 실험군의 섬유아 세포는 정상 치은 섬유아 세포와 그 크기 및 형태, 배지상에서의 성장속도뿐 아니라 표면 단백질도 다르다고 하였다⁷⁾.

본 논문에서 세포 성장 양상을 관찰한 결과도 이들의 연구와 일치한다. 즉, 염증성 조직세포는 정상 세포에 비해 size는 크게 관찰되었으나, 그 성장 속도는 느리게 나타났다. 이러한 결과는 아마도 세포내 대사 자체의 변화와 더불어, 세포들간의 접촉성 성장 지연이 cell size가 큰 염증성 조직 세포군에서 일찍 발현된 때문인 것으로 보인다.

In vitro상에서, 질환부의 섬유아 세포는 기질 생합성, 효소 활성도, 표면 단백질 표현, 염증 매개체에 대한 반응 등도 정상 섬유아 세포와는 매우 다르게 나타난다⁹⁾. 또, collagen type의 함량, 합성 및 분포는 병태적 상황에 의해 변형되는데 type I & III collagen의 분포, ultrastructure 및 organization의 변형이 만성 치주염에 이환된 환자의 치은 조직에서 관찰되었다¹⁰⁾. 세포외 기질과 섬유아 세포의 상호작용에 있어 key effector로 알려진 세포 표면의 당단백 부착 인자들은, 그 양 및 분포도, 상호간의 작용이 질환부의 섬유아 세포(phenotype)에서는 변형되어 나타나며¹¹⁻¹⁴⁾, Lajava, H 등³⁾이 관찰한 바에 따르면, 섬유아 세포의 fibronectin receptor로 알려진 140kDa sialoglycoprotein은 치주 조직의 육아 조직성 섬유아 세포에서 그 상대적 비율이 감소되어 나타났다. 본 논문에서는 세포내에 함유된 총 구조 단백질을 정량분석한 결과, 190, 110, 71, 60, 54 KDa 분자량의 다양한 단백질에서 변화상이 관찰되었다. 이중 190, 71KDa 단백질은 증가 양상을 나타내었으며, 110, 60, 54KDa 단백질은 감소하는

양상을 보여주었다. 이들 각각에 대해 그들의 종류를 정확히 규명하지는 않았으나, 1990년 Narayanan 등¹⁵⁾은 백악질로부터 섬유아 세포 부착 단백질을 분리하는 연구에서 55KDa 단백질의 섬유아 세포 부착 활성도를 평가한 결과 용량 비례적으로 치은 섬유아 세포의 부착을 매개한다고 하였다. 이러한 사실은 본 논문에서 관찰된 염증성 조직 세포의 54KDa 단백질이, 정상 세포에 비해 감소되어 나타난 결과와 모종의 관련성이 있음을 시사해 준다. 즉, 치주질환이 진행됨에 따라 백악질의 변성과 함께 결체조직 세포의 구조 자체가 변화되면서 백악질에 대한 치주결체조직의 부착을 매개하는 단백질인 55KDa 단백질의 감소가 수반되어, 치근 백악질에 대한 결체조직의 부착이 유리되고 이에 따라 치주낭이 형성, 진행될 수 있다는 것이다.

결론적으로, 본 논문의 결과 염증성 육아 조직성 섬유아 세포들은 질환의 진행에 따라 정상세포와는 크기 및 성장 속도, 구조 단백질 등이 다른 표현형을 나타낸다는 것을 알 수 있다. 그러나 각 단백질에 대한 정확한 정성분석은 이루어지지 않았으며, 또 그러한 단백질들의 증가와 감소가 정상세포로의 회복에 어떠한 영향을 끼치는지도 알려져 있지 않다. 이러한 점으로 볼 때, 미래에는 각 단백질에 대한 정성분석과 질환의 진행에 따른 그들의 변화상을 정확히 이해하는 작업이 요구된다.

IV. 결 론

국소 염증상을 주소로 전북 대학교 병원 치주과에 내원한 환자들을 대상으로, 동일 환자의 육아 조직성 섬유아 세포와 건강한 치은 조직의 섬유아 세포를 비교·관찰하기 위하여 염증 지수(SBI index) 3이상의 만성 염증상을 보이는 부위를 실험부로 염증 지수 1이하의 건강한 치은부위를 조절부로 하여 hemocytometer로 세포수를 측정하고, SDS-PAGE를 시행한 후 Gilford response-1 spectrophotometer로 세포 구조성 단백질을 정량 분석하여 다음과 같은 결론을 얻었다.

1. 염증성 육아 조직성 섬유아 세포들은 정상세포에 비해 느리게 성장하며, 세포의 크기는 정상세포에 비해 증대되어 있다.
2. 염증이 진행됨에 따라 섬유아 세포들은 그 구조

단백질들의 분포 양상에 변화가 일어나며, 이러한 변화들은 어느 정도 치주낭의 형성에 기여한다.

참고 문헌

1. Rudolph, R. and Woodward, M. : Spatial orientation of microtubules in contractile fibroblasts in vivo. *Anat. Rec.* 1978, 191 : 169-182.
2. Gabbini, G., Ryan, G. B. and Majno, G. : Presence of modified fibroblasts in granulation tissue and their possible role in wound contraction. *Experientia* 1971, 7 : 549-550.
3. Vande Berg, Jerry S. and Rudolph, R. : Comparative growth dynamics and morphology between cultured myofibroblasts from granulating wounds and dermal fibroblast. *Am. J. Pathol* 1984, 114 : 187-200.
4. Gabbiani, G. : The myofibroblast; a Key cell for wound healing and fibrocontractive disease. In; *Connective tissue research; Chemistry, Biology and Physiology*, New York : Alan R. Liss, Inc., pp. 183-194(1981).
5. Otsuka, K., Pitaru, S. and Overall, C. M. : Biochemical comparison of fibroblast populations from different periodontal tissues : characterization of matrix protein and collagenolytic enzyme synthesis. *Biochem. Cell Biol.* 1988 : 66 : 167-176.
6. Sauk, J. J., Kivens, R. and Johnson, D. : Immunocytochemical and bio-chemical characterization of the connective tissue component of fibrous papular lesion of oral mucosa. *J. Oral Pathol.* 1985 : 14 : 809-817.
7. Larjava, H. : Characterization of one phenotype of human periodontal granulation-tissue fibroblasts, *J. Dent. Res.* 1989 : 68(1) : 20-25.
8. Bartold, P. M., and Page, R. C. : Proteoglycans synthesized by cultured fibroblasts derived from normal and inflamed human gingiva., *in vitro Cell Dev. Biol.* 1986 : 22 : 407-417.
9. Hassell, T. M. and Stanek, E. J. : Evidence that the healthy human gingiva contains func-

- tionally heterogeneous fibroblast subpopulations. *Arch. oral Biol.* 1983 : 28 : 617–625.
10. Chavrier, C., Couble M. L. and Hartmann, D. : Immunohistochemical study of types I, III and IV collagen in fibrosis of diseased gingiva during chronic periodontitis. A light and electron microscopic study. *J. Periodont. Res.* 1987 : 22 : 29–36.
 11. Farsi, J. M. A., Sodek, J. and Aubin, J. E. : Fibronectin-independent attachment of human gingival fibroblasts to interstitial and basement membrane collagens. *Exp. Cell Res.* 1985 : 161 : 473–483.
 12. Cho, M. I., Lee, Y. I. and Garant, P. R. : Localization of fibronectin in gingival connective tissue of beagle dog : ultrastructural detection with ferrin and peroxidase conjugated antibodies. *J. Periodontol.* 1986 : 57 : 413–421.
 13. Pitaru, S., Aubin, J. B. and Bhargava, V. : Immunoelectron microscopic studies on the distribution of fibronectin and actin in a cellular dense connective tissue, the periodontal ligament of the rat. *J. Periodont. Res.* 1986 : 22 : 64–74.
 14. Cho, M. I., Garant, P. R. and Lee, Y. L. : Immunocytochemical in vivo localization of fibronectin rich contacts sites on fibroblasts of normal periodontal ligament and inflamed gingiva. *J. Periodont. Res.* 1988 : 22 p. 230–238.
 15. Narayanan, A. S., Allister, M. and Page, R. C. : Isolation of a fibroblast attachment protein from cementum. *J. Periodont. Res.* 1990 : 25 : 99–105.

A STUDY OF COMPARATIVE GROWTH DYNAMICS AND TOTAL PROTEINS BETWEEN GRANULATION TISSUE FIBROBLASTS AND NORMAL FIBROBLASTS

Jeong - Su Lim, Kwi - Ok Oh,* Hyung - Sup Kim

Dept. of Periodontology, College of Dentistry, Chonbuk National University

**Dept. of Phamacology, Chonbuk National University*

The investigation was undertaken to determin the altered function and structure of granulation tissue fibroblasts.

Human granulation-tissue fibroblasts were cultured from periodontal chronic inflammatory lesions (SBI index : above 3) and compared with healthy gingival connective tissues fibroblasts a control(SBI index : below 1). Granulation tissue fibroblasts proliferated with a slower growth rate and exhibited larger cell size than control cells.

Total protein profile of granulation tissue fibroblasts was almost identical to that of control cells with some exception.

These results support tha theory that granulation tissue fibroblasts represent a distinct phenotype of fibrotic cells.