

간흡충 감염에 의한 간내담도의 낭성변화와 동반된 아메바성 농양

- 세침흡인 세포학적 검사로 진단된 1례 -

동국대학교 의과대학 부속 포항병원 병리과*, 방사선과**, 내과** 및
서울대학교 의과대학 기생충학교실

김성숙* · 김정란* · 이현경** · 이승희** ·
한동선** · 홍성태

= Abstract =

A Case with Unusual Manifestation of Multiple Amebic Liver Abscesses by Coinfection with Clonorchis Sinensis - Diagnosed by CT-guided Fine Needle Aspiration -

Sung Sook Kim, M. D.* , Jung Ran Kim, M. D.* , Hyeon Kyeng Lee, M. D.* ,
Sung Hee Lee, M. D.** , and Dong-Sun Han, M. D.** ,
Sung-Tae Hong, M, D.

Departments of Pathology , Radiology** and Internal medicine**
Dongguk University Hospital, and Department of Parasitology,
College of Medicine, Seoul National University*

Clonorchiasis is common in Korea. The coinfection of amebic abscess with clonorchiasis is not rare in endemic areas. The coinfection may influence on its manifestations each other. We experienced a human case with unusual manifestation of amebic liver abscess associated with coinfection by Clonorchis sinensis. The case was an 80-year-old female. She lived in Yongil-gun, Kyongsangbuk-do, Korea. She had multiple amebic abscess cavities in the liver, one of which subsided spontaneously and others newly appeared. She was diagnosed by CT guided aspiration of the cyst, which revealed trophozoites of ameba and eggs of C. sinensis. She was treated with praziquantel and metronidazole and was cured.

Key Word : Clonorchiasis, Ameba, Aspiration cytology

서 론

아메바성 간 농양은 주로 간 우엽에 단발성 농양을 만들며 직경 10cm 이상에 달하는 정도로 크게 나타날 수도 있다¹⁾. 파괴된 간조직과 출혈이 혼합되어 초코렛색 또는 엔초비색 등의 특이한 색깔의 죽같은 물질을 형성한다²⁾. 이 질환은 일차적으로 대장에서 시작하여 병변의 진전에 따라 간, 폐, 뇌 등에 퍼지나 임상적으로 세균성(화농성) 간농양에 비해 비교적 경미한 양상을 보인다³⁾.

환편 간흡충은 간의 담관 내에 기생하며 산란한 충란을 담관 내에 배출한다⁴⁾. 특히 우리나라에서는 간흡충의 이환율이 높아 여러 가지 특이한 임상문제들을 야기시킨다^{5, 6)}. 본 증례에서도 *Entamoeba histolytica*에 의해 비전형적 임상상을 보였다. 즉 전형적인 아메바성 간 농양에서는 관찰하기 힘든 이동성 간농양(*migratory liver abscess*)의 양상을 보였고 본래 감염되어 있던 간흡충에 의해 담관이 낭성 변화를 초래하여 비전형적인 임상소견을 보여 진단상 어려움을 야기시켰다. 결국 두번에 걸쳐 시행된 CT scan 유도하에 이루어진 흡인천자 생검술로서 아메바와 간흡충의 동시 감염임을 진단할 수 있었고 이에 따른 적절한 치료를 할 수 있었다.

저자들은 간흡충에 의해 변형되고 특이한 임상상을 보여 혼란을 초래한 아메바성 간농양 1례를 흡인천자 세포학적 검사로 진단하고 치료한 바, 치유통과를 증례 기록과 함께 보고하는 바이다.

증 례

1. 임상적 소견

환자는 경북 영일군에 거주하는 80세 여자 환자로 농촌에 거주하는 여성이며 음주력이나 흡인력은 없었고, 담수 생선회를 먹은 적이 있었

다. 현병력상 92년 1월 급성 신우신염으로 본원을 방문하여 치료한 적이 있었고 92년 4월 우측 상복부 동통의 호소로 급성 담낭염이 의심되어 입원하여 방사선 검사상 종괴가 간우엽 상부에서 관찰되었으나, 더 이상의 검사 및 치료를 거부하고 퇴원하였다. 퇴원 후에도 우측 상복부 동통이 계속 되던 중 2일전 부터는 열이 동반되고 증상이 악화되어 재입원하게 되었다. 동통은 견딜만하나 간헐적으로 심하게 악화되고 열도 간헐적이었으나 입원 1일전부터는 심해졌고, 입원 당시 메스꺼움과 구토가 있었으며 동통이 심하였다. 이학적 소견에서는 전체적으로는 만성적으로 아픈 모습이나 의식은 명료하였고, 복부에는 특이한 소견이 없었다. 복부는 부드러웠고 정상적인 장음이 들렸으나 우측 상복부위에 압통 및 반동압통이 관찰되었다. 간이나 비장의 비대소견은 없었고 Murphy sign이 양성이었다. 활력징후(*vital sign*)는 입원당시 체온 37.5℃, 맥박 72/분, 호흡횟수 22/분, 혈압 80/50mmHg이었다.

2. 방사선 소견

내원 당시 검사한 초음파(92년 4월) 소견상, 간우엽 상부에 직경 4cm 크기의 종괴가 관찰되었고, 세침천자를 통해 확인되지는 않았지만, 방사선학적 소견상 간농양이 의심되었다. 92년 5월 시행한 전산화 단층촬영상 간내담도가 미만성 확장을 보이거나 간의 담도는 거의 정상소견을 보여 간흡충증에 맞는 소견이었고⁷⁾, 전에 관찰되었던 간농양으로 의심되는 종괴의 크기가 줄었으나(Fig. 1A), 간우엽 하부에 여러 개의 낭과 불규칙한 조영 증강을 보이는 간 농양으로 의심되는 새로운 종괴가 생겼다(Fig. 1B, 1C). 92년 6월 가장 큰 낭과 간농양으로 의심되는 부위에서 흡인 천자술을 시행하였으며, 병변의 크기는 내원 당시 검사의 크기 보다 작아졌다.

3. 일반검사 소견

일반 혈액검사상 백혈구수는 4300/mm³, 혈색

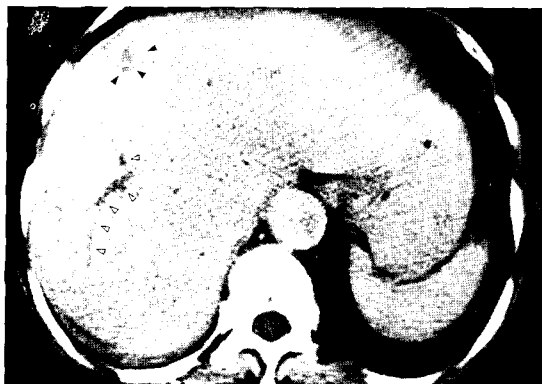


Fig. 1A. The initial CT scan shows a low density lesion (arrow heads) and a dilated right intrahepatic duct (empty arrow heads) suggesting clonorchiasis.

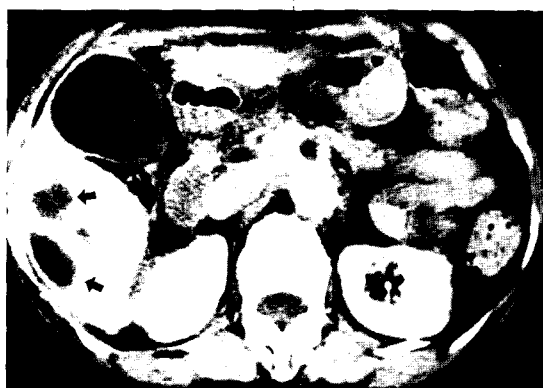

Fig. 1B. The lower section of the CT scan (the same scan of Fig. 1A) shows variable sized cysts (arrows).

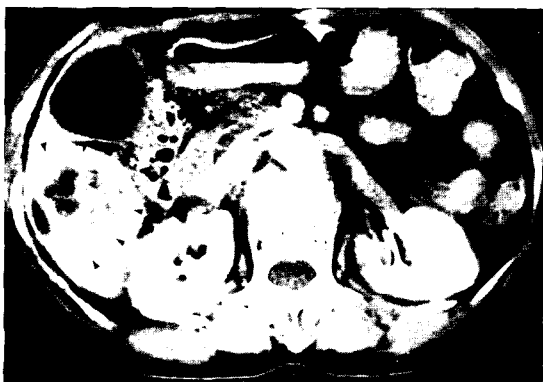

Fig. 1C. A multiseptated enhancing mass-like lesion suggesting abscess (arrow heads).

소와 적혈구 용적은 12.3g/dL 및 36.3%이었고, 혈소판수는 219,000/mm³ 이었으며 BT, PT, BTT는 2분, 11초, 31초로 정상범위였고 간기능검사상 SGOT는 136 U/L, GPT는 83 U/L, alkaline phosphatase는 233 U/L, bilirubin은 3.6 mg/dl로 증가된 양상을 보였으며 그 외 단백, 알부민 등의 검사결과는 정상범위였고 전해질도 Na, K, Ci가 각각 139.6 mEq/L, 4.17 mEq/L, 97 mEq/L로 정상범위였다. 소변검사는 정상소견이었고 대변 검사상 충란이 관찰되지 않았으나, 간흡충증에 대한 피부검사에서 80mm³의 경결을 보여 양성 반응이었다. 천자후 시행한 아메바 항체는 1:100으로 양성으로 나타났다.

4. 세포학적 검사

전산화 단층촬영 유도하에 낭 중 가장 큰 부위 (Fig. 1B)에서 흡인천자술을 시행했을때 거품이 많고 붉은 색을 띠는 비교적 투명한 붉은 빛을 띠는 노란색의 액체를 10cc가량 뽑을 수 있었다. 이 액체를 도말하여 검사한 결과 다수의 두꺼운 벽이 있고 덮개(operculum)가 있는 특징적인 간흡충의 충란이 관찰되었고 백혈구는 거의 관찰되지 않았다(Fig. 2A). 또한 불규칙한 조영증강을 보이는 간농양으로 의심되는 종괴(Fig. 1C)에서 다시 천자를 시도하였는데 이 때는 앤초비 색의 혼탁한 죽같은 물질이 얻어졌으며, 도말 후 현미경으로 관찰한 결과 다수의 *Entamoeba histolytica*와 중성백혈구, 탐식구들이 발견되었다 (Fig. 2B). 관찰된 아메바의 영양형은 직경이 15~40m로 중심부에 위치한 뚜렷한 핵소체와 핵막 주위에 밀집되어 있는 비교적 작은 핵과 많은 당원과립을 함유한 세포질로 구성되어 있었다. PAS 염색에서 각 아메바의 영양형은 양성반응을 나타내었다.

5. 치료 및 경과

간농양을 첫 번째 천자한 후 praziquantel을 투여하였고 1주일 후에 다시 큰 낭종과 종괴에서

고 안



Fig. 2A. The aspirate of the cyst of Fig. 1B reveals some eggs of *C. sinensis*(wet smear, $\times 400$).

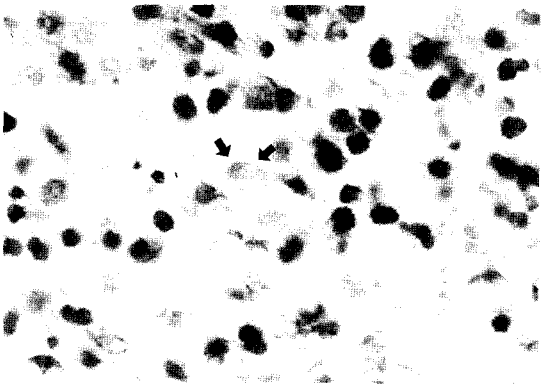


Fig. 2B. A few ameba are found in the aspirate smear of the cyst shown in Fig. 1C(H-E, $\times 400$).

천자를 두번째로 시행한 후 입원 9일 쯤부터 metronidazole 750mg을 하루 3회 11일간 사용하였다. 두번째 걸친 천자와 구충제, metronidazole 투여 후 환자의 상태는 급격히 호전되는 소견을 보여주었다. 세번째 시행한 천자에서는 소량의 담즙만이 나오고 비정상적 용액은 더 이상 나오지 않았으며 도말 검사상에도 충란 및 아메바, 백혈구 등이 관찰되지 않았다. 환자는 입원 35일째 건강한 모습으로 퇴원하였다.

아메바성 간 농양은 *E. histolytica*에 의해 초래되는데 *E. histolytica*는 탐식능이 왕성하여 적혈구나 세포 부스러기(debris)를 함유하므로 숙주 대식세포와 혼동될 수 있으나 운동력이 호라발한 점이나 PAS염색으로 감별이 가능하다. *E. histolytica*는 생활환경이 나쁜상태에서는 영양형에서 핵이 4개인 포낭이 된다. 이 포낭은 외계에서 오래 생존할 수 있으며 오염된 음식물을 통하여 감염된 후 소장내에 이르면 위산에 의하여 방벽이 소화되어 운동성이 있는 영양형으로 감염성을 갖추게 된다. 이들이 혈관을 타고 간, 폐, 뇌 등에 퍼져 전이성 농양을 만들며 치료하지 않을 경우 사망율이 높아질 수도 있다. 이동성 간 농양은 주로 *Fasciola hepatica*에 의해 특징적으로 초래되고 아메바에 의한 경우는 굉장히 드물다⁶⁾.

그런데 본 레에서는 간흡충과 중복감염이 되어 이동성 간농양의 형태를 취해 복잡하고 혼동된 임상상을 보였다.

한편 간흡충은 극동지방, 특히 우리나라에서 중요한 기생충의 하나이다. 이 간흡충은 간의 작은 담관내에서 살면서 담관 상피의 증식을 일으키고 심한 경우에는 간의 지방성 변화와 간병변을 일으킨다⁷⁾. 성충은 길이가 8~25mm이며 1.5내지 5mm의 두께를 가진다. 매일 4000개의 알을 산란하며 이 알은 총담관으로 이동되어 십이지장으로 배설된다.

본 예에서 환자가 처음 내원 당시(92년 4월) 간우엽의 상부에 관찰된 간농양으로 생각된 종괴는 그후 추적 검사에서는(92년 5월) 종괴의 크기가 감소되어 거의 관찰되지 않았다. 환자는 그동안 간헐적으로 약국에서 구입한 약을 복용한 것 외에 다른 치료를 받은 적은 없었다. 환자는 처음 내원 당시 천자를 통해 확인되지는 않았지만 추측컨데 아메바에 의한 간농양이 간우엽 상부에 생겼고 그것이 치유되는 과정에서 아메바

에 의한 간농양이 간 우엽의 하부에 다시 생겼다가 이 농양이 원래 간흡충이 기생하고 있는 담관을 눌러 낭성 변화를 초래한 것으로 생각된다. 그 낭을 천자하여 간흡충란을 확인할 수 있었다. Plaziquantel 복용 후 시행한 검사에서는 전산화 단층촬영상 낭성 변화가 없어지고 천자시에도 충란이 관찰되지 않았다. Metronidazole 사용 후에는 아메바성 간 농양도 점차 호전되어 치료 효과가 잘 반영되었다.

본 예는 우리 나라에서 많은 이환율을 보이고 있는 간 흡충증과 동반되어 나타난 아메바성 농양이 공동 감염에 의해 비특이적인 방사선학적 소견 및 임상소견을 보여^{7,9,10)} 변형되고 혼동된 임상상을 나타낸 증례로 생각된다.

결 론

저자들은 한 달간의 우측 상복부 동통과 이틀간의 발열을 주소로 입원한 80세 여자 환자에게서 연속적으로 촬영한 전산화 단층사진에서 이 동성 간 농양 및 주위에 여러 개의 낭이 관찰되는 특이한 소견을 관찰할 수 있었다. 세 번에 걸친 CT 유도 하의 흡인천자술에서 낭에서는 간흡충의 충란이 관찰되었으며 간 농양에서는 수많은 탐식구를 포함한 아메바의 낭들이 발견되었다. 이는 담관 내에 먼저 간흡충이 존재하고 이 환자가 최근에 아메바성 질환에 이환되어 이 농양이 담관을 막음으로써 담관이 늘어나 낭성 변

화를 초래한 것으로 생각된다.

참 고 문 헌

1. Yamaguchi T: A Color Atlas of Clinical Parasitology. 2nd ed, Tokyo, Wolfe Medical Publication, 1981, pp 114-258.
2. Wilson JD, Braunwald E, Isselbacher KJ, et al: Harrison's Principles of Internal Medicine, 12th ed, New York, McGraw-Hill Inc, 1991. pp 778-782
3. Hong ST, Huh S, Kho WG, et al: Changes in histopathological and serological findings of the liver after treatment in rabbit clonorchiasis. *Seoul J Med* 31:117-127, 1990
4. Scheuer P: Liver Biopsy Interpretation, 3rd ed, London, Bailliere Tindall, 1990, pp 217.
5. 김성숙, 백애란, 이상금 등: 서울 백병원 환자의 기생충 검사 성적. *인제의학* 5:379-385, 1984
6. 김성숙 한미현, 박석건 등: 형산강 유역 포항공업 지역 근로자에 있어서 간흡충 감염상 및 관련 요인에 관한 조사연구. *기생충학잡지* 28:213-219, 1990
7. Choi BI, Kim HJ, Han MC, Do YS, Han MH, Lee SH: CT findings of clonorchiasis. *Am J Radiol* 152:281-284, 1988
8. 이순형, 심태섭, 이상문, 지제근: 간흡충 감염백서 간의 병리학적 변화. *기생충학잡지* 16:148-155, 1978
9. Lim JH: Radiologic findings of clonorchiasis. *Am J Radiol* 155:1001-1008, 1988
10. Lim JH, Ko YT, Lee PH, Kim SY: Clonorchiasis; Sonographic findings in 59 proved cases. *Am J Radiol* 152:761-764, 1988