

얼룩말에 있어서 *Streptococcus equi*에 의한 간농양 발생 1례

신남식·권수완·한덕환
자연농원

서 론

얼룩말은 기제목 말과에 속하며 4종¹⁾ 혹은 5종^{6,11)}으로 분류되며 대표적으로 Grant's Zebra와 Grevy's Zebra가 있다. 분포지역은 푸른색의 풀이 풍부한 지역 즉, 케냐에서 케이프주까지 이르는 동아프리카에 주로 서식한다.^{6,7,13)}

얼룩말은 선명한 흑백의 줄무늬를 갖고 있어 동물원을 찾는 사람들로 부터 많은 사랑을 받는다. 얼룩말 줄무늬는 3가지 형태가 있으며⁹⁾, 그 기능은 시각적 또는 화학적인 것중 어떤것으로 보는데에 따라 의견이 나누어져 왔으나 확실한 기능에 대한 정의는 알려져 있지 않다.⁶⁾

현재 자연농원에서 사육중인 얼룩말은 Grant's Zebra로서 임신기간은 366~375일, 수명은 22~28년이다.¹¹⁾ 대개의 말과 동물은 섬유질의 먹이를 섭취하기 때문에 대부분의 시간을 채식에 소비하며 특히 식물의 성장이 빠른 시기에는 하루에 60%를 채식에 충당하는 것으로 알려져 있다.⁶⁾ 야생의 얼룩말 암컷은 분만후 7~10일이면 발정하기 때문에 교미와 출산을 같은 시기에 볼 수 있으며 이 시기는 식물이 풍부한 시기와 일치한다.⁶⁾

말과 동물은 무리를 형성하는 사회적인 동물로서 그 기본적인 사회구조는 수컷과 암컷으로 구성되며 영구적 혹은 단기간 동안 무리를 형성하는 2가지 유형이 있다.^{6,7)}

Grant's Zebra는 1두의 수컷과 2~3두의 암컷이 영구적으로 무리를 형성하며 행동반경은 80~350km² 이상이다.⁶⁾

얼룩말은 부분적인 사육환경변화에 대해서도 쉽게 흥분하는 등 스트레스에 상당히 민감하기 때문에 동

물원에서의 사육은 많은 주의가 요구된다.

자연농원에서 3두의 Grant's Zebra를 사육하던 중 7세, 암컷의 얼룩말에서 난산처치후 폐사되어 부검 결과 육안적으로 광범위한 간농양이 관찰되었고, 세균검사 결과 *Streptococcus equi*가 분리되어 이를 보고하고자 한다.

재료 및 방법

공시동물 : 자연농원에서 4년간 사육되어 온 7년생의 암컷 얼룩말(Grant's Zebra, 학명 : *Equus bruchelli bohmi*)로서 체중은 150kg이며 사료는 건초 4kg(알팔과 2kg, 떡갈잎 2kg), 배합사료 1kg을 1일 2회로 나누어 급여해왔으며 2회의 분만경력('89.6.26, '91.4.25)이 있었다.

본 개체는 폐사전일까지 사육중 활동상태 및 채식 상태에는 별다른 이상을 보이지 않았으며 외관상으로 건강해 보였다. 93년 2월 17일 미약한 진통과 거대한 태아로 인한 분만지연 상태를 보여 Detomidine Hydrochloride(Farmos LTD, Finland)로 진정시킨 후 사태아를 견인하였으나 2시간후 폐사되었다.

혈액검사 : 사태아 견인후 진정된 상태에서 경정맥을 통해 채혈을 하였으며, 채혈즉시 혈액 및 혈청화학적 검사를 실시하였다. 혈액검사는 상법에 준하여 실시하였으며 혈청화학적 검사는 자동혈액분석기(Kodak Ectachem DT60 Analyzer, Kodak Co., USA)를 이용하여 측정하였다.

세균검사 : 폐사된 얼룩말의 간화농소 및 간조직 일부를 무균적으로 채취하여 혈액배지에서 37°C, 24시간 배양후 Colony의 확인 및 Gram 염색, Calalase Test와 Vitek(자동세균동정기, Vitek Co., USA)를 이

용하여 세균동정을 실시하였다.

결 과

육안적조건 : 간실질에는 거대한 섬유소성의 낭이 형성되어 있었으며, 낭의 내부에는 화농성 내용물이 충만되어 있었다(Fig. 1). 화농소는 20×30×10cm 크기로 주변조직은 섬유화되어 있었다. 우심의 삼첨판에는 적색양의 섬유소가 부착되어 있었으며(Fig. 2), 십이지장점막에는 직경 50mm 크기의 천공부와 높이 30mm 크기의 결정성돌기가 각각 1개소씩 존재하여 있었다. 신장은 전반적으로 매우 위약한 상태를 보였다.

혈액검사 : 적혈구 및 백혈구 수는 각각 1070만/ $\mu\ell$, 12,900/ $\mu\ell$ 였으며 혈구용적비(Hematocrit)는 28%로 나타났다. 혈청화학적 검사에서 GOT, GPT, ALKP, creatine치가 각각 2,920IU/ ℓ , 720IU/ ℓ , 351IU/ ℓ , 16mg/dl로 나타났다(Table 1).

세균검사 : Colony는 작고 등글며 직경 1mm 정도로서 Gram 염색시 Positive 반응으로 Streptococcus와 유사한 구균의 형태로 관찰되었으며, Catalase test에서는 Streptococcus의 특징은 negative로 나타났다.^{8,10)} Vitek(자동 세균 동정기)를 이용 세균을 동정한 결과 *Streptococcus equi*로 판명되었다.

고 찰

본 폐사 얼룩말은 육안적으로 간실질내 화농소가 광범위하게 존재하며 다발성 농양으로서 주변조직이 섬유화가 되어있고 삼첨판에는 적색양의 섬유소가 부착된 것으로 보아 장기간에 걸쳐 만성경과를 취한 간농양이라고 진단하였다.

Table 1에서 보는 바와 같이 적혈구수 및 백혈구수는 1070만/ $\mu\ell$, 12,900/ $\mu\ell$ 로서 정상치¹¹⁾인 830~890만/ $\mu\ell$, 8,300~9,500/ $\mu\ell$ 에 비해 높게 나타났다. 혈구용적비는 22%로서 정상치¹¹⁾인 44%보다 매우 낮은 수준으로 나타났다. 이것은 빈혈을 동반하는 만성염증을 나타내는 것으로 볼 수 있다. 혈청 화학 성분치에서는 GOT, GPT 및 ALKP, 총 bilirubin치가 각각 2,920IU/ ℓ , 720IU/ ℓ , 351IU/ ℓ , 0.8mg/dl로서 정상치¹¹⁾인 54~100IU/ ℓ , 23.7IU/ ℓ , 63±40IU/ ℓ , 0.4±0.2mg/dl보다 높게 나타났다. 이것은 중증의 간손상 또는 극도의 간기능 저하를 보여주는 것이다. Creatinine 및 BUN치는 각각 16mg/dl, 67mg/dl로서 정상치¹¹⁾인 1.75mg/dl, 9~25mg/dl에 비해 높게 나타나 신장에도 이상이 있음을 보여주고 있다.

일반적으로 간농양의 원인으로는 Necrophorus organism과 *Corynebacterium pyogens* 등의 세균감염과 다량의 곡물사료 섭취에 의한 제1위염, 외상성 2위염, 복막염 등과 같은 소화관 및 복강내의 손상으로 인해 화농성 병변이 형성되고 화농소가 문맥을 통해 간으로 전이되어 간농양을 발생시키며 또한 담

Table 1. Hematological and Serum Chemical Values of the Grant's Zebra

Items	Clinical Values	Normal Values ¹¹⁾
RBC ($\times 10^4/\mu\ell$)	1,070	830 ~ 890
PCV (%)	28	44
WBC ($/\mu\ell$)	12,900	8,300 ~ 9,500
GOT (IU/ ℓ)	2,920	54 ~ 100
GPT (IU/ ℓ)	720	23.7
ALKP (IU/ ℓ)	351	63 ± 40*
Creatinine (mg/dl)	16	1.75**
BUN (mg/dl)	67	9 ~ 25
Cholesterol (mg/dl)	84	85 ~ 197
Glucose (mg/dl)	53	88 ~ 132
Total bilirubin (mg/dl)	0.8	0.4 ± 0.2*
Total protein (g/dl)	8.5	5.5 ~ 7.7

* : Normal values on Burchell's zebra²⁾

** : Normal values on Przewalski's wild horse³⁾

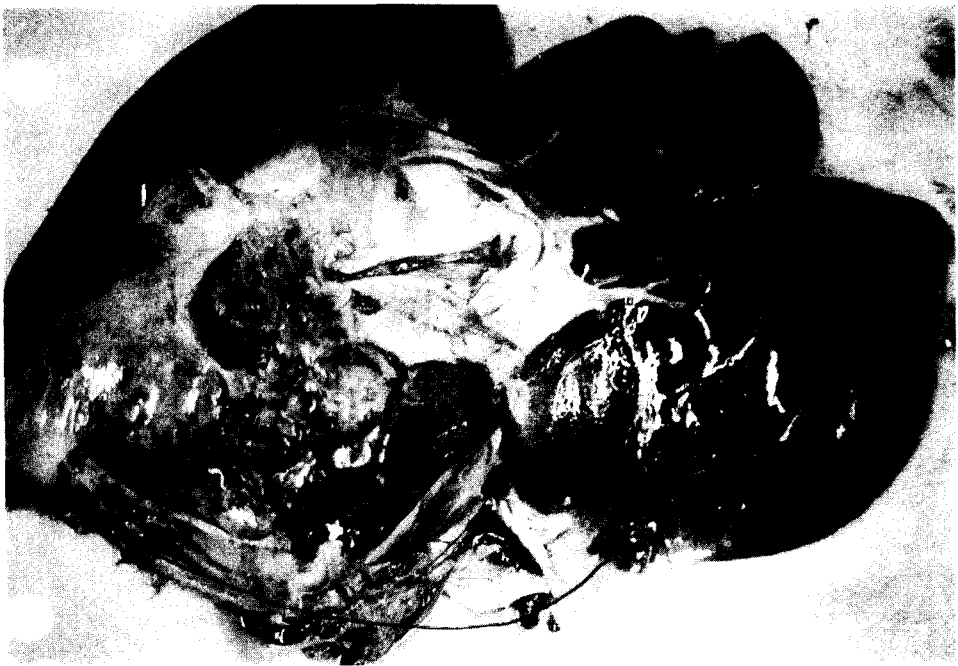

Fig. 1. Abscess of liver.

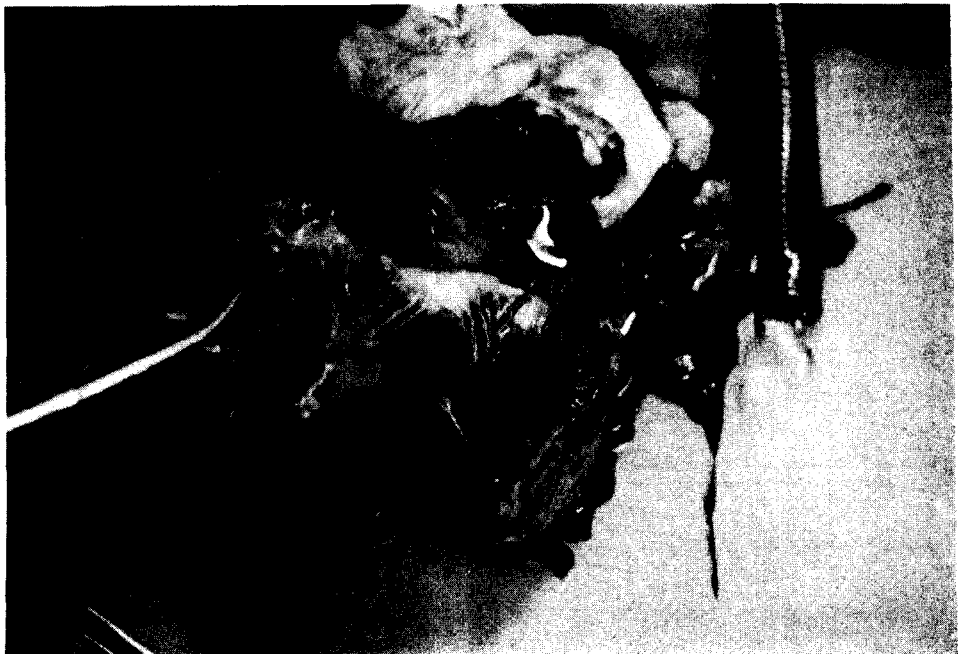


Fig. 2. Cut of right ventricle, showing reddish fibrinous materials in tricuspid valve.

도를 통한 기생충의 상행성감염과 심내막염에 의한 병소가 간동맥을 통한 감염으로 간농양이 발생하는 것으로도 알려져 있다.^{1,4,5,9,12)} 특히 말에서는 선역의 만성경과시 가끔 간농양이 발생하기도 한다.¹⁾ 본 폐사 얼룩말의 간화농소로 부터 균을 분리 배양하여 세균검사 결과 원인균은 *Streptococcus equi*로 나타났다. 일반적으로 *Streptococcus equi*는 유방염, 생식기 감염 및 말의 다른 감염의 원인균이며 특히 말선역의 원인균으로서 비강 및 인두점막 등 상부호흡기의 화농성 염증과 임파절의 화농을 특징으로 전염성이 강한 것으로 알려지고 있다.^{1,5,8)} 선역의 일반적인 증상은 식욕절폐, 고열, 심한 콧물, 인두염 및 후두염과 임파절의 화농이나^{1,5)} 본 예에서는 선역의 전형적인 증상이 전혀 없는 것으로 보아 당원에 도입되기 전 선역에 감염되어 회복되었거나 불현성감염상태에서 어떤 원인으로 인해 문맥을 통해 간으로 이행하여 간농양을 일으킨 것으로 생각된다.

일반적으로 국소성 간농양은 광범위하게 진행되었거나 전이성이 아니면 간기능 장애에 따른 임상증상은 나타나지 않는 것으로 알려져 있다.¹⁾

간농양은 초기의 울혈성괴사에서 더욱 진행되면 섬유낭내에는 농이 형성되어 화농화 되면서 진성의 간농양으로 발전되어 혈전증 및 패혈증을 유발하여 건강한 동물이 급사하는 경우가 발생하기도 한다.⁴⁾

본 예에서 직접적인 폐사원인은 만성 간농양으로 간기능이 저하된 상태에서 난산치치를 위해 진정을 유도함으로써 급격한 체력저하로 각성되지 못하고 급사한 것으로 추정된다. 일반적으로 야생동물은 폐사전까지 정상적인 채식과 활동을 하는 경우도 있으며 적에게 자신의 약함을 노출하지 않으려는 특성 때문에 질병에 대한 조기발견에는 많은 어려움이 내재되어 있다. 동물보정이나 치료행위 자체가 야생동물에게는 많은 스트레스를 주기도 하기 때문에 진료행위에도 많은 어려움이 수반된다. 이러한 이유로 야생동물을 다루는 수의사에게는 보정, 진찰, 치료의 전과정에서 세심한 주의가 요구된다.

결 론

자연농원 동물원에서 4년간 사육되어온 암컷의 얼룩말이 난산치치후 폐사되었다. 부검결과 육안적으로 간에는 광범위한 화농소가 존재하였고, 혈액검사

소견상 GOT, GPT, ALKP 및 총 bilirubin치는 각각 2,920IU/l, 720IU/l, 351IU/l, 67mg/dl로 매우 높게 나타났다. 간의 화농소로 부터 세균을 분리 동정한 결과 *Streptococcus equi*가 원인균으로 판명되었다.

참 고 문 헌

1. Blood D.C. and Radostitis, O.M. : Veterinary medicine, 6th ed. Bailliere Tindall, London. (1983) 269. p 503~506.
2. Cater, G.R. : Diagnostic procedures in Veterinary Bacteriology and Mycology. 4th ed. Charles C. Thomas.(1984) p 167~175.
3. Fowler, M.E.(ed) : Zoo and wild Animal Medicine. 2nd ed. W.B. Saunders, Philadelphia. (1986) p 926~931.
4. Jones, T.C. and Hunt, R.D.:Veterinary Pathology. 5th ed. Lee and Feviger.(1983) p. 1424~1426.
5. Jubb, K.V.F, Kennedy, P.C. and Palmer, N. : Pathology of Domestic Animals. 3rd ed. Vol. 2. Academic Press, inc., (1985) p 276~278, p. 422~423.
6. Macdonald, D. : The Encyclopedia of Mammals. Facts on File Publications. N.Y.(1987) p. 482~487.
7. Nowak, P.M. & Paradiso, J.L. : Walker's Mammals of the world. 4th ed. The Johns Hopkins University Press. (1983) p. 1155~1163.
8. Robinson, N.E. : Current Therapy in Equine Medicine. Vol 2. W.B. Saunders, Philadelphia. (1989) p. 590~592.
9. Thamsom, R.G. : General Veterinary Pathology. W.B. Saunders, Philadelphia(1978) p. 197.
10. Timoney, J.F. and Gillespie, J.H. : Hagan and Bruner' Infectious Disease of Domestic Animals. 7th ed. Cornell University Press.(1981) p. 170~180.
11. Wallach, J.D. and Boever, W.J. : Disease of exotic animals. 1st ed. W.B. Saunders, Philadelphia. (1983) p 761~829.
12. 友田 勇, 木好茂一, 板恒 博, 稱田七郎, 竹内啓, 波岡茂郎, 吐山豊秋 : 獸醫診療指針. 購談社(1988) p. 195~196.
13. 林 壽郎 : 標準原色圖鑑全集 動物 II. 保育社 (1968) p. 105~107.

A Case Report on Hepatic Abscess in a Grant's Zebra

Nam-Sik Shin, D.V.M., M.S., Soo-Wahn Kwon, D.V.M., Duk-Hwan Han, D.V.M.

Farmland Zoological Garden

Abstract

In this case, Grant's Zebra which had been bred and exhibited in Farmland Zoological Garden for 4 years, died after treated dystocia. Result in autopsy, she had large hepatic abscess, and blood chemistry were increased GOT, GPT and total bilirubin. The microbiological culture with the hepatic abscess identified the *Streptococcus equi*. It is diagnosed of hepatic abscess which was caused by *Streptococcus equi* infection.
