

# 골신티그라피에 의한 Hydroxyapatite 안구삽입물로의 섬유혈관증식 평가

전남대학교병원 핵의학과, 안과\*

범희승 · 송호천 · 김지열 · 정상기\* · 박영길\*

= Abstract =

## Evaluation of Fibrovascular Ingrowth into the Hydroxyapatite Ocular Implant by <sup>99m</sup>Tc-MDP Bone Scintigraphy

Hee-Seung Bom, M.D., Ho-Chun Song, M.D., Ji-Yeul Kim, Ph.D.,  
Sang-Ki Jeong, M.D.\* and Young-Kul Park, M.D.\*

*Departments of Nuclear Medicine and Ophthalmology,\* Chonnam University Hospital, Kwangju, Korea*

Thirteen patients received a coralline hydroxyapatite sphere as a buried integrated ocular implant after enucleation surgery. The implant was modified by multiple drillings, 1 mm in diameter, to the center of the sphere to allow more rapid host tissue ingrowth. <sup>99m</sup>Tc-MDP planar and tomographic bone scintigraphies were performed at various intervals after implantation (from 100 to 742 days after operation) to assess vascularization of the implant. All patients showed hot uptakes in the implants.

These patients underwent a secondary drilling for the final motility peg application. The confirmation of vascular ingrowth was done by inspection of bleeding at the time of bleeding at the time of drilling from the center of the implant. Bleeding from the drilled implant was noted in all patients.

In conclusion, hot uptake in the implanted ocular hydroxyapatite implant accurately reflect vascular ingrowth into the implant.

**Key Words:** Bone scintigraphy, Hydroxyapatite ocular implant, Fibrovascular Ingrowth

### 서 론

산호의 hydroxyapatite를 주성분으로 하는 안구 삽입물은 1975년부터 뼈이식에 사용되기 시작하였다<sup>1)</sup>. 이 물질은 인체에 삽입된 경우 무독성이고 거부반응이 없을 뿐 아니라 섬유혈관증식의 모체 역할을 하는 것으로 알려져 있어<sup>2,3)</sup>, 뼈이식 뿐 아니라 다방면의 재건술에 이용되고 있다. 안구적출 후 안구용적을 대체할 물질로서 hydroxyapatite를 사용하기 시작한 것은 1985년부터이며, 1989년에는 미국의 FDA로부터 공인을 받았다.

안구삽입물을 삽입한 후 다시 의안을 부착하는 시기는 삽입물 내로 섬유혈관증식이 충분히 일어난 이후이어야 하므로, 섬유혈관증식이 충분히 되어있는지를 평가하는 것은 매우 중요한 일이다. <sup>99m</sup>Tc-methylene diphosphate (MDP)는 뼈의 hydroxyapatite에 화학적으로 부착되는 성질을 가진 제제이므로, 혈관증식이 충분히 되어있다면 안구삽입물에 강한 섭취를 보일 것은 당연하다. 저자들은 <sup>99m</sup>Tc-MDP 골신티그라피를 이용하여 hydroxyapatite 안구삽입물에 섬유혈관증식이 되어있는지를 검사하였고, 이후 2차 천공 (drilling)시 삽입물로부터의 출혈여부로 섬유혈관 증식상태를 확인할 수 있었기에 보고하는 바이다.

\*본 논문의 요지는 1993년도 제32차 대한핵의학회 춘계 학술대회에서 발표 되었음.

## 대상 및 방법

### 1. 대 상

전남대학교병원 안과에서 안구적출술 후 hydroxyapatite 안구삽입물을 삽입하고 골신틸그라피 검사를 시행한 13예의 환자를 대상으로 하였다. 안구삽입물은 삽입물내로의 빠른 섬유혈관증식을 위해 삽입전에 여러 개의 구멍을 뚫은 후 삽입하였다. 대상환자의 연령은 21세부터 56세까지 분포하였고(평균연령 38세), 성별로는 남자 10, 여자 2예였다. 이 중 2예에서는 2번씩, 또 1예에서는 3번 검사를 시행하였으므로 시행한 골신틸그라피는 17번이었고, 이 17예의 검사소견을 분석하였다.

### 2. 방 법

식사 및 투약 등의 제한없이 대상환자에게  $^{99m}\text{Tc}$  MDP 740 MBq을 정맥주사하고 3~4시간 후 안면부 전면상을 얻고, 이어 64×64 혹은 128×128 매트릭스로 360도(32 등분) SPECT를 시행하였다. 이 자료는

Sopha DSX 감마카메라에 내장된 컴퓨터에 수록하여 Hamming Henn 여과기를 이용 재구성하였다.

평면상은 Perry<sup>4)</sup>의 방법에 따라 정성적으로 판독하였는데, 안구삽입물에 섭취가 안면골보다 많은 정도를 4+, 안면골과 같은 정도를 3+, 주변 안면골보다 작은 경우를 2+, 섭취가 정상 안구보다 조금 더 진한 정도를 1+로 정하였다. 단면상의 경우는 정상안과 비교한 섭취율을 구하였으며, 그 공식은(삽입물의 방사능/반대측 안와의 방사능)으로 하였다.

대상 환자는 모두 안구삽입물에 의안을 부착하였는데, 의안부착시 안구삽입물에 구멍을 뚫은 과정에서 충분한 출혈이 있는 경우를 삽입물내로 혈관증식이 있다고 판단하였다.

## 결 과

대상환자의 연령, 성별 및 안구삽입술로부터 골신틸그라피를 시행할 때까지의 기간, 골신틸그라피 소견 및 의안부착시 출혈여부를 Table 1에 정리하였고, 골신틸

Table 1. Bone Scintigraphic Findings of Subjects

No/Age/Sex	Duration (days) after implantation	Bone scintigraphy		Bleeding from implant on drilling it
		Planar*	SPECT†	
1/29/M	203	3+	1.68	present
2/38/M	742	3+	1.66	present
3/30/M	133	2+	1.43	
	191	2+	1.45	
	233	2+	1.45	present
4/52/M	212	3+	1.61	present
5/47/M	187	4+	1.89	present
6/56/F	100	3+	1.65	present
7/26/M	215	3+	1.71	
	264	4+	1.78	present
8/21/M	224	3+	1.66	present
9/44/M	207	2+	1.20	present
10/21/M	229	1+	1.18	
	306	2+	1.35	present
11/53/M	114	4+	1.76	present
12/22/F	118	4+	1.78	present
13/56/F	126	4+	1.81	present

\* qualitative analysis of planar bone scintigraphy : 1+ = only faint uptake, 2+ = uptake less than maxilla, 3+ = uptake similar to maxilla, 4+ = uptake more than maxilla (similar to nasal bone).

† quantitative analysis of SPECT (uptake ratio = radioactivity of implant / radioactivity of contralateral orbit).

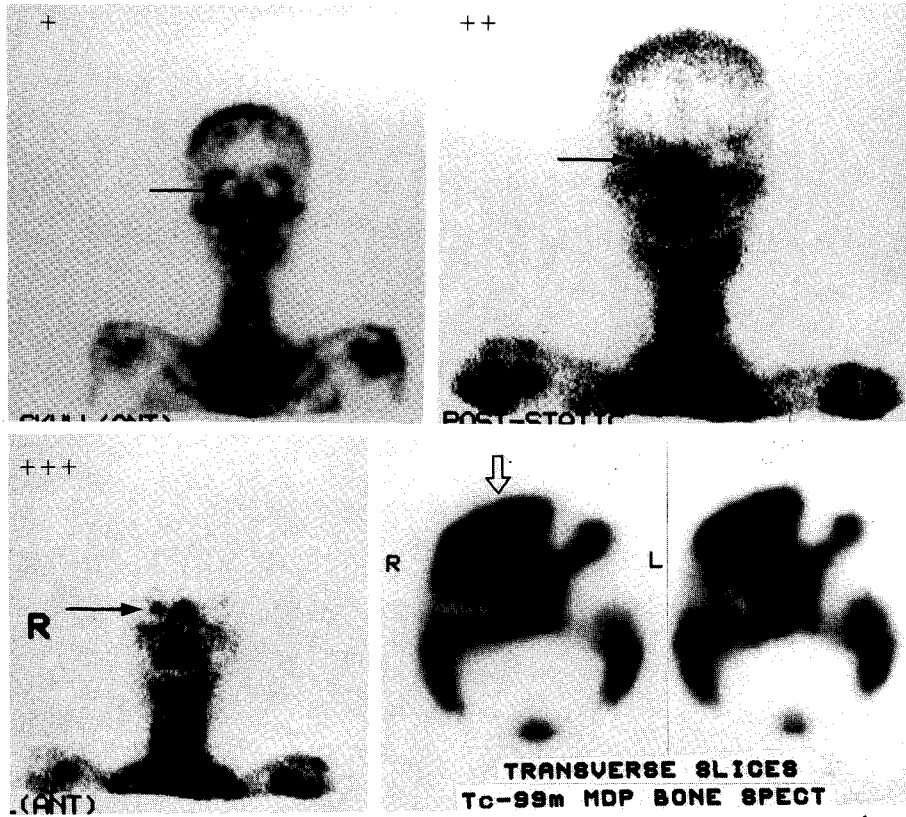


Fig. 1. Demonstration of  $^{99m}\text{Tc}$ -MDP uptakes in hydroxyapatite ocular implants on planar and tomographic scintigrams. Arbitrary grading of  $^{99m}\text{Tc}$ -MDP uptake on the planar bone scintigraphy is as follows: += uptake less than maxilla, ++= uptake similar to maxilla, +++= uptake more than maxilla (similar to nasal bone).

그라피 소견을 Fig. 1에 보였다. 대상환자 모두의 골신티그라피 평면영상에서 1 이상의 섭취를 보였고, 단면상의 정량분석은 1.18 이상의 섭취를 보였다. 골신티그라피를 2번 이상 시행한 3예 중 2예에서는 두번째 시행한 골신티그라피상  $^{99m}\text{Tc}$  MDP 섭취의 증가가 관찰되었으나, 나머지 1예에서는 3번시행한 골신티그라피상 전혀 변화를 관찰할 수 없었다.

또 대상환자에서 2차 천공시 출혈여부를 관찰하였는 바 모든 환자에서 충분한 출혈이 있어 삽입물내로 섬유혈관증식이 있음을 확인하였다. 즉, 골신티그라피상  $^{99m}\text{Tc}$  MDP 섭취를 보인 안구삽입물 13예 전에서 삽입물 내로의 섬유혈관증식을 확인하였다.

## 고 찰

Hydroxyapatite 안구삽입물은 기존의 삽입물보다

몇가지 장점을 가지고 있다. 즉, 이물질이 아니므로 거부반응이 없고, 또 이삽입물은 무엇보다도 섬유혈관증식이 잘 일어나므로 안구탈출이 잘 일어나지 않으며, 감염이 잘 되지 않고, 특수장치를 의안에 연결시 정상 안구와 같은 양상으로 움직인다는 것이다<sup>5-7</sup>. 다만 삽입물에 의안을 부착하는 시기를 섬유혈관증식이 충분히 일어난 시기로 택해야 하는데, 이를 결정할 수 있는 객관적인 지표가 필요하였다.

$^{99m}\text{Tc}$ -MDP는 골조직 중 hydroxyapatite에 화학적으로 부착하기 때문에 hydroxyapatite를 이용한 골이식을 평가하는데 유용하게 사용되고 있다<sup>5</sup>. 따라서 안구삽입물로 쓰이는 hydroxyapatite 안구삽입물을 평가하는 데도 유용하게 사용될 수 있으리라는 것은 쉽게 생각할 수 있고, 그동안 국내외적으로 이에 대한 보고가 있어 왔다<sup>8-11</sup>. 즉,  $^{99m}\text{Tc}$  MDP의 섭취가 있는 경우는

당연히 섬유혈관증식이 있을 것으로 판단할 수 있으므로, 이를 이용하여 안구삽입물 내로의 섬유혈관증식 여부를 판단한다는 것이다. 그러나 사람에서 어느 정도의 섭취를 보일 때 과연 충분한 섬유혈관증식이 있는지를 알기에는 많은 경험이 필요하다. Perry<sup>4)</sup>는 정성적으로 골스캔을 관독하면서 주변 안면골보다 약간 낮은 정도의 섭취를 보이면 섬유혈관증식이 충분히 일어난 것이라고 보고하였다. 그러나 골 SPECT를 이용한 보고는 국내 의적으로 아직 찾아보기 힘들다.

저자들은 hydroxyapatite 안구삽입물을 시술받은 13예의 환자에서 시행한 17예의 <sup>99m</sup>Tc MDP 골스캔을 대상으로, 골스캔에서 안구삽입물에 어느정도 섭취를 보이는지를 정성적 및 정량적으로 관찰하였고, 이 환자들에 의안 삽입시 출혈이 있는지 여부로 섬유혈관증식 여부를 확인하였다. 따라서 2+ 이상의 섭취를 보인다면 안구삽입물내 섬유혈관증식이 있다는 Perry<sup>4)</sup>의 보고를 확인할 수 있었다. 한편 골 SPECT에 의한 정량적분석으로는 정상안외에 비해 1.18배에서 1.89배까지의 섭취율을 보였다.

결론적으로, hydroxyapatite 안구삽입물내로 섬유혈관증식은 매우 잘 일어나며, 주변 안면골보다 낮은 정도의 섭취만 보이더라도 섬유혈관증식이 일어난 상태임을 의미하고, 이 경우 안심하고 2차 천공을 시행할 수 있다는 사실을 확인하였다.

## 요 약

Hydroxyapatite 안구삽입물내로의 섬유혈관증식 여부를 진단하는데 <sup>99m</sup>Tc-MDP 골신티그라피가 유용한지를 알아보기 위해, 전남대학교병원 안과에서 안구적출술 후 hydroxyapatite 안구삽입물을 삽입하고 골신티그라피 검사를 시행한 13예의 환자의 골신티그라피 17예를 분석하고, 이들에게서 의안부착을 위해 안구삽입물에 구멍을 뚫을 때 출혈이 있는지를 관찰하여 섬유혈관증식 여부를 확인하였다.

대상환자의 연령은 21세부터 56세까지 분포하였고(평균연령 38세), 성별로는 남자 10, 여자 3예였다. 이 중 2예에서는 2번씩, 또 1예에서는 3번 검사를 시행하였으므로 시행한 골신티그라피는 17번이었고, 이 17예의 검사 소견을 분석하였다. 평면상은 정성적으로 관독하였는데, 안구삽입물에 섭취가 안면골보다 많은 정도를 4+,

안면골과 같은 정도를 3+, 주변 안면골보다 작은 경우를 2+, 섭취가 정상 안구보다 조금 더 진한 정도를 1+로 정하였다. 단면상의 경우는 정상안과 비교한 섭취율을 구하였으며, 그 공식은 (삽입물의 방사능/반대측 안외의 방사능)으로 하였다.

대상환자 모두의 골신티그라피 평면영상에서 1 이상의 섭취를 보였고, 단면상의 정량분석은 1.18 이상의 섭취를 보였다. 골신티그라피를 2번 이상 시행한 3예 중 2예에서는 두번째 시행한 골신티그라피상 <sup>99m</sup>Tc-MDP 섭취의 증가가 관찰되었으나, 나머지 1예에서는 3번 시행한 골신티그라피상 전혀 변화를 관찰할 수 없었다. 또 대상환자에서 의안부착시 출혈 여부를 관찰하였는 바 모든 환자에서 충분한 출혈이 있어 삽입물내로 섬유혈관증식이 있음을 확인하였다. 즉, 골신티그라피상 <sup>99m</sup>Tc-MDP 섭취를 보인 안구삽입물 13예 전예에서 삽입물내로의 혈관증식을 확인하였다.

결론적으로, hydroxyapatite 안구삽입물내로 섬유혈관증식은 매우 잘 일어나며, 주변 안면골보다 낮은 정도의 섭취만 보이더라도 섬유혈관증식 일어난 상태임을 의미하고, 이 경우 안심하고 2차 천공을 시행할 수 있다는 사실을 확인하였다.

## REFERENCES

- 1) Piexcuch JF: *Extraskelatal implantation of a porous hydroxyapatite ceramic. J Dent Res* 61:1458-1460, 1982
- 2) Grenga TE, Zin Bauer TW: *The rate of vascularization of coralline hydroxyapatite. Plast Reconstr Surg* 84:245-9, 1989
- 3) Rosen HM, McFarland MM: *The biological behavior of hydroxyapatite implanted into the maxillofacial skeleton. Plast Reconstr Surg* 85:718-23, 1990
- 4) Perry AC: *When to drill the biomatrix hydroxyapatite ocular implant. Am J Ocularists* 22:5-7, 1991
- 5) Patka P, Dean Hollander W, Den Otter G, Heindendal GAK, De Root K: *Scintigraphic studies to evaluate stability of cramics (hydroxyapatite) in bone replacement. J Nucl Med* 26:263-271, 1985
- 6) Perry AC: *Advances in enucleation. Ophthalmol Clin North Am* 4:173-182, 1991
- 7) Dutton JJ: *Coralline hydroxyapatite as and ocular implant. Ophthalmology* 98:370-377, 1991

- 8) Bom HS, Kim JY: <sup>99m</sup>Tc-MDP uptake in hydroxyapatite ocular implants. *Kor J Nucl Med* 26:396, 1992
- 9) 범희승, 송호천, 김지열, 정상기, 양진진, 이문기, 박영걸: 골스캔에 의한 ocular hydroxyapatite implant 내로의 혈관중식 평가. 제 32차 대한핵의학회 춘계학술대회 초록집 p 65, 1993
- 10) Ferrone PJ, Dutton JJ: Rate of vascularization of coralline hydroxyapatite ocular implants. *Ophthalmology* 99:376-9, 1992
- 11) Baumgarten D, Wojno T, Taylor A: Evaluation of biomatrix hydroxyapatite ocular implants with <sup>99m</sup>Tc-MDP. *J Nucl Med* 34:467-8, 1993