

정상 관동맥 조영상을 갖는 급성 심근경색증 환자의 임상적 특징 및 ^{99m}Tc-MIBI 심근 SPECT 소견

경희대학교 의과대학 내과학교실

박명재 · 최태열 · 김덕윤 · 강홍선 · 조정휘
김권삼 · 김광원 · 김명식 · 송정상 · 배중화

= Abstract =

Clinical Characteristics and Findings of ^{99m}Tc-MIBI Heart SPECT in Patients with Acute Myocardial Infarction with Normal Coronary Arteriography

Myung-Jae Park, M.D., Tae-Youl Choi, M.D., Deog-Yoon Kim, M.D., Heung-Sun Kang, M.D.
Chung-Whee Choue, M.D., Kwon-Sam Kim, M.D., Kwang-Won Kim, M.D., Myung-Shick Kim, M.D.
Jung Sang Song, M.D. and Jong-Hoa Bae, M.D.

Department of Internal Medicine, Kyung Hee University, College of Medicine, Seoul, Korea

Among 64 patients with acute myocardial infarction who underwent coronary angiography, 7 patients (10.9%) showed normal coronary artery. Six patients were men and 1 patient was female. The mean age of patients were 31.1 ± 3.9 years. Among the risk factors of coronary heart disease, smoking was most probable factor in patients with acute myocardial infarction with normal coronary angiography. ^{99m}Tc-MIBI heart SPECT performed 5 of 7 patients and showed that it could be used in diagnosis, localization, extent of infarct area in patients with acute myocardial infarction with normal coronary angiography. But follow up ^{99m}Tc-MIBI heart SPECT study will be needed to define the ability of myocardial viability in this patients.

Key Words: Acute Myocardial Infarction, Normal coronary Angiography, ^{99m}Tc-MIBI Heart SPECT

서 론

최근 우리 나라의 경제발전 및 생활양식의 서구화로 인하여 급성 심근경색증의 발생빈도가 증가추세에 있고 또 이로 인한 사망이 증가하고 있는 것은 잘 알려진 바이다¹⁾. 또한 급성 심근경색증 환자에 있어서 관동맥 조영술상 폐쇄 및 유의한 협착을 대부분 관찰할 수 있다²⁾. 그러나 일부 급성 심근경색증 환자에서 관동맥 조영술상 정상 소견을 보이는 경우가 보고되고 있다. 1968년 Campeau 등이 이에 대해 처음 발표한 이후³⁾ 서구에서 이에 대한 보고가 증가하고 있으며^{4~7)} 이들의 환자를 정

리하면 급성 심근경색증에서 정상 관동맥을 보일 수 있는 기전은 관동맥 경련, 색전에 의한 폐색이 용해 또는 재관통되는 것이 주된 기전일 것이라고 추측하고 있으며 그 외 관동맥은 이상없이 심근의 상대적인 허혈에 의한 심근경색 등 여러가지 가능성이 제시되고 있다⁸⁾. 또한 국내에서도 여러 보고자들이 이에 대한 임상적 특징 및 추측되는 기전을 발표 한바 있다⁹⁻¹²⁾. ^{99m}Tc-MIBI 심근 SPECT는 심근경색의 진단 및 병소감별, 심근의 생존 능력을 평가하고 치료후의 효과판정에 이용되는 유용한 검사이다. 그러나 이들 환자의 ^{99m}Tc-MIBI 심근 SPECT 소견 및 임상적 의의에 대한 고찰이 아직 보고된 바 없어 저자들은 관동맥 조영술상 정상 소견을 보인 급

성 심근경색증 환자 7명을 대상으로 이들의 임상적 특징과 이들중 5명에서 시행한 ^{99m}Tc -MIBI 심근 SPECT 소견을 관찰하여 보고하는 바이다.

대상 및 방법

대상은 1991년 4월부터 1993년 3월 (2년간)까지 경희 대학 병원 내과에 입원하여 급성 심근경색증으로 진단 받고 관동맥 조영술을 시행받았던 환자 64명중 정상 관동맥 조영상을 보였던 7명을 대상으로 이들의 임상적 특징을 관찰하였고 ^{99m}Tc -MIBI 심근 SPECT는 5명에서 시행되었다. 급성 심근경색증의 진단은 30분 이상 지속되는 허혈성 흉통, 혈청 효소의 증가(특히 CK-MB의 증가), 전형적인 심전도소견 중 두가지 이상의 조건을 만족시키는 경우로 하였으나 대상환자 모두 3가지 조건을 만족하였다. 관동맥 조영술은 급성 심근경색 발생후 대부분 1~2주내에 시행하였으며 우대퇴 동맥을 Seldinger 법으로 천자한 후 Judkins 혹은 Amplatz 카테터를 좌우 관상동맥에 삽입하여 촬영하였다. 관동맥 조영술상 정상으로 판단하는 경우는 조영상이 완전히 정상소견을 보이는 경우로 정의하였다. 그리고 관동맥 조영상 정상소견을 보인 일부 환자에서 Acetylcholine (25 μg , 50 μg , 100 μg) 또는 Ergonovine (5 μg , 10 μg , 35 μg)을 각 좌, 우 관동맥내로 주입하여 관동맥 경련 유발 검사를 시행하였다.

5명의 환자에서 ^{99m}Tc -MIBI 심근 SPECT를 시행하였고 대부분 관동맥 조영술 시행후 검사를 하였다. 검사 전날부터 가능하면 베타차단제 및 칼슘길항제투여를 중지시키고 검사당일 질산염제제의 투약을 중지하였다. 영상은 디피리다몰(베리거인젤하임사) 0.56 mg/kg을 4분간에 걸쳐 정주하고 7분째 ^{99m}Tc -MIBI 555 MBq를 주사한후 영상을 얻었다. 영상은 중에너지 다목적 평행형 조준기가 장착된 회전형 감마카메라(Toshiba, GCA-901A)를 이용하여 우전사위 45도에서 좌후사위 45도까지 180도 회전시키면서 각 투사영상당 64×64행렬로 40초씩 32개의 투사영상을 얻었다. 각영상은 카메라에 내장된 컴퓨터에 수록되었으며 Shepp & Logan filter를 이용하여 여과후 역투사(filtered back projection)을 시행한후 심장의 횡단면상을 얻었다. 횡단면상을 재정위(reorientation)하여 5.3 mm 두께로 좌심실의 수직장축단면상(vertical long axis view), 단축면

상(short axis view) 및 수평장축단면상(horizontal long axis)을 얻었고 극성지도를 함께 얻어 분석하였다. 휴식영상은 부하영상후 4시간 경과후 ^{99m}Tc -MIBI 740 MBq를 주사한후 시행하였다. 그리고 환자가 흉통, 두통, 현훈을 호소하거나 경한 저혈압이 나타나면 Amino-phylline 250 mg을 정맥주사하였다. 그리고 환자들의 임상적 특징은 의무기록을 참고로 조사하였다.

결 과

관동맥 조영술을 시행한 64명의 급성 심근경색증 환자중 관동맥 조영상 정상소견을 보였던 환자는 7명 (10.9%)이었다. 성별분포를 보면 남자가 6명 (83.4%) 여자가 1명으로 대부분이 남자였으며 평균 나이는 31.1 ± 3.9 세 였다. 이 환자들의 임상적 특징을 관상동맥질환의 위험인자를 중심으로 살펴보면 정상 관동맥을 보이는 7명 모두에서 흡연경력이 있었고 총 콜레스테롤치는 185.6 ± 39.3 mg/dl 였고 이중 콜레스테롤치가 가장 높은 환자의 수치는 224 mg/dl 이었다. 그리고 HDL 콜레스테롤의 평균치가 45.9 ± 18.9 mg/dl 였고 35 mg/dl 이하인 환자는 2명이였다. 또한 과거력상 고혈압은 2명 (28.6%), 당뇨병은 1명 (14.3%)에서 있었고 병력상 전형적인 흉통 증상이 있어 협심증이 의심되는 환자가 4명 (57.1%)이었으나 이 환자들의 협심증을 확인할 만한 EKG 검사를 시행한 바가 없어 확인할 수 없었다. EKG상 Q파 급성 심근경색증은 5예 (71%)였다. 관상동맥조영시 모든 환자에서 육안적으로 유의할 만한 관동맥의 폐색은 관찰할 수 없었고 3명의 환자에서 acetylcholine 유발검사 소견상 모두 50% 이하의 협착을 보여 경한 경련을 보였으나 완전폐색등의 소견은 관찰할 수 없었으며 2명의 환자에서 ergonovine 으로 유발검사를 시행하였는데 이 환자들에서도 역시 유의한 관동맥 경련의 소견은 관찰할 수 없었다. 대상환자 7명중 ^{99m}Tc -MIBI 심근 SPECT의 시행이 가능하였던 5명에서 심근 SPECT상 관류결손을 관찰할 수 있었고 이들 환자의 후향적인 의무기록 검토에서 EKG상 의심되는 경색부위와 모든 예에서 일치되는 소견을 보였다. 또한 대상 환자에서 특기할 만한 사항은 3명에서 병력 청취상 병원 내원전 발생한 흉통이 음주후 수시간내 발생했다고 하였다. 그리고 환자 2에서 병력 청취상 20~30분 정도 걸으면 우측하지의 통증을 호소하였고 이학적 검사상 우측 족배동맥의

Table 1. Clinical Characteristics and Findings of ^{99m}Tc-MIBI Heart SPECT

| | 환자1 | 환자2 | 환자3 | 환자4 | 환자5 | 환자6 | 환자7 | 요약 |
|-------------|----------------------------|--------------------------|-----------------------------|------------------------|--|------------------------------|--|---------------|
| 성별 | 남 | 남 | 남 | 여 | 남 | 남 | 남 | 남 : 여 = 6 : 1 |
| 나이 | 30 | 35 | 28 | 28 | 33 | 37 | 27 | 31.1±3.9 |
| 흉통과거력 | (+) | (-) | (+) | (+) | (-) | (-) | (-) | 3/7 |
| 흡연력 | 20 Pack Yr | 10 Pack Yr | 6 Pack Yr | 8 Pack Yr | 10 Pack Yr | 12 Pack Yr | 5 Pack Yr | 10.2Pack Yr |
| 가족력 | (-) | (-) | (-) | (-) | (-) | (-) | (-) | 0/7 |
| 고혈압 | (-) | (-) | (-) | (-) | (+) | (-) | (-) | 2/7 |
| 당뇨병 | (-) | (-) | (-) | (-) | (-) | (-) | (+) | 1/7 |
| 비만 | (-) | (-) | (-) | (-) | (-) | (-) | (-) | 0/7 |
| 음주와 관계 | 무관 | 음주 후 발생 | 음주 후 발생 | 불확실 | 음주 후 발생 | 무관 | 불확실 | 3/7 |
| Cholesterol | 209 | 224 | 194 | 145 | 216 | 193 | 118 | 185.6±39.3 |
| HDL Chole | 29 | 41 | 47 | 56 | 80 | 22 | 46 | |
| Peak GOT | 602 | 228 | 651 | 20 | 567 | 1220 | 418 | |
| Peak LD | 3799 | 1555 | 2822 | 341 | 2224 | 2859 | 1820 | |
| Peak CK | 3786 | 2880 | 2214 | 196 | 3236 | 833 | 3884 | |
| CK-MB(%) | 36.7 | 21.6 | 15.0 | 6.4 | 20.2 | 5.4 | 23.9 | |
| EKG | II, III, aVF ST 상승 | V2-V5 ST 상승 | V1-V5 ST 상승 | V1-V3 ST 상승 | II, III, aVF V2-V6 ST 상승 | V2-V4 ST 상승 | II, III, aVF ST 상승 | |
| MIBI 소견 | D: Post inf I: Ant wall | NA | D: Ant wall I: Sep | D: Ant wall I: Sep | D: Septum Inf, posteseptum I: None | NA | D: Inf wall I: Ant, Inf, Post lat. | |
| Echo | Inf wall Mid Septum | lateral, sep Ant wall | Mid Septum Ant wall | Septum Ant, Ant sep | Septum Ant, Ant sep | Septum Ant, Ant sep | Post Inf | |
| Prove. | RCA (<50%) by Ach | LCA (<50%) by Ach | LAD,LCX (<50%) by Ach | NA | LCA (<40%) by Erg. | RCA,LAD (<20%) by Erg. | NA | |
| UK 사용 | (+) | (+) | (+) | (+) | (+) | (+) | (+) | 7/7 |
| 기타 | | Buerger's dis | | 임신15주 | | | DKA 경과중 발생 | |

D: perfusion defect, I: Ischemic area, Ach: acetylcholine, Erg: ergonovine, NA: Non Applied.

맥박이 촉진되지 않았는데 관동맥검사와 동시에 실시한 동맥조영술상 우측 슬관절 부위 이하의 협착이 있는 Buerger's disease가 관찰되었다. 환자 4는 내원 당시 임신 15주 상태였고 직업상 음주, 흡연을 많이 하는 여자였으며 환자 7은 오랜 음주로 인한 만성 체장염을 앓고 있었고 그 합병증으로 발생한 당뇨병을 치료하지 않고 지내다 당뇨병성 케톤산 혈증으로 입원치료중 급성 심근경색이 발생하였다. 대상환자 모두에서 urokinase를 내원 초기에 사용하였고 치료경과 도중 심한 합병증

은 발생하지 않았으며 퇴원후 외래 추적중이며 이들중 다시 심근 경색이 발생한 환자는 없었다(Table 1, Fig. 1, 2).

고 찰

급성 심근경색증 환자의 일부에서 관동맥 조영 소견상 정상소견을 보이는 경우가 1968년 Campeau 등에 의해 처음 서술되었다. 이후³⁾ 보고된 여러 문헌의 결과를 중

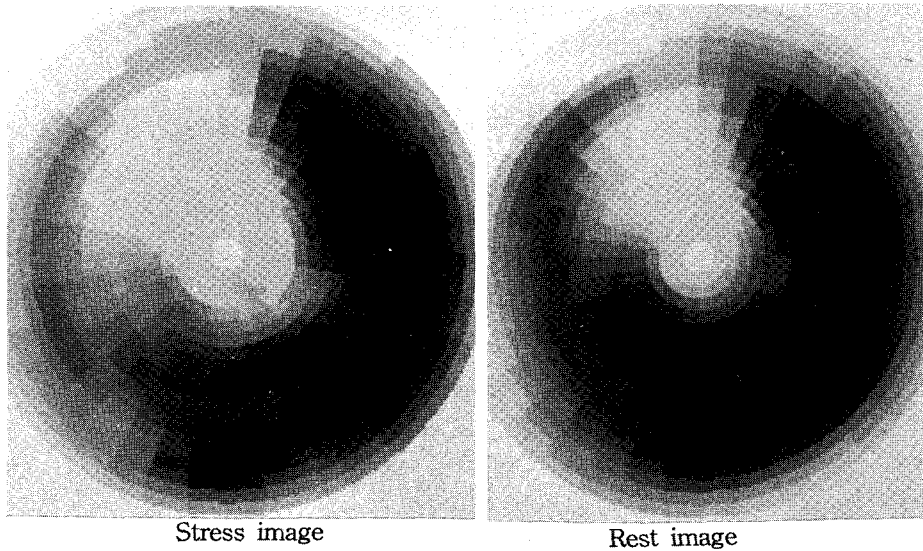


Fig. 1. Polar map view of patient No. 3. In stress image; large perfusion defects at anterior wall, septum and apex. In rest image same perfusion defects at anterior wall and apex with slight improved perfusion at septum.

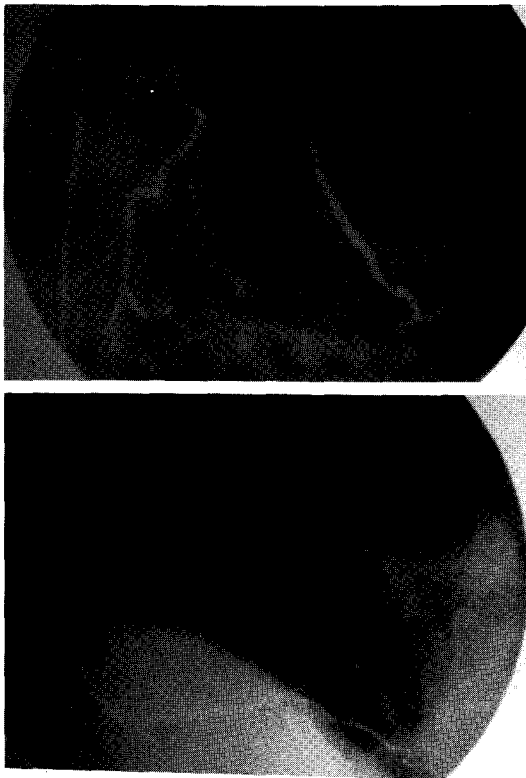

Fig. 2. Angiographic finding of patient No. 3. No abnormality of both coronary artery was observed in this patient.

함해 보면 구미에서는 1~2%의 빈도로^{6,7,13)} 그리고 국내에서는 11~13.4%까지 다양하게 보고되고 있다^{11,12)}. 국내에서 구미각국보다 더 높은 빈도로 보고되고 있다. 박 등은¹²⁾ 그이유를 우리나라나 일본에서 서구보다 변이형 협심증의 빈도가 더 많은 것과 관련이 있을 것으로 추측하였다¹²⁾. 그리고 정상 관동맥 소견을 보이는 급성 심근경색 환자의 임상적인 특징을 종합하면 비정상소견을 보이는 환자보다 더 젊은 연령에서 발생하며 특별한 위험인자를 갖지 않는 경우가 많으나^{5~7)} 일부의 보고에서 위험인자중 흡연이 혈전발생인자로서 중요한 역할을 한다는 보고가 있다¹⁴⁾. 예후는 비정상 소견을 보이는 급성 심근경색증 환자보다 좋은 것으로 알려져 있다^{5~8)}. 또한 약물에 의해 발생하는 경우와 임신이나 출산후 발생한 경우, 그리고 젊은환자에서 운동후 발생된 급성 심근경색에서도 정상 관동맥 소견을 보인다는 보고가 있었다^{15~17)}. 저자 등의 연구에서 정상관동맥의 소견을 보이는 경우는 급성 심근경색후 관동맥촬영을 시행하였던 환자중 64명 중에서 7명으로 그 빈도는 10.9%였다. 이는 국내의 다른 보고자들의 결과인 박등의¹¹⁾ 12%, 박 등¹²⁾의 13.4%와 비슷한 결과를 보이며 남녀비는 6:1로 대부분(83.4%)의 환자가 남자였다. 또한 평균연령이 31.1 ± 3.9 세로 같은 기간의 정상관동맥소견을 보이지 않았던 심근경색 환자 57명의 평균연령인 57.7 ± 10.9 세

에 비해 20세 이상 낮은 것을 알 수 있겠고 또 국내다른 보고자에 의한 정상 관동맥 조영의 급성 심근경색 환자의 평균연령인 박 등¹¹⁾의 50.1세, 박등¹²⁾의 48±13세 보다 10세이상 낮았는데 그 이유는 본 연구의 대상환자가 적은 수여서 나타난 결과일 가능성이 있겠고 또 기존의 두 보고에서는 50%미만의 협착을 보이는 경우 정상관동맥 소견으로 판정하였는데 본 연구에서는 관동맥 소견상 완전히 정상인 환자만을 대상으로 하였기 때문에 발생한 차이일 수 있겠다. 그러나 본 연구와 국내의 여러 보고를 종합할때 비교적 젊은연령에서 특징적으로 발생하는 것을 잘 알 수 있겠다. 관상동맥 질환의 위험인자중에서 대상환자 전원이 흡연을 하여 정상 관동맥을 갖는 심근경색증에서 흡연이 가장 중요한 위험인자임을 시사해 주고 있으며 이는 일부 외국의 보고에서도 보고된바 있다¹⁴⁾. 또한 병력청취상 흉통의 경력이 있어 협심증이 선행되었을 가능성을 시사해주지만 협심증을 확인할수 있는 객관적인 자료가 없어 이 흉통이 정상 관동맥 심근경색 환자에서 의미있는 위험인자인지 확인할 방법은 없다. 그러나 이 증상이 변이형 협심증의 증상일 가능성이 있고 따라서 관동맥 경련이 이 질환의 중요한 기전으로 주장되고 있는 것과 상관관계가 있으리라 추측된다. 그리고 고혈압, 당뇨병은 각각 1명의 환자에서만 발견되었고 또 고지혈증도 환자들의 평균 총 콜레스테롤치가 198.7±28.0 mg/dl로 같은 기간 관동맥 조영 소견상 이상을 보인 급성 심근경색환자 57명의 평균 총 콜레스테롤치인 187.0±52.5 mg와 통계학적으로 유의한 차이가 없었고 최근 조사된 한국인의 평균치인 185±47.5 mg/dl보다 의미 있게 높지 않았다¹⁸⁾. 과거 연구자들의 보고에 의하면 이들 환자들의 예후는 경색후 합병증이나 허혈성 심질환의 재발의 빈도가 낮아 비교적 좋은 것을 되어 있고⁵⁻⁸⁾ 본 연구에서는 대상환자의 추적기간이 짧아 그 장기적 예후를 판정하기는 곤란하지만 7명 모두 입원 경과중 특별한 합병증이나 사망환자 없이 퇴원하였고 현재 외래추적 관찰 중이다. 급성 심근경색증에서 정상관동맥 소견을 보이는 기전으로는 확실히 알려져 있는 것이 없지만 여러가지 가정이 주장되고 있다⁸⁾. 각각의 기전을 살펴보면 먼저 여러 원인에 의한 관동맥의 경련을 들수 있고¹⁹⁾, 두번째로 관동맥 내에 혈전형성으로 심근경색을 일으킨 후 혈전이 용해되 혈관 조영상 정상소견을 보이는 경우²⁰⁾, 세번째로 관동맥 조영상 나타나지 않는 원위부의 관동맥의 폐색으로 인한 급성혈전이 용해되

거나 재관통되어 관동맥 조영상 정상으로 보이는 경우⁸⁾, 마지막으로 실제적으로는 불가능하지만 이론적으로 비후성 심근병증, 심한 대동맥 판막질환, 쇼크, 심한 급성빈혈등에서와 같이 상대적인 심근의 허혈에 의한 급성 심근경색의 가능성을 들 수 있겠다⁸⁾. 본 연구는 후향적 연구로 대상환자에서 그 원인을 파악하기는 어려우나 대상환자 5명에서 시행한 약물유발검사상 3명에서 acetylcholine에 대해 50% 이하의 관동맥 협착의 소견 및 2명에서 ergonovine에 대해서 역시 경한 협착의 소견을 보이는 등 infarction related artery 에서 유의하지는 않지만 관동맥 경련의 소견을 관찰할 수 있었기 때문에 관동맥의 경련이 가장 가능성 있는 원인으로 추정되고 또 다른 한 환자에서 대퇴골 동맥 조영상 arteriosclerosis oliterans가 확인되어 관동맥 조영상 확인되지 않는 관동맥내 미세 병변이 혈전형성을 일으키고 이것이 급성 심근경색의 원인이 되었다 용해되었을 가능성이 있겠다. ^{99m}Tc-MIBI 심근 SPECT는 심근경색증의 진단 및 병소부위 감별과 심근의 생존능력을 평가 그리고 치료후의 효과 판정에 사용되는 검사로 여러 보고자의 결과를 보면 탈륨스캔과 90%이상의 일치율을 보이며 SPECT의 진단적 예민도는 89%로 보고되고 있는 우수한 검사법이다²¹⁾. 그런데 정상 관동맥 소견을 보이는 급성 심근경색 환자에서 심근경색 발생부위 및 infarct related artery를 확인하는 것은 관동맥 소견이 정상이므로 불가능하고 EKG 소견, 심초음파 소견상 국소 심근벽의 운동 이상, 관동맥 조영시 시행하는 심실조영상의 국소 심근벽 운동의 이상을 통해 간접적으로 추측하는 방법이 있다. 그러나 이런 간접적인 방법은 검사법의 특성에 따라 위양성, 위음성의 가능성이 있고, 또한 관동맥 조영검사는 관혈적인 검사 법이다. 이에 반하여 ^{99m}Tc-MIBI 심근 SPECT는 간접적인 방법이기도 하나 비관혈적이면서도 심근경색증의 진단 및 병소부위 감별과 아울러 심근의 생존능력을 비교적 예민하게 그리고 특이적으로 진단할 수 있는 유용한 검사법이다. 따라서 ^{99m}Tc-MIBI 심근 SPECT는 정상 관동맥 소견을 보이는 급성 심근경색에서 다른 여러 검사법보다 진단 및 병소감별 또 추적검사등에 유용하게 사용될 수 있는 검사법이 되리라 사료된다. 본 연구대상 7명중 5명에서 시행한 ^{99m}Tc-MIBI 심근 SPECT 소견을 보면 5명 모두 진단 및 병소부위감별을 정확히 할 수 있었다. 또한 휴식영상에서 관류가 회복되는 소견이 4명의 환자에서 관

찰되었고 약 1년 3개월 후 환자 3에서 ^{99m}Tc-MIBI 심근 SPECT를 추적 검사하였는데 검사 소견상 관류 결손 부위가 현저히 감소된 것을 관찰할 수 있었다. 그러나 ^{99m}Tc-MIBI 심근 SPECT가 심근의 생존능력을 잘 반영할 것인지 여부는 더 많은 환자를 대상으로 추적검사를 시행하는 전향적인 연구가 필요하리라 사료된다.

결 론

비교적 젊은 환자에서 발생하는 정상 관동맥조영 소견을 보이는 급성 심근경색증 환자에서 ^{99m}Tc-MIBI 심근 SPECT는 진단 및 병소의 위치확인과 그 범위 판정에 유용하게 사용될 수 있으며 환자의 치료와 예후판정에 지침으로 사용할 수 있겠다. 정상 관동맥 소견을 보이는 급성 심근경색증환자에서도 심근의 생존능력 판별이 가능하리라 추측할수 있으나 이들 환자에서 추적 검사를 통해 이를 확인하는 연구가 필요하리라 사료된다.

REFERENCES

- 1) 이영우 : 한국인의 관동맥 질환-서울대학교병원 경험을 중심으로, 제44차 대한 내과학회 추계학술대회 초록집 215, 1992
- 2) William CR, Ancil AJ: *Quantification of coronary arterial narrowing at necropsy in acute transmural myocardial infarction. Analysis and comparison of findings in 27 patients and 22 controls. Circulation 61:786, 1980*
- 3) Campeau L, Lesperance J, Bourassa MG, Ashekian PB: *Myocardial infarction without obstructive disease at coronary arteriography. Can Med Assoc J 99:837, 1968*
- 4) Michaelson SP, Karsh DL, Wolfson S, et al: *Recurrent myocardial infarction with normal coronary arteriography. N Engl J Med 297:916, 1977*
- 5) Andrew Rosenbalt, Arthur Selzer: *The nature and clinical features of myocardial infarction with normal coronary arteriogram. Circulation 55:578, 1977*
- 6) Oliva PB, Breckinridge JC: *Acute myocardial infarction with normal coronary and near normal coronary arteriography. Am J Cardiol 40:1000, 1977*
- 7) Amadeo BJ, Carlos P, Gines AS, Francisco C, Jorge M, Angel C, Francisoco N: *Myocardial infarction*

- with normal coronary arteries: A prospective clinical-angiographic study. Am J Cardiol 48:28, 1981*
- 8) Arnette EN, Roberts WC: *Acute myocardial infarction and angiographically normal coronary arteries: An unproven combination. Circulation 53, 395, 1976*
- 9) 박승정, 정남식, 조승연, 심원흠, 이용구 : 관동맥 조영촬영상 유의한 협착을 보이지 않는 심근경색환자 6 예보고, 순환기 17:175, 1987
- 10) 최동주, 고광관, 김효수, 김철호, 오명희, 박영배, 최윤식, 서정돈, 이영우 : 정상 관동맥 조영술을 보이는 급성 심근경색증의 임상적 고찰. 순환기 18:345, 1988
- 11) 박승우, 박대균, 최기준, 권현철, 조명찬, 김준수, 이명묵, 박영배, 최윤식, 서정돈, 이영우 : 정상 관동맥 조영상을 갖는 심근경색증의 임상상. 대한내과학회잡지 39:737, 1990
- 12) 박승정, 박성웅, 김재중, 송재관, 박선미, 성인환, 이종구 : 정상 관동맥 소견을 보이는 급성 심근경색증 환자에서의 *acetylcholine induced coronary spasm*. 순환기 21:487, 1991
- 13) Betriu A, Castaner A, Sanz GA, et al: *Angiographic finding 1 month after myocardial infarction: A prospective study of 256 survivors. Circulation 65: 1099, 1982*
- 14) Chesbro JH, Fuster V, Elveback LR, Fry RL: *Strong family history and cigarette smoking as a risk factors of coronary artery disease in young adults. Br Heart J 47:78, 1982*
- 15) Braumann D, Mainzer K, Gunzl C, Lawerenz B: *Myocardial infarcts within the scope of 5-fluorouracil therapy. Onkologie 13 (6):456, 1990*
- 16) Samra D, Samra Y, Hertz M, Maier M: *Acute myocardial infarction in pregnancy and puerperium. Cardiology 76 (6):455, 1989*
- 17) Rose E, Hughes LO, Raftery EB: *Myocardial infarction associated with exercise in young men. Int J Cardiol 31 (1):99, 1991*
- 18) 최경훈 : 한국 성인에서의 혈청 지질 분포. 제12회 한일 합동 순환기학술대회 1991, Tokyo
- 19) Maseri AL, Abbate A, Baroldi G, et al: *Coronary vasospasm as a possible cause of myocardial infarction. N Engl J Med 229:1271, 1978*
- 20) O'Reilly RJ, Spellerg RD: *Rapid resolution of coronary artery emboli. Ann Intern Med 81:348, 1974*
- 21) 고창순 : 임상핵의학 pp 360, 고려의학, 1992