

종양 진단에 있어서 Gallium 및 Thallium 스캔의 이용

충남대학교 의과대학 내과학교실

이 강 욱

Gallium and Thallium

Kang Wook Lee, M. D.

Department of Internal Medicine, Chung Nam National University, College of Medicine, Daejeon, Korea

서 론

핵의학 영역에서 이용되는 종양조직에 친화성이 있는 양이온 물질로는 Ga^{+2} , In^{+3} , Bi^{+2} , K^+ , Ru , 과 K^+ 유사체인 NH_4^+ 및 Tl 등이 있으며, 이들 중 현재까지 활발하게 이용되고 있는 것은 Ga-67¹⁻⁴⁾과 Tl-201⁵⁻⁶⁾이다. 그러나 1970년대에 gallium-67을 모든 종류의 악성종양 진단 및 질병병기 분류에 이용하기 위한 시도가 있었으나 당시의 결과로는 림프종과 미분화 갑상선암을 제외한 대부분의 선상피암에서 Ga-67이 유의하게 섭취되지 않았으며, 폐암이나 간암 등에서만 유의한 섭취소견을 보였다. 폐암이나 두경부암 등의 질병병기 분류방법으로의 이용에는 현재 논란의 여지가 많다.

그러나 현재까지 Ga-67이 유용하게 이용되는 분야는 악성 흑색종, 호지킨 림프종을 포함한 악성 림프종, 그리고 간장의 악성 종괴와 다른 양성 종괴와의 감별 등이며, Tl-201⁵⁾은 기간지압, 간세포암, 갑상선암, 호지킨 림프종, 유방 육종, 골육종 및 뇌암 등에서 분화의 정도, 치료효과의 판정에 이용되고 있다.

Ga-67 스캔

1. Ga-67의 종양친화성 기전

Ga-67의 종양친화성에 대한 정확한 기전은 현재까지 명확하게 밝혀져 있지는 않지만 몇가지 국소적인 요소로 종양조직의 활동성, 종양조직내 혈관분포 증가, 혈관의 투과성 증가, 신생혈관 생성도 증가, 종양조직구 증가,

세포내 칼슘과 세포외 이온화 Ga-67과의 교환, 종양조직내 Ga-67 이온 친화성 단백질의 증가 등의 가설이 있다. 그러나 대체로 ferric ion과 비슷한 성질의 물질로써 Ga-67의 작용에 의견이 모아지고 있다⁷⁻¹¹⁾. Larson 등⁹⁻¹⁰⁾은 Ga-67을 체내에 주사하면 주사직후 혈청내 단백질의 일종인 transferrin과 결합하고 이 transferrin-Ga 결합체가 종양조직내 모세혈관 내피세포막을 통과하여 세포의 공간부위에 들어가고, 종양세포막의 transferrin 수용체에 결합되어 세포내로 이동된다고 하였다. 최근의 고해상도의 스캐닝 전자현미경(scanning electronmicroscopy)을 이용한 자기방사기록검사(autoradiography)상 세포내 리소조음으로 생각되는 세포내 기관에 Ga-67 집적이 확인되었다¹²⁾. Heyes 등⁷⁾은 transferrin과 결합된 Ga-67이 확산작용에 의하여 자유이온 상태로 종양세포내로 이동된다고 설명하였으며, Hoffer 등¹³⁾은 lactoferrin과 같은 철과 결합성을 지닌 단백질이 림프종 등의 종양조직내에 다량 존재하기 때문에 이로 인하여 종양조직에 Ga-67이 침착된다고 하였다. Clausen등도 Ga-67이 종양조직내에서 ferritin과 결합된 상태로 존재한다고 하였으며, 실제 정상적으로 Ga-67이 섭취되는 장기인 간장, 비장, 위장관 및 골수도 이러한 ferritin이 많은 조직이며 어떤 림프종에는 ferritin이 다량 존재한다. 또한 Ga-67 섭취율과 종양조직내의 DNA의 양은 서로 정비례 관계가 있어 악성도와 섭취정도는 서로 상관관계가 있다고 한다¹⁴⁾. 따라서 활동적으로 증식하는 종양조직에는 침착되지만 괴사된 종양조직내에는 Ga-67이 침투되지 않는다고 한다. 종양조직내 대식구가 중요한 역할을 담당할 것으로 생각하

는 연구자도 있다. 종양조직에 방사선을 조사하게 되면 일시적 또는 영구적으로 종양조직내에 Ga-67이 섭취되는 성질이 사라지게 되는데 종양의 재발시에는 다시 Ga-67이 섭취되기 때문에 특히 호지킨 림프종을 비롯한 악성 종양에서 치료후 추적검사에도 유용하게 이용될 수 있다고 한다¹⁵⁻¹⁶⁾.

2. 방 법

Ga-67은 싸이클로트론에서 Zn-68로부터 양성자 충격에 의하여 형성되는 방사성 동위원소로 물리학적 반감기가 78시간이며 인체내에서 생물학적 반감기는 약 25일이다. 대부분 Ga-67은 생리적 pH에서 물에 잘 녹지 않으므로 수용성인 Ga-67-citrate가 스캔에 이용된다. 이러한 Ga-67은 91-93 KeV, 184 KeV, 296 KeV 및 388 KeV의 몇가지 스펙트럼의 감마선을 방출한다. 감마카메라의 영상을 위하여는 91-93 KeV, 184 KeV 및 296 KeV 등 분리된 3가지 식별영역을 이용하여 I-131촬영이 가능한 중등도 에너지 콜리메이터로 촬영할 수 있다. 388 KeV 영역의 고에너지 감마선은 영상에 이용되지는 않지만 이로 인한 산란작용에 의한 간섭효과를 염두해 두어야 한다. 단순한 광역의 스펙트럼으로 촬영시 산란에 의하여 좋은 영상을 얻을 수 없다. 심부 장기의

Ga-67 섭취상태를 평가하기 위하여는 184 KeV와 296 KeV 식별영역에서 촬영하는 것이 바람직하다고 한다. 통상적으로는 Ga-67 citrate 3-5 mCi (50 μ Ci/Kg body weight)를 이용하지만 성인에서 10mCi를 사용하면 더욱 예민도를 높힐 수 있다고 하며¹⁵⁾ SPECT 이용시 더욱 예민도를 증가시킬 수 있다고 한다. 과량의 Ga-67 인체내 투여시 위장관, 신장, 조혈조직, 림프조직에 독작용을 일으킬 수 있으나 진단목적으로는 대부분 10.7 ng/Kg body weight미만을 이용하게 되므로 독작용이 거의 없다고 한다. 주사후 보통 48시간 또는 72시간째 촬영하며 정상적으로도 섭취되는 위장관의 방사능을 제거하기 위하여 촬영전에 하제를 투여하거나 고섬유질 식사를 검사전부터 섭취하기도 하지만 효과는 확실하지 않다¹⁸⁾. Ga-67은 인체내에 정맥주사한 후 혈액내에서 혈청 단백질, 즉 transferrin, haptoglobin 또는 albumin과 결합하며 결합되지 않은 유리 Ga-67은 신장을 통하여 10~25%가 배설되고, 장관으로도 10%정도 배설된다. 48시간 이후에는 주사된 Ga-67양의 25%가 골조직에, 6%가 간 및 비장에 섭취되어 남아있게 되며 신장에는 2%만이 남아있게 된다. 따라서 48시간 이후에는 혈중 배경 방사능이 제거되어 이때부터는 정확한 영상을 얻을 수 있다. 경우에 따라서는 장관의 방사능이

Table 1. Ga-67-Citrate Scan in Patients with Malignant Lymphoma in CNUH*

Lymphoma	Ga-67 Scan		Detection rate (%)
	Positive	Negative	
Hodgkin's Lymphoma (N=2)	2	0	100
Non-Hodgkin's (N=24)	20	4	83
Total (N=26)	22	4	85

* CNUH : Chungnam national university hospital from 1990 to 1991.

Table 2. Ga-67-Citrate Scan in Patients with Lung Cancer in CNUH

Cell type	Ga-67 Scan		Detection rate (%)
	Positive	Negative	
Squamous cell ca (N=13)	10	3	77
Small cell ca (N=12)	11	1	91
Adenocarcinoma (N=4)	3	1	67
Large cell ca (N=2)	2	0	100
Total (N=31)	26	5	84

계속 남아있기 때문에 주사후 3, 4, 5, 6일 또는 10일까지도 연속적으로 촬영하여 복부 방사능의 위치변동을 비교하여 복부의 실제 병소와 장관의 방사능을 구별하기도 한다. 그러나 장관자체의 병변인 경우에는 같이 움직이기 때문에 구별이 어려운 경우가 있다. 이러한 경우 SPECT가 특히 도움이 된다고 한다. 철이온과 Ga-67은 서로 상경적으로 transferrin과 결합하며 Ga-67 주사후 12-24시간후 철분을 투여하면 종양에 섭취된 방사능과 혈중 배경방사능의 비가 상승하지만 종양진단에 대한 예민도는 이러한 방법으로 증가시킬 수 없다고 한다.

3. Ga-67 스캔상 정상 방사능분포

스캔상 정상적으로 간, 비장 및 뼈에 Ga-67이 섭취되어 보이게 되며 이외에도 여성의 유방, 타액선, 누선, 비장의 점막 및 외부 생식기에 다양한 정도로 Ga-67이 침착되기도 한다. 여성 유방의 Ga-67 섭취는 초경, 주기적인 에스트로젠 및 프로게스테론 제제의 투여, 수유 및 임신, 양성형 유방(gynecomastia)에서 더욱 증가되며^{24,25} 골수아세포종(myeloblastoma)은 유방이 흔하게 침범되는 부위이므로 정상 섭취소견과의 감별에 유의

하여야 한다. 또한 reserpine, tofranil, metoclopramide, chlorpromazine 투여중에도 유방내 섭취소견이 증가되기도 한다¹⁷. 타액선의 경우 방사선 치료나 항암화학요법후 Ga-67 흡수율이 증가될 수 있기 때문에 종양의 재발과도 감별 하여야 한다²⁰. 소아에서는 흉선부위에도 약간의 Ga-67이 흡수되어 종격동 부위에 정상적으로 방사능 섭취소견이 보이기도 하며 특히 항암화학요법후 흉선이 재생되면서 더욱 방사능 섭취가 증가되어 나타나기도 한다¹⁷. 때로는 성인에서도 폐실질의 병변이 없이도 폐문부위에 약하게 방사능 섭취견을 보이는 경우가 있다. Busulfan, methyltrexate, vincristine 등의 약제사용시 폐조직에 대한 독작용에 의하여 폐실질내에 Ga-67이 섭취되기도 한다^{20,21,26}.

정상적으로는 48시간 이후에는 신장의 방사능 섭취소견이 나타나지 않아야 하며 신장의 원발성 질환으로 급성 간질성신염, 신증후군, 급성 세뇨관괴사, 루푸스 신염 및 아밀로이드 신병증에서 비정상적으로 증가된 신장내 섭취소견이 보인다^{22,23}. 또한 이식신의 급성 거부반응시에도 증가된 소견을 관찰할 수 있다고 한다. 그러나 신장의 원발질환이 없이 심한 간기능장애나 대량수혈후

Table 3. Ga-67—Citrate Scan in Patients with Tumors of Digestive System in CNUH

Cancer	Ga-67 Scan		Detection Rate (%)
	Positive	Negative	
Esophageal ca, metastatic (N=2)	1	1	50
Stomach ca (N=4)	0	4	0
Colon ca (N=2)	0	2	0
Rectal ca (N=2)	0	2	0
Pancreas ca (N=1)	0	1	0
CBD cancer (N=1)	0	1	0
Hepatoma (N=3)	1	2	33
Total (N=15)	2	13	13

Table 4. Ga-67—Citrate Scan in Patients with Head & Neck Cancer in CNUH

Cancer	Ga-67 Scan		Detection rate (%)
	Positive	Negative	
Tongue cancer (N=5)	3	2	60
Larynx cancer (N=6)	4	2	67
Total (N=11)	7	4	64

혈중 transferrin이 감소된 상태나 혈청 철분이 과도하게 증가된 경우에는 유리 Ga-67이 많아져 신장으로 배설해야 할 Ga-67이 증가되어 48시간 이후에도 신장에 선명한 Ga-67 섭취조건이 나타날 수 있다. Cisplatin, cyclophosphamide, vincristine, vinblastin 등의 약제 투여중에도 Ga-67 체내분포도의 변화로 신장에 증가된 Ga-67 섭취조건을 보일 수 있다. 골조직중 Ga-67 스캔상 정상적으로 Ga-67 섭취가 증가되어 보이는 부위는 견관절, 고관절, 슬관절의 골단부위이며 백혈병 환자에서 하지 및 슬관절부위에 섭취가 증가되어 정상조건과 혼동되는 경우가 있다. 또한 백혈병 이외에도 만성 빈혈, 골수에서 적혈구 생성율이 증가된 상황에서 골의 Ga-67 섭취가 증가될 수 있으며, 골수에 림프종, 유방암, 전립선암이 전이된 경우도 증가되어 나타날 수 있다. 드물지만 부갑상선 항진증이나 신성 골이영양증에서도 Ga-67 섭취가 증가되어 나타날 수 있다. 소아에서는 두개골의 기저부위나 골단(epiphysis)부위에 정상적으로도 Ga-67 섭취가 증가되어 나타날 수 있으며 골수 검사후 일시적으로 검사부위에 섭취가 증가되어 보일 수 있다. 수술절개부위 및 수술조직에 수술후 수주까지는 방사능 섭취조건을 보이는 경우가 있으며 이때에는 이부위의 화농성 합병증과도 감별하여야 한다²⁷⁾. 또한 피부나 연조직부위에 염증이거나 근육주사후 Ga-67이 섭취되어 나타나기도 한다.

4. 림프종

호지킨(Hodgkin) 림프종, 조직구 림프종 및 버키프(Burkitt) 림프종에서 특히 유용하다고 하며 Turner 등²⁸⁾은 림프종에서 특히 종격동 침범부위를 확인하는 방법으로 우수하다고 하였다. 그러나 체표면의 림프절에 침범여부를 확인하는 방법으로는 어느정도 신빙성이 있으나 복부의 림프절 침범부위를 정확히 확인하기는 어렵다고 보고 하였다²⁹⁾. 최근들어 점차 10 mCi의 Ga-67를 사용하는 경향이 많아지며 이 경우 SPECT를 이용하면 예민도를 더욱 상승시켜 비호지킨 림프종에서도 매우 정확하게 이용할 수 있다고 한다³⁰⁾. 보고자에 따라서는 이러한 방법을 이용할 때 활동적으로 증식하는 림프종의 경우에 96%까지도 정확도를 보인다고 한다^{29,32,33)}. 특히 호지킨 림프종의 경우에는 예민도 97%, 특이도가 100%이며 비호지킨 림프종³¹⁾의 경우 예민도 92%, 특이도 100%라고 주장한 보고자도 있다.

Ga-67의 림프종에 대한 친화정도를 결정하는 요소로는 첫째는 병리조직학적인 요소로 가장 중요하다. 호지킨 림프종이나 버키프 림프종이 가장 우수하며 미만성 조직구 림프종에서도 유용하게 이용될 수 있으나 다른 세포형의 림프종에서는 진단율이 높지 않다고 한다. 둘째, 종양종괴의 크기가 또한 중요하며, 복부 병소의 경우 직경이 2 cm 이하이면 단순 평면촬영 영상에서는 보이기 어려우며 2~5 cm이 되어야 비교적 잘 보일 수 있다. 그러나 크기가 5 cm 이상인 경우에도 종양부위의 피사가 심하면 오히려 Ga-67 섭취가 감소되어 보이는 경우가 있다고 한다. 셋째, 종양의 해부학적 위치에 따라서 영향을 받게 되는데 간이나 비장부위에 병변이 있는 경우, 이러한 장기들은 정상적으로도 Ga-67이 섭취되는 장소이기 때문에 서로 영상이 겹쳐져서 알아보기 어려운 경우가 있다^{31~32)}.

방사선치료나 항암화학요법 치료전, 후 Ga-67 스캔을 추적검사로 이용할 경우 매우 유용하게 치료효과를 판정할 수 있으며 이때 방사선치료나 항암화학요법후에 Ga-67 체내 분포도가 달라질 수 있기 때문에 판독에 주의하여야 한다. 복부 전산화단층촬영이나 핵자기공명영상의 경우 해부학적인 영상만을 제공하기 때문에 종양조직이 치료후 섬유화되어 종양세포가 사라진후에도 크기가 줄어들지 않을 때에는 계속 종양이 있는 것으로 오인할 수 있지만 이 경우 Ga-67 스캔은 양성의 섬유화된 병변에는 섭취되지 않기 때문에 특히 도움이 된다고 한다. Larson 등은 최근 30 명의 호지킨 림프종 환자에서 치료후 종양재발에 대한 추적검사로 Ga-67 SPECT와 X-선 컴퓨터 단층촬영의 정확도를 비교한 연구에서 Ga-67 SPECT의 정확도는 93%이었던 반면에 컴퓨터 단층촬영은 27%에 불과하여 Ga-67 SPECT의 우수성을 입증하였다. 그러나 골수조직에 미만성으로 림프종이 침윤되어 있거나 간이나 비장부위에 병변이 있는 경우에 알아내기 힘든 경우가 있어 주의가 요구된다.

5. 악성흑색종

종양종괴의 크기가 1 cm 이상인 대부분 원발종양 및 원격전이된 악성흑색종은 Ga-67 스캔상 충분한 섭취조건을 보이지만 과거 3 mCi로 스캔을 시행할 경우는 성적이 그리 좋지는 않았다. Milder 등³³⁾은 병리조직검사로 확인된 모든 악성흑색종에서 Ga-67 스캔상 54%에서 양성조건을 보인다고 보고했으며 Peter 등³⁵⁾은 종양종괴의

크기가 2 cm 이상일때 79%의 발결율을 나타낸다고 하였다. 또한 악성 흑색종에서 Ga-67 스캔상 위양성인 경우는 매우 드물며, 종양직경 2 cm 미만인 경우에 위음성율이 45%이었다고 보고했다. 따라서 Ga-67 스캔은 악성 흑색종에서 임상적으로 원격 전이부위를 찾는 데 유용하며 스캔상 의심되는 부위에 Ga-67 섭취소견이 보이면 강력하게 종양 전이를 의심할 수 있다. 그러나 스캔상 Ga-67 섭취가 없는 경우 반드시 종양 전이를 배제할 수는 없다. Kirkwood 등³⁴⁾은 Ga-67 10 mCi와 SPECT 카메라를 이용할 경우 예민도 82%, 특이도 99%로 정확도를 향상시킬 수 있다고 주장하였다

6. 간 암

대부분 원발성 간암은 Ga-67을 섭취하지만^{36~38)} 섭취 정도가 매우 다양하게 나타나 Cornelius³⁸⁾와 Atterburg 등은 전체 간암에서 63%는 병변이 없는 부위의 간조직보다 병소 부위가 진하게 섭취되며, 25%는 같은 정도로, 12%는 오히려 적게 섭취된다고 하였다. 병리조직학적으로 증명된 원발성 간암에서 Ga-67 스캔상 양성율은 70~90%로 보고되었으며 전이성 간암의 경우 45%로 보고되고 있다. 간조직에서 농양이나 다른 장기에서 전이된 종양부위에도 Ga-67이 섭취되기 때문에 원발성 간암에 특이적인 것은 아니지만 간경화증등에서 재생되는 간결절에 의한 가성 종양종괴와 간종양의 감별에 특히 유용하다. 우리나라에서와 같이 만성 B형 간염과 간경화증이 호발하는 지역에서는 간경화증환자에서 Ga-67 섭취증가 부위가 발견되면 원발성 간암을 의심할 수 있다.

7. 폐 암

원발성 폐암의 경우 Ga-67 스캔의 예민도는 85~90% 정도이며 섭취정도는 종양의 조직학적 유형과 크기에 따라 다양하다. 보통은 2 cm 이상의 크기가 되어야 진단할 수 있다^{39,40)}. 그러나 현재 원발종양부위를 진단하는데에는 컴퓨터 단층촬영이나 핵자기공명영상보다 예민도 및 특이도가 낮지만 폐암에서 종격동 및 폐문부위의 침범 유무에 따라서 환자의 예후와 치료방법이 달라지게 되는데 이러한 경우 매우 유용하게 이용될 수 있다고 한다. 폐암환자에서 양측 폐문부위의 종격동에 종양침윤이 없는 경우 5년 생존율은 50% 정도이나, 이부위가 침범된 경우 5년 생존율이 10% 이하이며 보통은 절제수술을 시

행하지 않는다. 이러한 종격동부위의 종양침범유무를 확인하기 위하여 종격동 내시경술을 시행하게 되는데 이러한 시술자체가 일종의 수술이기 때문에 Alazraki 등⁴²⁾은 종격동 내시경술을 위한 선별검사로 Ga-67 스캔이 매우 유용하다고 하였다. 특히 폐의 원발 종양부위에 Ga-67이 잘 섭취되는 환자에서 종격동부위에 Ga-67 섭취소견이 없는 경우 종격동 내시경술을 시행할 필요가 없으며, Ga-67 섭취가 있는 임파절이 발견되면 종격동 내시경술 시행시에 조직검사를 위한 지표로 이용할 수 있다고 한다. 그러나 최근 DeMeester 등⁴³⁾은 위양성율

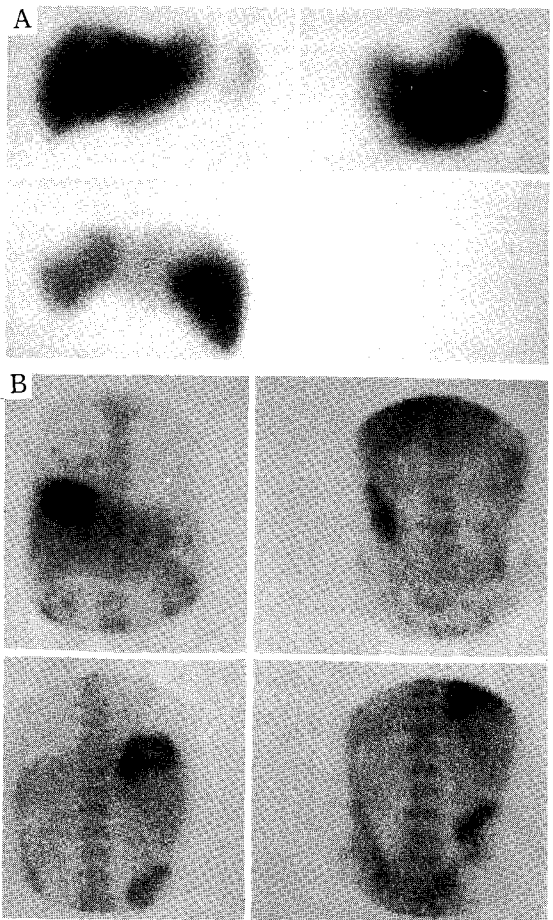


Fig. 1. Comparison of ^{99m}Tc-colloid liver scan and ⁶⁷Ga-citrate scan in same patient with primary hepatocellular carcinoma in right hepatic lobe (A) and abnormally increased ⁶⁷Ga uptake is disclosed in same area (B)

A. ^{99m}Tc-sulfur colloid liver scan

B. ⁶⁷Ga-citrate scan

이 30% 이상으로 부정확하다고 보고했으며 다른 전향적 조사에 의하면 예민도는 23%에 불과하며 특이도가 82%로 전체 정확도가 63% 밖에 되지 않는다고 하였다. 이는 아마도 현미경적인 미세한 전이의 경우 Ga-67 스캔으로의 발견이 어려웠고 특이도가 낮았던 경우도 종양과 합병된 염증성 병변에 의하여 림프절에 Ga-67이 섭취되었기 때문으로 풀이된다. 따라서 최근에는 폐암의 수술전 질병병기 분류검사방법이나, 다른 장기의 원격 전이의 일상적인 진단검사방법으로는 이용되지 않는 실정이다. 늑막의 악성 종괴⁴⁴⁾의 경우 질환의 분포 정도와 원격전이 부위의 진단에 Ga-67이 도움이 되는 경우가 있는데 특히 양성의 단순한 늑막비후 부위와 악성 종괴 감별 진단에 유용하다.

8. 두경부암

두경부암에서 Ga-67 스캔시 종양의 크기가 2 cm 이상인 경우 Kashima 등⁴⁵⁾은 예민도 82%로 보고하였으며 Teates 등⁴⁶⁾은 종양의 크기에 관계없이 전체 예민도가 56%로 다른 컴퓨터단층촬영이나 핵자기공명영상에 못미친다고 주장했다. 그러나 두경부암은 원발성 종양이나 전이성 종양인 경우에 모두 수술이나 방사선치료 후 추적검사로 유용하다는 주장도 있다. 특히 수술 후 해부학적인 위치변화로 다른 방사선과적 검사로 판단하기 어려운 경우에도 종양재발의 진단에 유용하게 이용할 수 있다고 한다. Higashi 등⁴⁷⁾은 만장부비동염과 부비동의 악성 종양의 감별진단에 Ga-67 스캔이 유용하다고 보고하였지만 급성의 매우 심한 화농성 부비동염의 경우에도 Ga-67이 진하게 섭취될 수 있기 때문에 주의를 요한다. 또한 방사선치료 후 이하선의 Ga-67 섭취가 증가되는 경우 종양의 침윤보다는 방사선에 의한 이하선염 때문인 경우가 많다.

9. 복부 및 골반부위의 종양

Ga-67 스캔상 복부 및 골반강내의 원발성 또는 전이성 종양의 진단율은 매우 다양하며 특히 고환암(testicular carcinoma)의 경우 골반 및 복강내 연관된 림프절의 전이유무 진단에 유용하다고 한다. Pinskey 등⁴⁸⁾은 수술 후 복부 및 골반강내 림프절에 전이가 증명된 환자 36명에서 Ga-67 스캔이 92%의 정확도를 보였다고 보고했으며 Patterson 등⁴⁸⁾은 15명의 파종성 정상피암(seminoma) 환자중 13 명에서 Ga-67 스캔을 이용하여

종양을 발견할 수 있었다고 보고하였다. 일반적으로 모든 정상피암에서 Ga-67은 높은 발견율을 보이지만 기형종(teratoma)의 15%에서도 Ga-67 섭취조건을 보임으로 판독에 주의하여야 한다. 고환암으로부터의 전이병소 진단에 대한 Ga-67 스캔의 예민도는 조직학적인 세포형태에 따라서 매우 다양하여 전이성 태생암종(embryonal cell carcinoma)의 경우 74%, 전이성 정상피암 57%, 그리고 기형종 25%로 보고되고 있다⁵⁰⁾. 대부분 부인과 영역의 종양진단⁵¹⁾에서 Ga-67 스캔은 예민도가 낮다고 알려져 있어 자주 이용되는 검사방법은 아니지만 일본에서 보고된 바에 따르면 컴퓨터단층촬영이나 핵자기공명영상에 Ga-67 스캔을 첨가하면 진단율을 더욱 증가시킬 수 있다고 한다. 현재 위장관계의 악성선암은 Ga-67의 섭취율이 낮기 때문에 거의 이용되지 않고 있다. 위암의 경우 예민도가 47%, 대장암의 경우 25%, 췌장암의 경우 16%에 불과하다. 또한 장관내 종양의 경우 종양부위에 Ga-67이 충분히 섭취된다 하더라도 장관 부위에 Ga-67이 정상적으로도 섭취되는 경우가 많기 때문에 진단하기 어렵다⁵²⁾.

10. 육종(Sarcoma)

Bekerman과 Kaufman 등⁵³⁾은 Ga-67 스캔이 연조직에 생긴 원발성 육종과 전이부위 진단에 유용하며 특히 육종주위의 골조조직이나 신경혈관계의 침윤시 침범범위를 결정하는데 중요한 역할을 한다고 하였다. 이러한 육종은 수술후에도 재발을 진단하는 추적검사로 유용하다고 한다⁵⁴⁾. Frankel 등⁵⁴⁾은 유잉(Ewing) 육종 진단에는 전신골스캔이 Ga-67 스캔보다 유용하다고 하였으나 Bitrand 등⁵⁵⁾은 악성 신경초종(Schwannoma), 횡문근육종(Rhabdomyosarcoma)과 유잉육종(Ewing's sarcoma)에서 종양의 범위파악에 Ga-67이 매우 정확하다고 하였다. 최근 Larson 등은 골육종에서(대부분 전이성 종양) Ga-67 스캔은 94%의 진단율을 보였다고 보고했으며 과거에 매우 진단율이 낮다고 알려져 있던 복부의 육종에서도 88%에서 다른 방사선과적 검사와 일치하는 병소를 Ga-67 주사후 5-10일까지 지연 영상을 촬영하여 진단할 수 있었다고 하였다.

11. 백혈병(Leukemia)

Ga-67은 과립구에 많은 섭취를 보이는데 이는 아마도 과립구내에 Ga-67과 결합하는 lactoferrin이 많이 존하

기 때문으로 생각된다. Ga-67은 만성 림프구성 백혈병에서 침범된 림프절에 유의한 섭취조건을 나타내지 않지만 Milder 등⁵⁶⁾은 약 80%의 급성 백혈병 환자에서 증가된 골수섭취조건을 관찰했다. 그러나 골수구성 및 림프구성 백혈병에서 Ga-67 스캔은 질병 자체의 침범부위 진단⁵⁷⁾ 보다는 특히 합병된 염증성 병변의 진단에 유용할 것으로 생각된다.

Tl-201 스캔

Tl-201은 심근혈류 평가에 사용되는 방사성 동위원소로, 악성종양에도 섭취되는 성질이 있어 기관지암, 간세포암, 갑상선암, 식도암, 호지킨 림프종, 유방암, 골육종 및 뇌암 등에서 분화의 정도 및 치료효과의 판정 등에 이용되고 있다^{5,6,58,59,65,66)}. Tl-201의 수화이온은 생물학적으로 포타시움과 비슷한 기전으로 세포막을 통과한다. 체내에서 탈륨의 분포는 국소적인 혈류와 세포막 ATPase 펌프의 활동성과 관련되어 정상 심장, 신장, 갑상선, 결장, 고환에 많이 섭취된다. 종양조직에서는 혈류량, 종양의 크기, 종양세포의 생존성에 따라 Tl-201의 섭취정도가 변하게 된다고 한다.

Atkins 등⁶⁰⁾은 혈뇌장벽(blood brain barrier, BBB) 때문에 정상 뇌조직에는 Tl-201의 섭취가 일어나지 않는데 뇌암과 같이 병소가 있는 경우에는 혈-뇌장벽이 파괴되어, 이를 통과하여 섭취된다고 생각하였으나 최근 Black 등⁶¹⁾의 보고에 의하면 방사선조사나 뇌출혈후 혈뇌장벽이 파괴된 경우에 Tl-201이 병소부위에 섭취되지 않는다고 보고하여 혈뇌장벽이 파괴의 기전 하나만으로는 암조직에 Tl-201의 섭취를 설명하기 어렵다고 하였다. Elligsen⁶²⁾과 Dasalov 등⁶³⁾은 ATP 세포막 펌프의 작용에 의하여 포타시움 유사체인 Tl-201이 섭취되기 때문에 세포 성장율과 밀접한 관계가 있다고 주장하였다. 일반적으로 Tl-201이 뇌종양에 섭취되는 기전으로는 첫째 종양의 혈류, 둘째 종양조직의 생존력과 세포성장속도, 셋째 혈뇌장벽의 투과성 등 3가지 요소가 복합적으로 작용할 것으로 생각된다. 따라서 뇌암의 치료후 암세포가 파괴되면, 세포막 펌프도 파괴되므로 기능이 없어져 Tl-201 섭취가 없으나, 치료후에도 생존하여 있는 암세포에서는 세포막이 온전하므로 Tl-201의 섭취가 있어 암조직의 생존여부를 알 수 있다. 기존의 ^{99m}Tc-glucoheptonate, ^{99m}Tc-DTPA, ^{99m}

Tc-Pertechnetate은 혈뇌장벽과 기전에 의하여 섭취되기 때문에 이를 판단하기 어렵다. 특히 Kim 등⁵⁹⁾은 신경교종(glioma)에서 병리학적 등급에 따라 Tl-201의 섭취정도가 달라서 등급이 높을수록 종양/정상조직의 섭취비율이 높지만 등급이 낮을수록 섭취비율이 낮다고 하였다. 또한 뇌에서 Tl-201 스캔은 낮은 혈액배경 방사능 때문에 뇌병소가 잘 그려져 두개 기저부와 큰 정맥동같은 정상구조와 쉽게 구별되는 이점이 있다. 그러나 뇌에서 Tl-201의 섭취⁶⁸⁾는 악성신경교종 이외에도 림프종, 골원성육종(osteogenic sarcoma), 폐소세포암(small cell carcinoma) 등의 전이암, 수막종(meningioma)등에서도 다양한 정도의 섭취율을 보여 Tl-201 섭취가 종양세포의 기원을 나타내는 것은 아니라고 한다.

기관지암에서 Tl-201 스캔은, 종양의 분화도와 폐문과 종격동의 림프절 침습을 조사하는데 유용하다. 폐암의 조직학적 종류와 분화도에 따라 Tl-201의 친화성이 다른데 편평세포암에서의 Ga-67의 섭취가 많고, 선암에서의 Tl-201의 섭취가 많다. 이것은 암세포와 무기질대사에 관계되는 생화학적 성질의 차이 때문이라고 생각되며, 암세포의 이질성 때문에 조직학적으로 같은 부류의 환자에서도 Tl-201과 Ga-67의 섭취가 다르기도 하다. Tl-201은 종격동이나 쇄골에 섭취되지 않아 흉골주위, 대동맥주위, 흉골 후방부위의 전이된 림프절을 발견할 수 있다⁶⁷⁾. 그러나 폐암에서 위음성으로 나올 수 있고 활동성 결핵에서도 섭취를 보이며, 심근에서 강한 섭취를 보여 심장주위의 종양진단에 어려움이 있다.

원발성 갑상선암⁶⁵⁾에서 Tl-201 스캔은 90~100%에서 종양부위에 섭취조건을 보인다고 알려져 있다. 그러나 종양의 크기가 작거나 심부에 종괴가 위치한 경우 평면영상에서는 보이지 않는 경우가 있어 특히 SPECT 영상이 중요하다^{59,61,70)}. I-131 스캔은 약 4~6주 정도의 갑상선 호르몬 제제의 투약을 중지하여야 하며 이 기간동안 TSH의 상승으로 종양의 활성도를 증가시킬 위험성이 있다. 그러나 Tl-201 스캔은 혈청 TSH가 상승하도록 하는 전처치가 필요없다. 또한 I-131은 섭취되지 않는 경우에도 Tl-201이 섭취되는 경우가 있으며, 반대의 경우도 있다. 특히 ^{99m}Tc-pertechnetate나 I-131이 섭취되지 않는 미분화 갑상선암이나 수질성 갑상선암에서 섭취조건을 보여 I-131 스캔과 Tl-201 전신스캔을 함께 시행하여 진단율을 높일 수 있다. 주사후 초기영상 및 지

연영상에서 양성조직보다 악성조직에서 섭취와 정체를 이 높은 경향을 보여 섭취한 Tl-201이 제거되지 않고 암세포내에 축적되기 때문에 Tonami는 이러한 초기영상과 지연영상을 비교하여 갑상선의 양성종양과 악성종양을 감별할 수 있다고 주장하였다. 골육종⁶⁹⁾에서도 Tl-201은 정상적으로 재생되는 골조직에는 섭취되지 않기 때문에 Tl-201이 섭취된다면 종양의 재발을 의미하기에 항암화학요법후에 치료효과의 판정에 Tc-^{99m}MDP 골스캔이나 Ga-67 스캔보다 유용하다고 한다. 최근 X-선 검사상 정상이었던 조기 잠재성 폐암의 진단, 중증 근무력증 환자에서 흉선종이나 흉선과형성종의 진단, 유방암, 취장암, 대장암 및 기타 연조직 육종의 진단에 Tl-201 SPECT를 이용한 연구가 시도되고 있다.

최근에는 심장 스캔에 쓰이는 Tc-^{99m} sestamibi를 사용하여 악성종양을 영상화 하려는 연구가 진행되고 있으며 폐종양, 갑상선암, 부갑상선 선종, 뇌암 및 골육종, 갑상선의 림프종에서 충분한 섭취 조건을 관찰한 여러 보고들⁷¹⁻⁷³⁾이 있다. 이는 Tl-201 보다 물리학적 성질이 우수하여 좀더 선명한 영상을 얻을 수 있고 SPECT 검사가 더 용이하지만 지연영상의 정체를 측정할 수 없는 단점이 있다.

REFERENCES

- 1) Edwards CL, Hwys RL: *Tumor scanning with gallium citrate*. *J Nucl Med* 10:103-105, 1969
- 2) Freeman LM, Blaufox MD: *Gallium-67 citrate*. *Semin Nucl Med* 3:181-270, 1978
- 3) Hoffer PB: *Status of gallium-67 in tumor detection*. *J Nucl Med* 21:393-389, 1980
- 4) Bekerman C, Hoffer PB, Bitran JD: *The role of gallium-67 in the clinical evaluation of cancer*. *Semin Nucl Med* 14:296-323, 1984
- 5) Krasnow AZ, Collier BD, Isitman AT, Hellman RS, Peck DC: *The clinical significance of unusual sites of thallium-201 uptake*. *Semin Nucl Med* 18:350-358, 1988
- 6) Hauty M, Swartz K, McClung M: *Technetium-thallium scintiscanning for localization of parathyroid adenomas and hyperplasia*. *Am J Surg* 153:479-486, 1987
- 7) Kostakoglu L, Yeh SDJ, Dortlock C, Heelan R, Yao TJ, Niedzwiecki D, Larson SM: *Validation of gallium-67-citrate single photon emission computed tomography in biopsy confirmed residual hodgkin's disease in the mediastinum*. *J Nucl Med* 33:345-350, 1992
- 8) Hoffer PB: *Gallium: Mechanisms*. *J Nucl Med* 21:282-285, 1980
- 9) Larson SM, Allen DR, Rasey JS, Grunbaum Z: *Kinetics of binding of carrier-free Ga-67 to human transferrin*. *J Nucl Med* 19:1245-1249, 1978
- 10) Larson SM, Allen DR, Rasey JS, Grunbaum Z: *Kinetics of binding of carrier-free Ga-67 and iron-59 via a transferrin receptor*. *J Natl Cancer Inst* 64:41, 1980
- 11) Brown DH: *Mechanism of gallium binding in tumors. Isolation and characterization of gallium binding-granules (CBG) in soft tissue tumors*. *Proc Am Assoc Cancer Res* 13:37, 1972
- 12) Berry JP, Escaig F, Poupon MF, Galle P: *Localization of gallium in tumor cells. Electron microscopy, electron probe microanalysis and analytical ion microscopy*. *Int J Nucl Med Biol* 10:109, 1983
- 13) Hoffer PB, Miller-Catchpole R, Turner D: *Demonstration of lactoferrin in tumor tissue from two patients with positive gallium scans*. *J Nucl Med* 20:424-427, 1979
- 14) Higash T, Watanabe Y, Yamaguchi M: *The relationships between the Ga-67 uptake and nuclear DNA feulgen content in thyroid tumors*. *J Nucl Med* 23:988, 1992
- 15) Anderson KC, Leonard RC, Canellos GP: *High dose gallium imaging in lymphoma*. *Am J Med* 75:327-331, 1983
- 16) Henkin RE, Polcyn RE, Quinn JL: *Scanning treated Hodgkin's disease with ⁶⁷Ga citrate*. *Radiology* 110:151-154, 1974
- 17) Chandramouly BS, Tin S, Castronuovo JJ: *Uptake of gallium in the breasts*. *Semin Nucl Med* 14:50, 1984
- 18) Novetsky GJ, Turner DA, Ali A, Raynor WJ Jr, Fordham FW: *Cleamsing the colon in gallium-67 scintigraphy: A prospective comparison of the regimens*. *A J R* 137:979-981, 1981
- 19) Donahue DM, Leonard JC, Basmadjian GP, Nitschke RM, Hinkle GH, Ice RD, Wilson DA, Tunell WP: *Thymic gallium-67 localization in pediatric patients on chemotherapy*. *J Nucl Med* 22:1043-1048, 1981
- 20) Bekerman C, Pavel DG, Bitran J, Ryo UY, Pinsky S: *The effects of inadvertant administration of antineo-*

- plastic agents prior to Ga-67 injection: Concise communication. J Nucl Med 25:430-435, 1984*
- 21) Crook MJ, Kaplan PD, Adatepe MH: *Gallium-67 scanning in nitrofrantoin-induced pulmonary reaction. J Nucl Med 23:690-692, 1982*
 - 22) Lin DS, Sanders JA, Patel BR: *Delayed renal localization of Ga-67: Concise communication. J Nucl Med 24:894-897, 1983*
 - 23) Linton AL, Richmond JM, Clark WF, Lindsay RM, Driedger AA, Lamki LM: *Gallium-67 scintigraphy in the diagnosis of acute renal disease. Clin Nephrology 24:84-87, 1985*
 - 24) Larson SM, Schall GL: *Gallium-67 concentration in human breast milk. JAMA 218:257, 1971*
 - 25) Ajamani SK, Pircher FJ: *Ga-67 citrate in gynecomastia. J Nucl Med 19:560, 1978*
 - 26) Sostman HD, Putnam CE, Gamsu G: *Diagnosis of chemotherapy lung. AJR 136:33-40, 1981*
 - 27) Tsan M, Scheffel U: *Gallium-67 accumulation in inflammatory lesions. J Nucl Med 20:173, 1979*
 - 28) Turner DA, Fordham EW, Ali A, Slayton RE: *Gallium-67 imaging in the management of Hodgkin's disease and other malignant lymphomas. Semin Nucl Med 8:205-214, 1978*
 - 29) Hauser MF, Alderson PO: *Gallium-67 imaging in abdominal disease. Semin Nucl Med 8:251-270, 1978*
 - 30) Tumei SS, Rosenthal DS, Kaplan WD, English RJ, Holman BL: *Lymphoma: Evaluation with Ga-67 SPECT. Radiology 164:111-114, 1987*
 - 31) Richman SD, Appelbaum F, Levenson SM: *Ga-67 radionuclide imaging in Burkitt's lymphoma. Radiology 117:639, 1975*
 - 32) Johnston G, Go M, Benua R: *Gallium-67 citrate imaging in Hodgkin's disease: Final report of cooperative group. J Nucl Med 18:692, 1977*
 - 33) Milder MS, Frankel RS, Bulkley CB: *Gallium-67 scintigraphy in malignant melanoma. Cancer 32: 1350-1356, 1973*
 - 34) Kirkwood JM, Meyers JE, Vlock DR: *Tomographic Gallium-67 citrate scanning useful new surveillance for metastatic melanoma. Ann Surg 198:102, 1983*
 - 35) Peter H, Brase A, Meyer B: *The diagnostic value of Gallium-67 scintigraphy and malignant melanoma. Langenbecks Arch Chir 338:181, 1975*
 - 36) Negasue N: *Gallium scanning in the diagnosis of hepatocellular carcinoma: A clinicopathological study of 45 patients. Clin Radiol 34:139-141, 1980*
 - 37) Waxman AD, Richmond R, Juttner H, Siemsen JK, Hefflinger MJ, Fink E: *Correlation of contrast angiography and histologic pattern with gallium uptake in primary liver cell carcinoma: Noncorrelation of alpha fetoprotein. J Nucl Med 21:324-327, 1980*
 - 38) Cornelius EA, Atterbury CE: *Problems in imaging diagnosis of hepatoma. Clin Nucl Med 9:30-38, 1984*
 - 39) Waxman AD, Julien P, Komiako MB, Brachman MB, Tanasescu DE, Wolfstein R, Berman DS: *Gallium uptake in hilar and mediastinal structure in patients with pulmonary tumors: The significance of localization and cell type on sensitivity and specificity. J Nucl Med 20:P645(Abst), 1979*
 - 40) Kinoshita F, Ushio T, Maekawa A: *Scintiscanning of pulmonary disease with gallium-67 citrate. J Nucl Med 15:225, 1974*
 - 41) McKenna RJ, Haynie TP, Libshitz HI, Mountain CF, McMurtrey MJ: *Critical evaluation of the gallium-67 scan for surgical patients with lung cancer. Chest 87:428-431, 1985*
 - 42) Alazraki NP, Ramsdell JW, Taylor A, Friedman PJ, Peters RM, Tisi GM: *Reliability of gallium scan, chest radiography compared to mediastinoscopy for evaluation of mediastinal spread in lung cancer. Am Rev Respir Dis 117:415-420, 1978*
 - 43) DeMeester TR, Golumb HM, Kirchner P, Rezi-Zadeh K, Bitran JD, Streeter DL, Hoffman PC, Cooper M: *The role of gallium-67 scanning in the clinical staging and preoperative evaluation of patients with carcinoma of the lung. Ann Thorac Surg 18:451-464, 1979*
 - 44) Wolk RB: *Gallium-67 scanning in the evaluation of mesothelioma. J Nucl Med 19:808-809, 1978*
 - 45) Kashima H, McKusick K, Malmed L, Wagner HN: *Gallium-67 scanning in patients with head and neck cancer. Laryngoscope 84:1078-1089, 1974*
 - 46) Teates CD, Preston DF, Boyd CM: *Gallium-67 citrate imaging in head and neck tumors: Report of the cooperative group. J Nucl Med 21:622-627, 1980*
 - 47) Higash T, Auyama W, Mori Y, Everhart FR: *Gallium-67 scanning in the differentiation of maxillary sinus carcinoma from chronic maxillary sinusitis. Radiology 123:117-122, 1977*
 - 48) Patterson AH, Peckham MJ, McCready VR: *Value of gallium scanning in seminoma of the testis. Br*

- Med J* 1:1118-1121, 1976
- 49) Pinsky SM, Bailey TB, Blom J, Grove RB, Borski A, Johnson MC: ^{67}Ga citrate in the staging of testicular malignancies. *J Nucl Med* 14:439, 1973
- 50) Sauerbrunn B, Andrews G, Hubner K: Ga-67 citrate imaging in tumors of the genitourinary tract: Report of the cooperative study. *J Nucl Med* 470-475, 1978
- 51) Symmonds RE, Tauke WN: Gallium-67 scintigraphy of gynecologic tumors. *Am J Obstet Gynecol* 114:356-369, 1972
- 52) Langhammer H, Glaubitt G, Grebe SF, Hampre JF, Haubold U, Hor G, Kaul A, Koeppel P, Koppenhagen J, Roedler HD, van der Schoot JB: ^{67}Ga for tumor scanning. *J Nucl Med* 13:25-30, 1972
- 53) Kaufman J, Cedarmark B, Parthasarathy K: The value of ^{67}Ga scintigraphy in soft tissue sarcoma and chondrosarcoma. *Radiology* 123:131, 1977
- 54) Frankel R, Jones A, Cohen J: Clinical correlations of ^{67}Ga in skeletal whole body radionuclide studies with radiography in Ewing's sarcoma. *Radiology* 110:597, 1974
- 55) Bitrand J, Bekerman C, Golomb H: Scintigraphic evaluation of sarcoma in children and adults by Ga-67 citrate. *Cancer* 42:1760, 1978
- 56) Milder M, Glick J, Henderson E: ^{67}Ga scintigraphy in acute leukemia. *Cancer* 32:803, 1973
- 57) Arseneau J, Ammodt R, Johnston G: Evidence of granulocytic incorporation of gallium-67 in chronic granulocytic leukemia. *J Lab Clin Med* 83:496, 1974
- 58) Southee AE, Kaplan WD, Jochelson MS, Gonin R, Dwyer JP, Antman KH, Elias AD: Gallium imaging in metastatic and recurrent soft tissue sarcoma. *J Nucl Med* 33:1594-1599, 1992
- 59) Kim RT, Black KL, Marciano D, Mazziota JC, Guze BH, Graffon S, Hawkins RA, Becker DP: Thallium-201 SPECT imaging in brain tumors: Methods and results. *N Nucl Med* 31:965-969, 1990
- 60) Atkins HL, Budinger TF, Labowitz E: Thallium-201 for medical use, part 3. human distribution & physical imaging properties. *J Nucl Med* 18:133-140, 1977
- 61) Black KL, Hawkins RA, Kim KT: Thallium-201 (SPECT): A quantitative technique to distinguish low grade from malignant brain tumors. *J Neurosurg* 71:342-346, 1989
- 62) Elligsen JD, Thompson JE, HE F: Correlation of ($\text{Na}^+ - \text{K}^+$) ATPase activity with growth of normal and transformed cells. *Exp Cell Res* 87:233-240, 1974
- 63) Dasalov LB, Friedman H: Enhanced $\text{Na}^+ - \text{K}^+$ activated adenosine triphosphatase activity in transformed fibroblasts. *Cancer Res* 34:1862-1865, 1974
- 64) Tonami N, Hisada: Clinical experience of tumor imaging with 201-Tl-chloride. *Clin Nucl Med* 2:75-81, 1977
- 65) Mung BP, Jelinek JJ: Management of patients with thyroid carcinoma: Application of thallium-201 scintigraphy and magnetic resonance imaging. *J Nucl Med* 31:1958-1964, 1990
- 66) Waxman AD, Ramanna L, Memsic LD, Foster CE, Silberman AW, Gleischman SH, Brenner RJ, Brachman MB, Kuhar CJ, Yadegar J: Thallium scintigraphy in the evaluation of mass abnormalities of the breast. *N Nucl Med* 34:18-28, 1993
- 67) Salvator M, Carratini L, Purta E: Thallium-201 as a positive indicator for lung neoplasms: Preliminary experiments. *Radiology* 30:74-77, 1979
- 68) Kaplan WD, Takvorian T, Morris JH: Thallium-201 brain tumor imaging: A comparative study with pathological correlation. *J Nucl Med* 28:47-52, 1987
- 69) Ramanna L, Waxman A, Binney G, Waxman S, Mirra J, Rosen G: Thallium-201 scintigraphy in bone sarcoma: Comparison with gallium-67 and technetium MDP in the evaluation of chemotherapeutic response. *J Nucl Med* 31:567-572, 1990
- 70) Charkes ND, Villi RA, Brooks K: Thallium-201 SPECT increase detectability of thyroid cancer metastasis. *J Nucl Med* 31:147-153, 1990
- 71) Cancer B, Kitapse M, Unlu M, Erben G, Bekdik G: Technetium-99m-MIBI uptake in benign and malignant bone lesions: A comparative study with technetium-99m-MDP. *J Nucl Med* 33:319-324, 1992
- 72) Muller ST, Guth-Tougelides B, Creutzig H: Imaging of malignant tumors with technetium-99m-MIBI SPECT. *J Nucl Med* 30:845, 1987
- 73) O'Tuama LA, Packard AB, Treves ST: SPECT imaging of pediatric brain tumor with hexakis (methoxyisobutylisonitrile) technetium (I). *J Nucl Med* 31:2040-2041, 1990