

# 임신중 발생한 급성 대동맥박리증

김기출\*·안혁\*·채현\*·노준량\*·김종환\*

=Abstract=

## Acute Type a Aortic Dissection during Pregnancy

Ki Chool Kim, M.D.\*, Hyuk Ahn, M.D.\*, Hurn Chae, M.D.\*,  
Joon Ryang Rho, M.D.\*, Chong Whan Kim, M.D.\*

Aortic dissection of the young woman without Marfan disease is related, in most instances, to pregnancy. We experienced a case of acute type A aortic dissection. The patient was 25 years old woman in 35 weeks of gestational age without evidence of Marfan's syndrome. The challenge of management was successfully met by delivery of the fetus first, followed by aorta surgery. 42 minutes of total circulatory arrest and 104 minutes of total aortic cross clamp time were needed. 34 minutes of selective cerebral perfusion via right axillary artery was used. The patient had uneventful hospital course and was discharged with her healthy baby on 15th postoperative day.

(Korean J Thoracic Cardiovas Surg 1993;26:154-7)

**Key words** : Aortic dissection, Pregnancy

### 서론

급성 대동맥 박리는 내막의 파열로 인해 혈류가 대동맥의 진성강(true lumen)으로부터 빠져나와 중층(media)의 내층과 외층을 급속히 해리시키는 예후가 매우 불량한 질환이다. 급성 대동맥 박리증이 젊은 여성에게서 일어난 경우 대개는 임신중인 경우가 많은데 이는 임신중에 일어나는 혈류역학의 부담증가와 지질대사 변화 혹은 혈중 estrogen의 증가로 인해 결체조직의 화학적, 구조적 변화를 초래하기 때문이다<sup>1)</sup>. 임신이 동반된 급성 대동맥 박리증의 경우 태아와 산모의 생명을 모두 보호해야 하므로 치료계획을 신중히 해야 할 필요가 있다. 생존 가능한 태아의 경우 먼저 분만을 하되 자연분만은 대동맥질환을 악화시킬 우려가 있으므로 피하고 제왕절개술을 통한 분만이 권장된다. 제왕절개술 후 곧이어 대동맥수술을 시행할 경우 수축이 덜 된 자궁이 항응고요법과 병행되어 출혈을 우려하

는 주장도 있으나 본 증례에서는 별 문제가 없었다.

### 증례

첫번째 임신 35주째인 25세 여자 환자가 3일전부터 갑자기 발생한 전흉부의 흉통과 배부흉통(interscapular back pain)을 주소로 응급실을 방문하였다. 과거력상 고혈압의 병력은 없었고 유전질환의 가족력도 없었다. 신체검진상 심 잡음은 들리지 않았고 외경동맥의 팽대나 모순맥박(pulsus paradoxus) 등 심장압진(Cardiac Tamponade)의 증거는 없었다. 사지 혈압은 우완이 130/100 mmHg, 좌완이 115/80 mmHg, 우측 대퇴부가 130/100 mmHg, 좌측 대퇴부가 125/70 mmHg로 측정되었고, 맥박 84회/분, 호흡수 21회/분, 체온 37℃였다. 환자는 증상 발생당시 인근 종합병원에 들러 급성 대동맥박리증 의심하에 대동맥 조영술을 시행한 후 본원 응급실로 전원 되었다. 혈액검사 소견은 백혈구 10,300/mm<sup>3</sup>, 헤모글로빈 10.9 gm/dl였고, 뇨검사상 뇨단백 2<sup>+</sup>, 잠혈반응(occult blood) 3<sup>+</sup>였다. 대동맥 조영사진에서는 심도자관의 끝이 상행대동맥의 가성강(false lumen) 내에 위치하면서 원위부로는 신동맥 기시부에 이르기까지 가성강이 형성된 소견을 보이고 있었다

\* 서울대학교 의과대학 흉부외과학교실

\* Department of Thoracic and Cardiovascular Surgery, College of Medicine, Seoul National University

(그림 1). 환자에게는 곧 Nipride 0.4 g/kg/min로 infusion pump를 통해 지속 정주시키면서 태아감시(FHT monitoring)를 시행하고 박리의 정도와 부위를 정확히 알기위해 자기공명단층촬영을 시행하였다(그림 2). 자기공명단층촬영

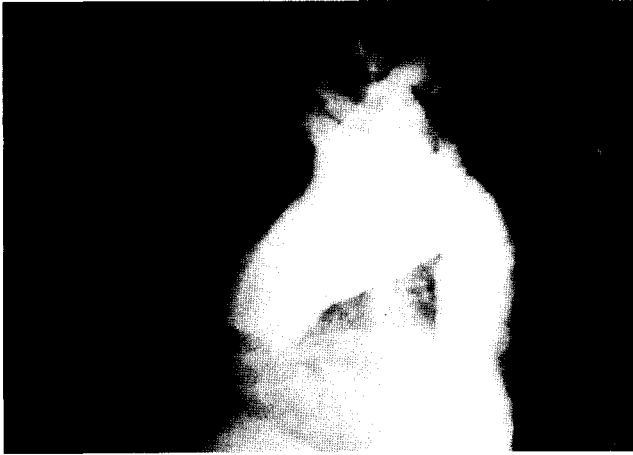

그림 1. 술전 대동맥 조영 사진. 대동맥 판막이 조영되지 않고 있으며 상행대동맥의 확장 소견은 있으나 내막파열의 부위를 알기 힘들다.

영의 소견은 직경 약 6cm의 상행대동맥 내부에 불규칙한 내막편(intimal flap)을 보이며 하행 대동맥에서도 앞쪽에서 내막편이 관찰되었다. 검사가 완료되자마자 환자는 수술장으로 옮겨져 산부인과 수술팀에 의해 제왕절개술을 시행 받았다. 분만된 아기는 2.27 Kg의 여아였다. 분만후에는 바로 draping을 바꾸고 수술대의 냉각포를 이용하여 표면냉각에 들어갔다. 공여도관(return cannula)은 좌측 대퇴동맥 및 우측 액와동맥에 설치하고, 회수도관(uptake cannula)은 양대정맥 및 좌측 대퇴동맥에 설치한후(그림 3) 체외순환과 동시에 중심부 냉각을 시작하여 직장체는 19℃, 식도체는 13℃에서 총 순환정지하에 대동맥 절개를 시작 하였다. 수술소견으로는 심낭내에 혈종은 보이지 않았고 직경 약 6cm 크기의 검붉은 대동맥에 수직절개하여 내막 파열부위를 조사한 결과 상행대동맥의 앞쪽으로 횡형파열이 두곳, 좌측 쇄골하 동맥기시부에 연하여 또 한곳이 발견되었다. 근위부에서는 대동맥 판막륜(aortic annulus)이 박리의 영향을 받지 않았기 때문에 판막륜에 대한 현수법은 시행하지 않아도 되었다. 상행 대동맥 및 대동맥궁을 절제하는 과정에서 우측 무명동맥과 좌측 총경동맥은 하나의 절편으로 하고(cerebral button) 근위부의 내막파열로 박리가 있는 좌측 쇄골하 동맥은 절찰하였다. 대치

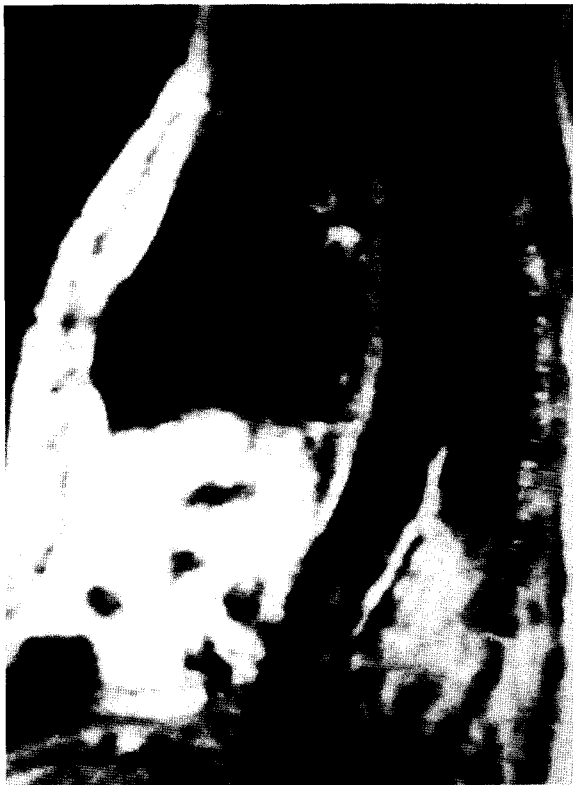

그림 2. 술전 MRI 소견. 상행 대동맥 및 하행 대동맥에서 내막편이 관찰되고 있다.

### Cannulation

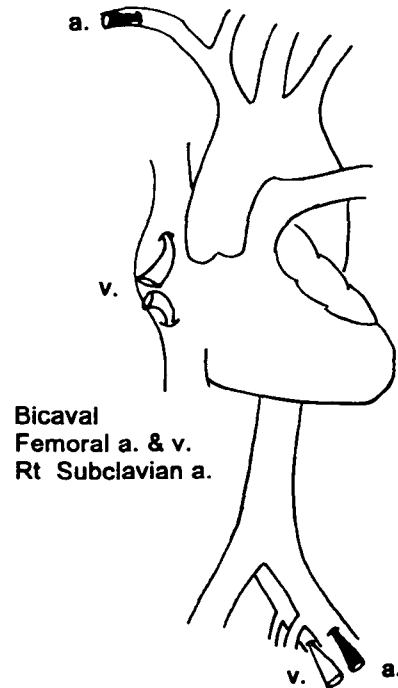


그림 3. 체외 순환을 위한 삽관 모식도.

인조물로는 albumin preclotted 22 mm woven Dacron tube graft를 사용하여 원위부 봉합을 시행하였으며 원위부 봉합을 종료하였을때 총 순환정지 후 42분이 경과하여, 우측 액외동맥 도관을 통하여 선택적 뇌관류술(selective cerebral perfusion)을 시행하면서 cerebral button을 Dacron tube graft에 봉합하고 곧이어 graft 근위부를 clamping한 후 대퇴동맥 및 액외동맥으로 체외순환을 유지하면서 근위부 봉합을 완료할 수 있었다(그림 4). 소요시간을 보면 총 순환정지는 42분, 선택적 뇌관류술 34분, 총 대동맥차단시간 104분, 총 체외순환시간 219분이었다. 절제된 대동맥의 중층은 외측 1/3이 박리되어 가성강을 형성하고 있으며, 현미경 소견상 점액양 퇴행을 보이고 있다(그림 5, 6). 술후 환자는 15시간 만에 의식을 회복하고, 5일째에 기관지 제관(extubation)을 시행하였으며, 7일째 중환자실



그림 6. 절제된 대동맥의 단면(고배율). 점액양 퇴행성 변화(myxoid degeneration)를 볼 수 있다.

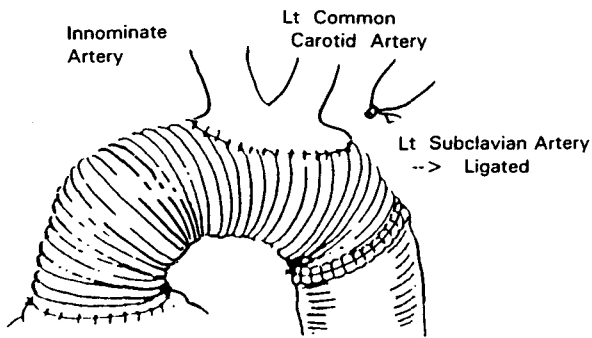


Diagram of Reconstruction

그림 4. 술후 재건된 상행 대동맥 및 대동맥 궁의 모식도.




그림 5. 절제된 대동맥의 단면(저배율). 중층의 외측 1/3이 박리되어 있다.

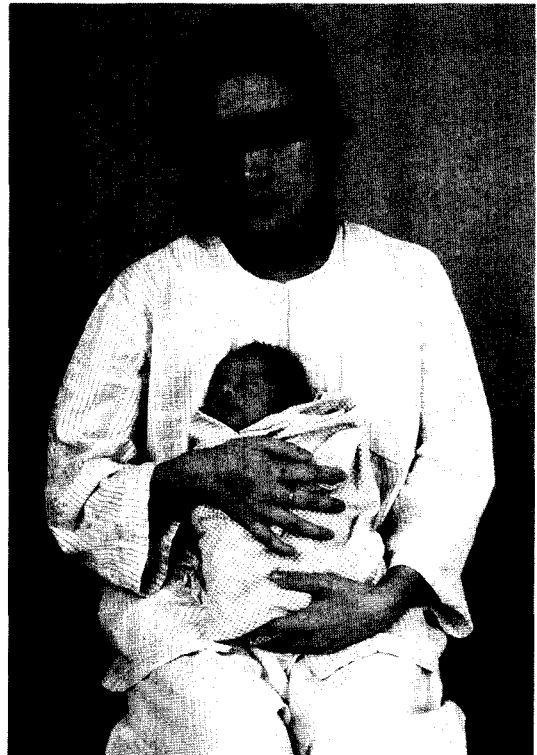


그림 7. 퇴원전 산모와 아기.

에서 일반병동으로 보내어졌다. 환자의 퇴원은 술후 15일째에 이루어졌으며 아기와 산모는 모두 건강하였다(그림 7). 술후 8개월째까지 외래추적 기간 동안 별 문제가 없는 상태이다.

## 고 찰

대동맥 박리증은 Laennec에 의해 1826년 명명된 이래 별 다른 치료법이 없었으나 1955년 Shaw에 의해 distal fenestration이 시행되고, 1955년 DeBakey 등이 급성 하행 대동맥 박리증을, 1962년 Spencer와 Blake가 만성 하행 대동맥 박리증을, 1963년 Morris 등이 급성 상행 대동맥 박리증을 수술함으로써 대동맥 박리증에 대한 수술치료가 정착 되었다<sup>2)</sup>. 급성 대동맥 박리증은 연간 백만명당 5.2명 꼴로 발생하며 3:1의 비율로 여자보다 남자에서 호발한다. 가장 빈번한 연령층은 50~60대이다<sup>3)</sup>. 내막 파열부위는 박리증의 95%에서 대동맥관상부 수cm 이내와 동맥관삭이 위치한 좌측 쇄골하동맥 직하부에 발견되고 있다. Marfan 증후군, 고혈압, 임신<sup>1)</sup>, 개심술후, 선천성 쌍엽성 대동맥 판막, 흉부외상 등이 대동맥 박리의 원인 혹은 유발인자로 생각되고 있다. 임신중의 여성에게는 혈류역학의 부담의 증가와 호르몬 영향으로 오는 결체조직의 변화로 상당한 대동맥 박리증의 위험요인이 있다고 볼 수 있으며 실제로 40세 이하 여성의 대동맥 박리증은 그 절반에 있어서 임신과 연계되어 있다. 임신기간중 가장 위험이 높은 시기는 3기 및 주산기 이다<sup>4)</sup>. 특히 Marfan 증후군의 임신여성에게는 정기적 심에코 검사와 대동맥류의 증거가 보일 때에는 즉시 인공유산이 권유된다. 대동맥 박리증의 일반적 임상분류법은 DeBakey I, II, III, Dailey A, B가 있으며 DeBakey 분류법은 박리된 결과에 따라 Dailey 분류법은 내막파열의 부위에 따라 분류하였다. 증상 및 합병증으로는 갑자기 생기는 심한 흉통, 뇌졸중, 하반신 불수, 급성 신부전증, 급사 등으로 증상의 정도는 가슴강에서의 혈류 변화와 해당 동맥의 폐쇄정도에 달려 있다. 단순 흉부촬영에서 상부 종격동 확대나 심낭 확대소견을 볼 수 있고 심전도에서 급성 심근경색증과의 감별에 도움을 받을 수 있다. 대동맥 조영술은 대략 95%의 정확도로 대동맥 박리증을 진단하여 주므로 필수적인 검사이며 컴퓨터 단층촬영과 자기공명영상법도 박리증 진단에 90%의 정확도가 있다<sup>5)</sup>. 대동맥 조영술에서 음성인 경우에도 컴퓨터 단층촬영이나 자기공명 영상법, 심에코도로 확진되는 경우가 있다. 수술하지 않은 환자의 예후를 보면 상행/하행 대동맥 박리에서 1개월, 1년 생존율이 각각 8%/75%, 5%

/70%이다. 내과적 치료는 동맥혈관 확장제로 동맥압을 낮추고, dp/dt를 동시에 낮추기 위해  $\beta$ -blocker를 사용하며 중심 동,정맥압, 사지혈압, 뇨량을 지속 관찰한다<sup>6)</sup>. Type III 박리증에서는 합병증(박리의 진행, 가슴강 파열, 주요혈관 폐쇄)이 발생하지 않는한 내과치료가 바람직하나, Type I, II, 대동맥궁박리에 있어서는 수술요법이 궁극적 치료가 되고 있다<sup>7, 8)</sup>. 급성 상행 대동맥 박리증의 수술 사망율은 5~20%이며 하행 대동맥의 경우는 급성, 만성에서 10~20%, 5~10%의 수술사망율이 있다. 수술사망의 가장 흔한 원인은 봉합선 및 주변조직의 출혈이며 만기 사망의 흔한 원인은 가슴 동맥류 파열, 심근경색증, 뇌졸중을 들 수 있다.

## 결 론

서울대학교 의과대학 흉부외과학교실에서는 임신중 발생한 급성 A형 대동맥 박리증을 치험하였기에 문헌고찰과 함께 보고하는 바이다.

## References

1. Pumphrey CW, Fay T, Weir I. Aortic dissection during pregnancy. Br Heart J 1986;55:106-8
2. Lawrence HC. Thoracic aortic aneurysms and aortic dissection. In: David CS, Jr, Frank CS, eds. Surgery of the Chest, 5th ed. Philadelphia: Saunders company, 1990:1182
3. M. Arisan Ergin, Steven LL, Randall BG: Dissections of the aorta. In: Baue AE, ed. Glenn's Thoracic and Cardiovascular Surgery, 5th ed. Connecticut: Appleton & Lange, 1991:1955
4. Williams GM, Gott VL, Brawley RK. Aortic dissection associated with pregnancy. J Vasc Surg 1988;8(4):470-5
5. Robert ED, Richard RL, Gary LW, et al. Magnetic Resonance Imaging of Thoracic Aortic aneurysms: Comparison with other imaging methods. Am J Radiol 1986;146:309-14
6. Edward KP, Roger FP, Myron WW Jr. Hydrodynamic forces in dissecting aneurysms. Circulation Research 1970;27:121-7
7. Walter GW, Oldham HN, Rankin JS, Jon FM. Surgical treatment of Acute ascending aortic dissection. Ann Surg 1983; 197:738-42
8. Frederick BP Jr, John FN Jr, Hanson EL, Mohiuddin S, Watts RW. Management of acute aortic dissection. Ann Thorac Surg 1975;19:436-42