

후종격동에 발생한 위식도 낭종

신 화 균* · 이 용 재* · 고 정 관* · 박 형 주* · 이 철 세*

=Abstract=

A Gastroesophageal Cyst in the Posterior Mediastinum -A Report of Case-

Hwa Kyun Shin, M.D.*, Yong Jai Lee, M.D.*, Jeong Kwan Koh, M.D.*,
Hyung Joo Park, M.D.*, Chol Sae Lee, M.D.*

The gastroesophageal cyst is rare variety of benign developmental cysts in the mediastinum and it arises from sequestrations of nodules of foregut in the developing embryo.

The patient was 23 year old man with complaint of right chest pain. Simple chest X-ray and chest CT scan showed a huge homogeneous cystic mass in the posterior mediastinum. The resected cystic mass showed combining of portion of esophagus and stomach. The cyst was confirmed as gastroesophageal cyst. (Korean J Thoracic Cardiovas Surg 1993; 26:738-41)

Key words : Gastroesophageal cyst, Mediastinum

증 례

23세된 남자가 15일전 부터 발생한 우흉통을 주소로 내원 하였다. 13세 때에 가슴에 물혹이 있다는 진단을 받았으나 그동안 특별한 치료없이 지내왔다. 유전질환의 가족력은 없었다. 이학적 검사상 내원 당시 의식은 명료하였으며 우흉부의 호흡음 감소이외 에는 특이 소견이 관찰되지 않았다.

단순 흉부 X-선 검사상 우측 흉강의 대부분을 차지하는 균질성인 방사선불투과성의 병변이 관찰되었으며(그림 1), 우측방 사진에서 후측에서 부터 흉강의 대부분을 차지하는 커다란 종물이 관찰되었다(그림 2). 흉부 전산화 단층촬영 검사상 좌측 폐첨부의 극(pole)에서 부터 우측 횡격막의 천정부(dome)까지 연결되어진 경계가 분명한 균질한 낭종성의 커다란 종물이 관찰되었다(그림 3).

상기 임상적 소견으로 후종격동에 발생한 낭종으로 생각하여 수술을 시행하였다. 우측 제 5늑간을 통한 후측방 개흉술을 시행하여 25 × 15 × 10 cm 크기의 커다란 낭종성의 종물이 우측 횡격막의 천정부에서 부터 크기가 좁아지면서 마치 표주박모양 처럼 생겨 꼭지부위가 반대측 첨극까지 연결되어져있는 것을 관찰하였다. 우측부위는 쉽게 박리가 되었으나 반대측 첨극부위는 유착이 심해 박리시 어려움이 있었으나 모두 박리 제거하였다. 종물은 피낭으로 되어 있었으며 내부에는 회갈색(gray-brown)의 탁한 액이 500ml 가량 들어 있었다. 종물의 내부는 막성구조로 되어 있었으며, 피사된 조직부위도 관찰되었고 다른 조직에 비해 두꺼운 조직층을 이룬 부위도 관찰 되었다(그림 4). 이를 절개하여 보니 두꺼운층이 점막(mucosa), 내근육층(inner muscular layer)와 외근육층(outer muscular layer)로 구성 되어 있었다(그림 4). 현미경 소견상 일부에서는 중층 편평상피세포(stratified squamous epithelium)로 구성된 식도의 조직소견이 관찰되었고(그림 5), 또 다른 부위에서는 원주상피세포(columnar epithelium)와 풍부한 위선(gastric gland)들을 포함한 위의 조직소견이 관찰 되었다(그림 6).

* 순천향대학교 의과대학 천안병원 흉부외과

* Department of Thoracic & Cardiovascular Surgery, College of medicine, Soonchunhyang University Chunan Hospital



그림 1. 술전 흉부사진

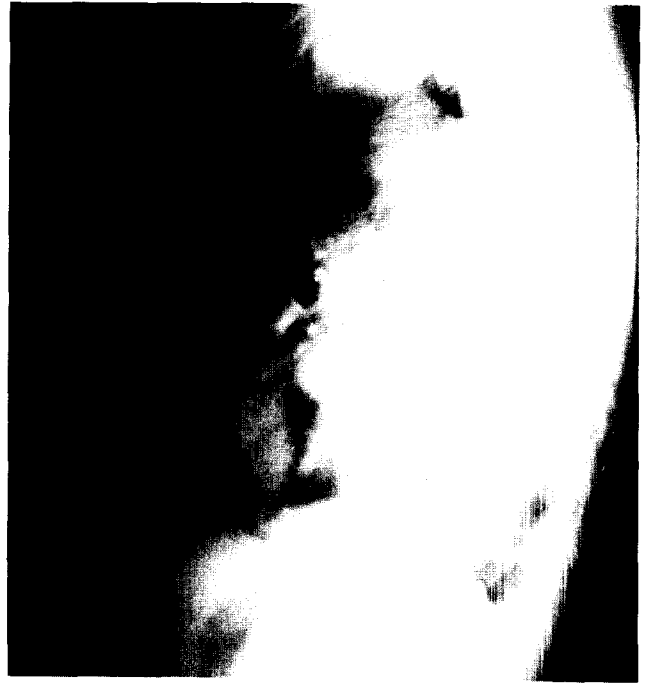

그림 2. 술전 측면 흉부사진

이로써 후종격동에 발생한 위식도 낭종으로 확진되었다.

고 찰

종격동에 발생하는 종양중 양성 발육성 낭종(benign developmental cyst)은 크게 기관지성 낭종, 장관성 낭종 그리고 심낭 낭종 등으로 분류되는데 이들은 종격동 종양중 약 19% 정도 인데, 이중 장관성 낭종은 1% 정도로 드문 질환이며 특히, 위와 식도 조직을 모두 가진 위식도 낭종은 매우 희귀한 질환이다¹⁾.

장관성 낭종은 태생기에 원시적 전장(primitive foregut)으로부터 기관인두 발생기에 인두기관구(laryngotracheal groove) 세포의 격리에 의하여 발생된다. 장관성 낭종은 소화관이 있는 어느곳에서나 발생할 수 있으나 주로 복강 내에서 발견되며 종격동에서 발견되는 경우는 드물다. 그리고 종격동내 발육성낭종은 대부분이 기관지성낭종이며 장관성 낭종은 드물다(기관지성낭종 11%, 장관성낭종 1%)¹⁾.

장관성 낭종은 조직학적으로 점막과 상피세포, 선 및 구별이 뚜렷한 두층의 근육층으로 구성되어 있으며 상피세포에 따라 식도낭종과 위장낭종 및 장관낭종으로 분류된

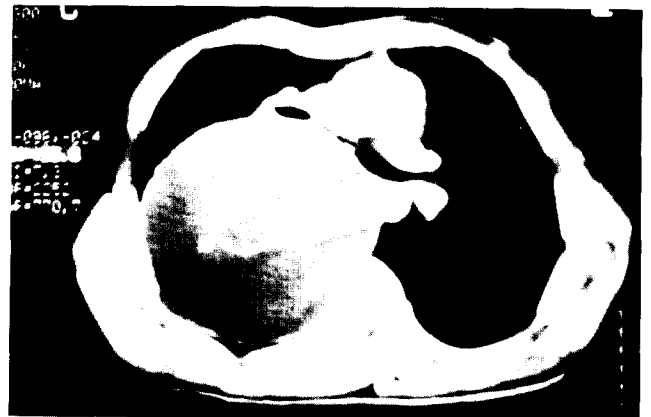
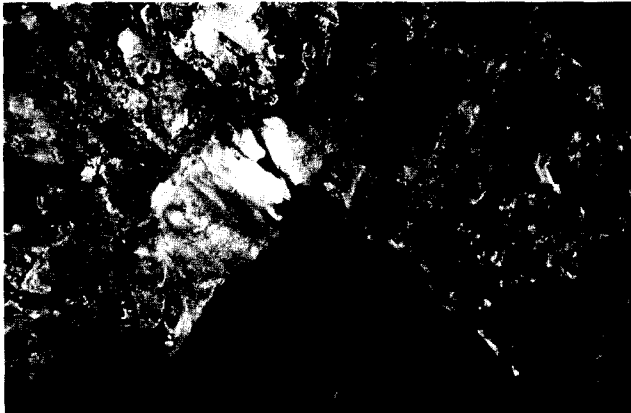
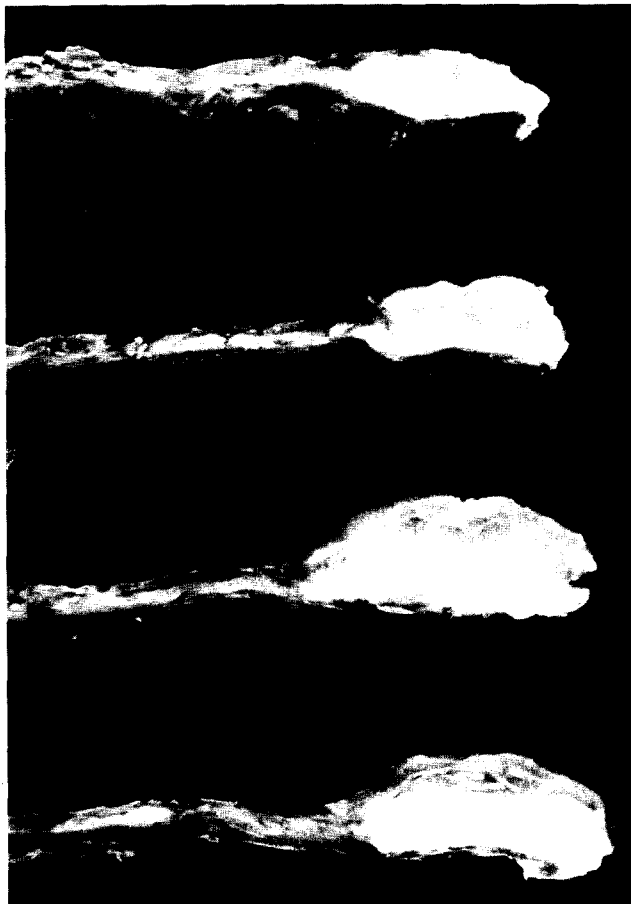


그림 3. 술전 전산화흉부단층 사진



A



B

그림 4. 적출된 낭종 사진

- A. 내부는 막성구조며 부분적인 피사조직
- B. 점막층, 내근육층, 외근육층의 명백한구분이 보임

다²⁾. 식도낭종은 중층편평상피세포로 구성되어 있고 위장 낭종과 장관낭종은 원주상피로 구성되어있다³⁾. 본 증례의

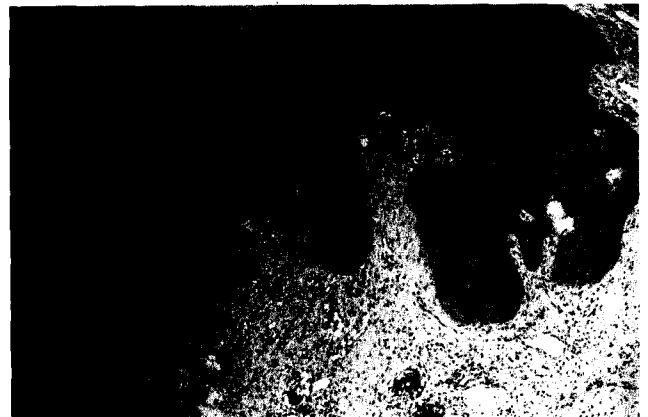

그림 5. 낭종의 현미경 사진. 중층 편평상피세포로 구성된 식도의 조직 소견 관찰

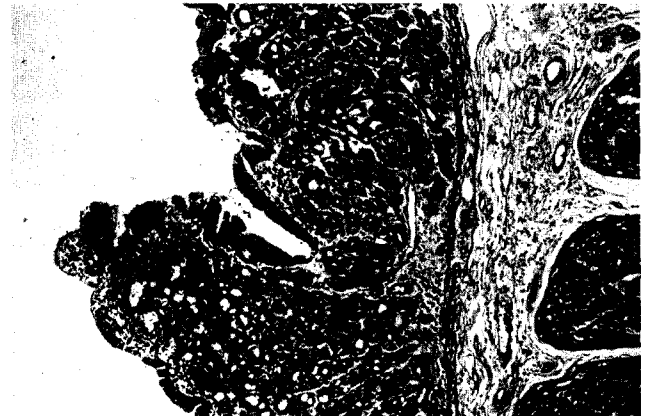


그림 6. 낭종의 현미경 사진. 원주상피세포와 풍부한 위선을 가진 위조직 소견 관찰

경우는 식도의 조직소견과 위점막, 원주상피세포, 풍부한 위선들 그리고 두층의 뚜렷한 근육층 등의 위조직소견을 모두 가지고 있는 위식도낭종이었다.

위식도낭종을 포함한 장관성낭종은 흉강내에서 발생될 때는 흔히 후종격동내 심장 후부에 위치하며, 남자에서 더 호발하고 대개 무증상인 경우가 대부분이며, 크기가 3cm 이상이 되어야만 증상이 나타난다⁴⁾. 증상은 점막의 분비물, 특히 산분비에 의하여 발생되며 호흡곤란, 기침, 재발성 폐렴 등이 있고 낭종이 커지거나 파열되면 출혈 및 감염을 초래할 수 있다.

위식도낭종을 포함한 종격동내 양성 발육성 낭종은 대부분 외과적 절제로 치료되며 조직학적으로 확진을 할 수 있다.

저자들은 후종격동에 발생한 위식도 낭종 환자 1례를 수술치험하였기에 문헌고찰과 함께 보고하는 바이다.

References

1. Benjamin SP, Mc Cormack LJ, Effler DB, Groves LK. *Pri-*

mary tumors of the mediastinum. Cancer, 1972;30:708

2. 손태중, 김주성, 박규호 등. *대한병리학 교과서. 1st ed. 643-4*

3. E Rubin, J L Farber. *Pathology 1988;665*

4. Salyer DC, Salyer WR, Eggleston JC. *Benign developmental cysts of the mediastinum. Arch Pathol Lab Med 1977;101:136*