

흉막지방종의 수술치험

-1례 보고-

양성린*·서성구*·신화균*·강창희*·권오춘*·남충희*·이길노*

=Abstract=

Pleural Lipoma

-A Case Report-

Seong Rin Yang, M.D.*, Seong Ku Seo, M.D.*, Hwa Kyun Shin, M.D.*,
Chang Hee Kang, M.D.*, Oh Chun Kwon, M.D.*, Chung Hee Nam, M.D.*, Kihl Rho Lee, M.D.*

Lipomas are common tumors occurring mostly in the skin and subcutaneous tissue. This tumors are rare in the thorax. They frequently represent on incidental roentgenographic finding or symptoms depending primarily on their location and size. The patient was 23-month-old male complained of fever and coughing. His chest X-ray and CT scan were revealed soft tissue density featured of pleural mass in the left lower hemithorax. And thoracotomy was performed for accurate diagnosis and treatment. So, experience of parietal pleural lipoma is reported here in.

(Korean J Thoracic Cardiovas Surg 1993;26:505-506)

Key words : Pleural Lipoma

증례

3개월된 남아가 고열과 기침을 주소로 내원하였다. 환아는 재왕절개로 만기 출생시 체중 2.9Kg였으며 모든 정기 예방 접종을 받았다. 출생후 별문제 없이 건강하게 지냈으나 내원 4일전부터 열과 기침, 콧물이 있어 개인 의원에서 치료 받았으나 호전되지 않아 본원에 입원하였다. 이학적 소견상 좌하측 폐야에서 호흡음이 거칠었으며 수포음이 들렸다. 검사실 검사상 모든 결과는 정상 범위였으며, 내원 당시의 단순흉부사진(그림 1)에서 좌측 폐하부에 연조직 음영이 보였다. 이어 시행한 흉부전산화 단층촬영에서 균질한 음영의 지방 종괴(-78 HU)가 좌측 흉막에서 흉강 안으로 자라나 좌하엽을 누르고 있는 것을 볼 수 있었으며 다른 부위의 이상 음영은 보이지 않았다(그림 2). 환아의 이전 흉부사진이 없어 비교할 수는 없었지만 선천

성임을 배제할수는 없었다. 수술은 좌측 다섯번째 늑간을 통한 개흉술로 종괴를 제거하였다. 흉막의 외측은 이상 소견이 없었으며 흉막하층에서 지방종괴가 흉강안으로 자라나 좌측 하엽을 눌러 부분적인 무기폐를 만들고 있었다(그림 3). 종괴는 9×9×5cm의 정상(HkGg)형태로 얇은 막에 의해 둘러싸여 있었으며 그 안에는 지방조직으로 차 있었다(그림 4). 환아는 술후 흉부 엑스레이상 술전에 연조직 음영이 소실되었으며 건강히 퇴원하였다.

고찰

지방종은 피부나 피하조직에 흔한 종양이지만 흉강내 지방종은 확실한 기원을 모르는 양성 종양으로 드문 질환이다. 1781년 흉강내 지방종이 처음 기술되었으며, 1927년 Kernan은 기관지내 지방종을 제거 정식 보고 하였다¹⁾. 흉강내 지방종은 생성되는 장소에 따라 1) 기관지내, 2) 폐실질내, 3) 흉막, 4) 종격동, 5) 심장 등으로 나눌 수 있으며, 그중 흉막 지방종은 흉막하층 결체조직(subpleural connective tissue)에서 유도된것으로 보여진다^{1,2)}. 흉막에서 기

* 순천향대학교 의과대학 흉부외과학교실

* Department of Thoracic and Cardiovascular Surgery,
College of medicine, Soonchunhyang University

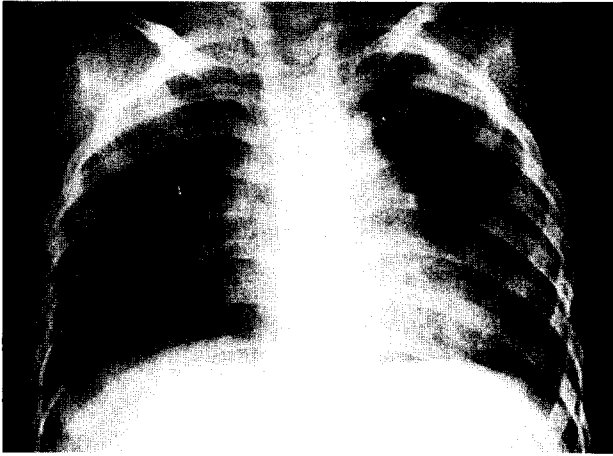


그림 1. 입원 당시 흉부사진

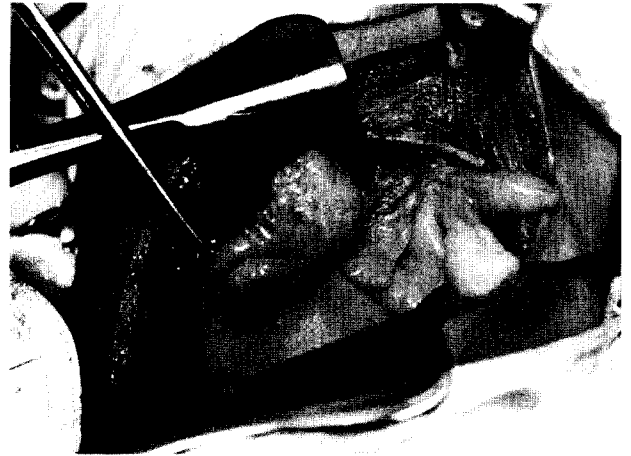

그림 3. 절제되기 전 모습

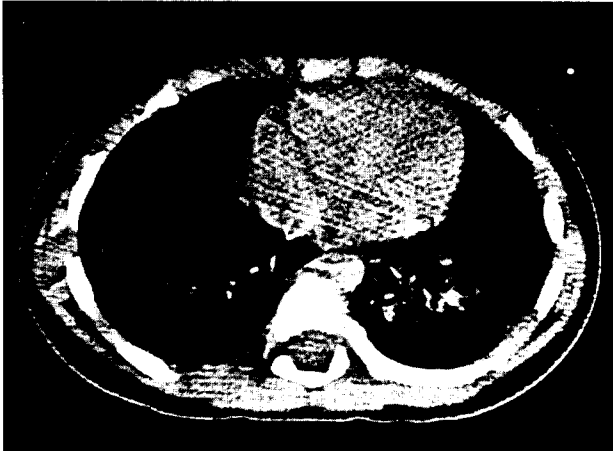


그림 2. 흉부 CT

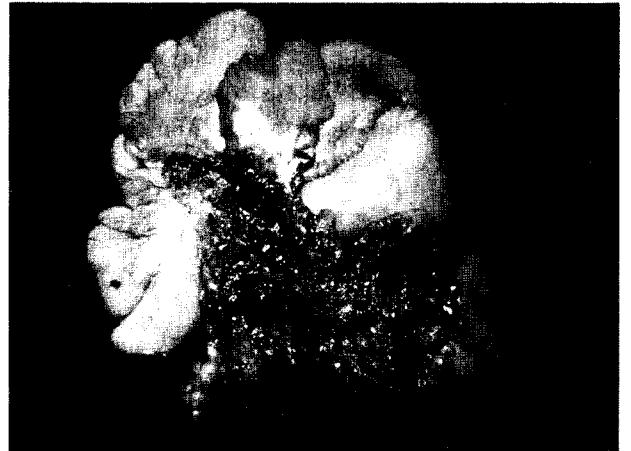

그림 4. 절제된 후 모습

원한 지방종은 흉막 내측이나 외측으로 자라며 그 위치와 성장 속도가 느리기때문에 대부분의 경우에서 무증상인 경우가 많아 진단이 늦어진다. 1962년 Koernchild 등은 4.1 Kg의 흉막 지방종을 제거하여 보고한적도 있었다²⁾. 증상으로는 흉막 자극, 마른기침, 흉부압박감, 배통과 운동성 호흡곤란 등이 있다. 진단은 정기 흉부 엑스레이에서 우연히 발견되는 경우가 흔하며 흉부 단층촬영상 늑막종괴의 특징을 보이며 종괴의 음영이 균등하고 -50에서 -150의 CT number를 갖는 지방음영이며 다른 지방 병소를 제외할 수 있으면 흉막 지방종의 범주에 든다고 할 수 있다³⁾. 흉막외 지방종인 경우 경피적 침생검이 진단에 도움이 되기도 하나 다른 종양이나 악성 종양을 배제하기

위해 진단과 치료에 가장 유용한 방법은 개흉술을 통한 종양의 제거이다.

References

1. Politis J, Funahashi A, Gehlsen JA, DeCock D, Stengrel BF, Choi H. *Intrathoracic lipomas*. J Thorac Cardiovasc Surg 1979; 77:550-6
2. Kroecker EJ, Watkins E, Pouget JM. *Primary pleural tumors with report of a subpleural hemangiopericytoma*. Surg Clin North Am 1961;41:719-26
3. Epler GR, McLoud TC, Munn CS, Colby TV. *Pleural lipoma. Diagnosis by CT*. Chest 1986;90:265-8