

# 식도주위 열공 탈장에서 병발한 위미란의 치험

백 홍 규\* · 유 회 성\*\*

=Abstract=

## Paraesophageal Hernia with Gastric Erosion - A Case Report -

Hong Kyu Baik, M.D.,\* Hoe Sung Yu M.D.\*\*

Since the first deliberate repair of hiatal hernia by Wm. J. Mayo in 1911, countless procedures have been performed to correct herniation of the stomach into the posterior mediastinum. Recently, we experienced 51 years old female patient with large paraesophageal hernia and complete intrathoracic stomach which combined with multiple gastric erosion with chronic blood loss. So gastric ulcer within a diaphragmatic hernia is a distinct physiopathologic and clinical entity that our patient suffered from severe anemia due to chronic blood loss.

The hernia was repaired transabdominally including reduction of stomach, excision of sac, closure of defect, anterior gastropexy, and gastrostomy. Because of absent gastroesophageal reflux, no another antireflux procedure was required and erosion was managed by H<sub>2</sub> receptor blocker.

(Korean J Thoracic Cardiovas Surg 1993; 26: 337-341)

**Key words :** Gastric erosion, Paraesophageal Hiatal Hernia

### 증 례

환 자 : 이○○, 여자 51 세

주소, 병력 : 한달 전부터 악화된 호흡곤란을 주소로 내원하였다.

3년전 부터 소화장애, 전신쇠약 및 호흡곤란이 생겼으나 환자는 소화제 복용이외는 별다른 치료없이 지냈다. 내원 6개월전 증상이 심하여 졌으며 내원 전날 호흡곤란이 심하여 응급실을 방문하였다. 호흡곤란 이외에 울혈성 심부전 증상을 보여 내과로 입원했으며, 소화장애 이외에 가슴앓이(heart burn) 등 위식도 역류증상은 없었다.

이학적 소견 : 체온 36.8℃, 맥박 92회/분, 호흡 32회/분, 혈압 80/60 mmHg이었으며 의식은 깨끗하였다. 전반적으로 창백하였으며 chronic ill appearance를 보였으며 결막 역시 창백한 소견을 보였다. 심음은 빈맥이외는 다른 잡음은 안들렸다. 상복부에 압통이 있었으나 반사미통은 없었다.

검사소견 : CBC상 백혈구 6,300/mm<sup>3</sup>, 혈색소 4.0 gm%, 혈구용적 13.3%, 혈소판 150,000/mm<sup>3</sup>이었다. serum Na 140 mEq/L, K 4.0 mEq/L, Cl 105 mEq/L이었으며 SMA 상 s-GOT 21 mU/ml, s-GPT 11 mU/ml, total protein 5.8 mg%, albumin 3.3 mg%, FBS 100 mg%, BUN 21 mg%, creatinine 0.8 mg%, 동맥혈액 가스분석에서 PH 7.458, pCO<sub>2</sub> 31.1 mmHg, pO<sub>2</sub> 81.4 mmHg, BE-2.6 mmol/L였다.

빈혈에 대한 검사에서 serum Fe는 50.00 ug/dl로 저하되었으나 TIBC는 367.00 ug/dl로 정상범위였다. PB smear 검사상 anisocytic, hypochromic anemia 소견을 보였다. 대변 잠혈은 양성이었다.

\* 건국대학교 의과대학 외과학교실

\* Department of Surgery, School of medicine, Kon-Kuk University

\*\* 건국대학교 의과대학 흉부외과학교실

\*\* Department of Thoracic and Cardiovascular Surgery, School of medicine, Kon-Kuk University

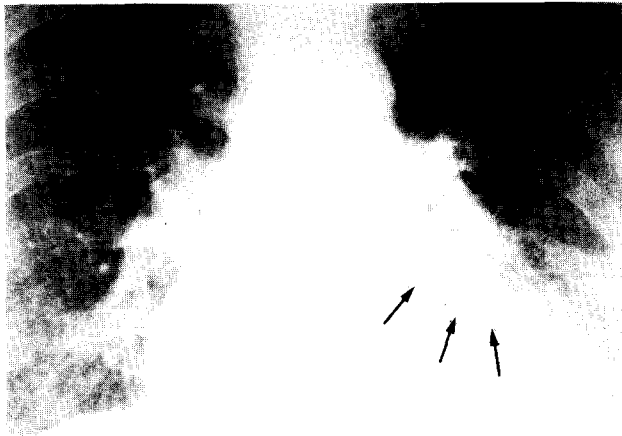


그림 1. 술전 흉부 X-선. 심장비대와 심장후방의 기류수평 (air-fluid level) 소견을 보인다(화살표).



그림 2. 술전 복부 X-선. 심와부 상부에 기류수평 (air-fluid level) 소견을 보인다.

심전도는 정상이었으며 흉부 X-선에서 심장비대와 심장후방의 기류수평 (air-fluid level)이 보였다(그림 1).

단순 복부 X-선 검사에서 심와부 상부에 물병모양의 기류수평 소견을 보여서 흉부 X-선 소견과 일치되었다(그림 2).

수술전 처치 : 응급실을 통하여 입원후 상기 검사시행을 시행하였으며, 빈혈 및 심부전에 대하여 수혈과 함께 대증 치료를 시행하였다. 이후 혈압이 정상이 되고 호흡곤란은 개선되었지만 소화장애는 변화 없었다.

단순 흉, 복부 X-선 검사의 기류수평 소견과 대변검사상 잠혈반응 양성 때문에 위장관 출혈을 의심하여 위내시경 검사와 상부위장관 조영술을 시행하였다.

위내시경 검사에서 식도염 및 위식도 역류소견은 없었고, 위의 정상적인 해부학적 위치가 변형되어 있었다. 위 전정부, 체부에 다발성으로 미만성 위염과 출혈성 소견을 보였다.

상부위장관 조영술에서 식도 열공 탈장이 발견되었다. 위가 흉곽에 위치하고 있으나 분문부는 횡격막 아래에 위치하였고 십이지장으로 바리움의 통과가 지연된 소견을 보였다(그림 3a, b).

검사후 입원 5일째 식도 열공 탈장을 진단하고 수술을 결정하였다.

수술소견 및 방법 : 입원 6일째 수술을 시행하였다.

복부 정중절개를 하였으며 개복후 소견을 보면 식도 열공 옆을 통하여 위유문동, 체부, 기저부, 대망이 종격 후부로 탈장되어 있었다.

위식도 접합부는 정상위치였지만 위십이지장 접합부는 위식도 접합부 상부에 위치하고 있었다. 후방 횡격막식도 인대 (posterior phrenoesophageal ligament)는 정상이었으나 전방 횡격막식도 인대 (anterior phrenoesophageal ligament)는 이완되어 식도의 전측부로 4×6cm의 결손을 형성하여 이곳을 통한 상기 구조물이 탈장된 소견을 보였다(그림 4).

탈장 내용물과 종격후부 사이에는 복막으로 구성된 탈장막이 있어서 유착이 없었다. 이로인해 복강을 통하여 쉽게 도수정복이 되었다.

정복후 결손된 복횡근근막의 탈장공을 7번 견사로 단속 봉합을 하였고, 정복된 기저부 좌후방을 5번 견사로 횡격막에 고정시켰다. 위체부 좌연을 복부대동맥 외막을 포함한 후복막조직에 5번 견사를 이용해 단속봉합하였다. 위체부의 전벽에 Stamm 씨 위루술을 만들고 수술을 종료하였다(그림 5).

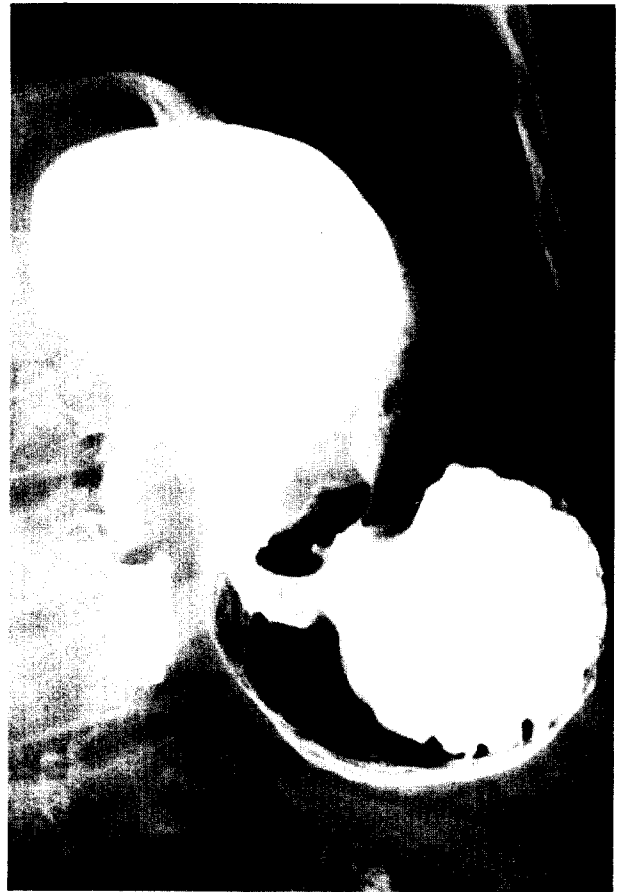
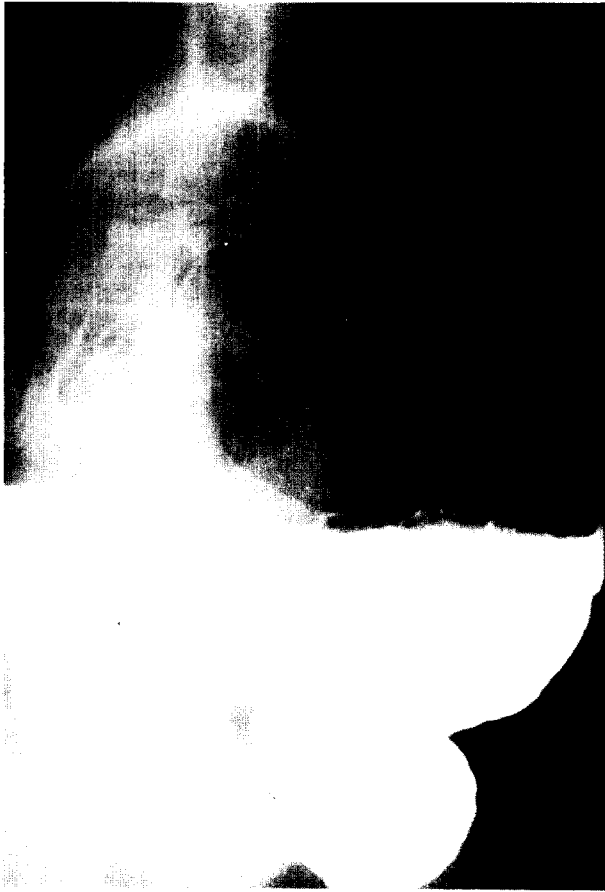
그림 3. 술전 상복부 위장관 촬영소견. 분문부가 횡격막 아래에 위치하며 위가 흉곽에서 보이면서 Up side down 소견과 십이지장으로 바리움의 통과장애가 보인다.

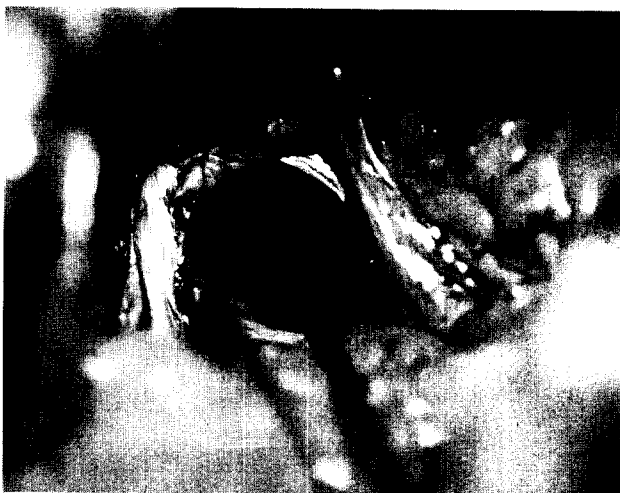

그림 4. 수술 소견. 식도의 전측면에 결손공이 보인다.

수술후 경과 : 수술후 활력 징후(vital sign)는 양호하였으며, 수술 3일째 좌측 흉막삼출이 발견되었으나 흉곽 천

자를 요할 정도는 아니었다.

수술 4일부터 경구식사를 시작하였으며 H<sub>2</sub> 수용체차단제, 제산제 및 cisapride를 투약하였다.

수술 8일 위루술을 통하여 조영제를 주입한 결과 십이지장으로의 통과는 이상이 없었으며 위식도 역류도 관찰되지 않았다(그림 6).

수술 12일 위루술관을 제거하였으며 14일 퇴원하였다. 퇴원후 H<sub>2</sub> 수용체차단제, 제산제, cisapride를 6주간 투약하였다. 수술후 8주경 위내시경, 식도위조영술을 시행한 결과 수술전 보였던 위미란은 소실되었으며 위식도 역류 소견도 없었다(그림 7).

현재 외래 정기 추적검사를 한달에 한번 시행하고 있으며 영양상태는 정상으로 회복되어 투약은 중단하였다.

## 고 찰

식도열공 탈장은 1911년 Mayo에 의하여 수술이 시행된 이래 이 질환의 병태생리와 여러가지 수술방법이 고안

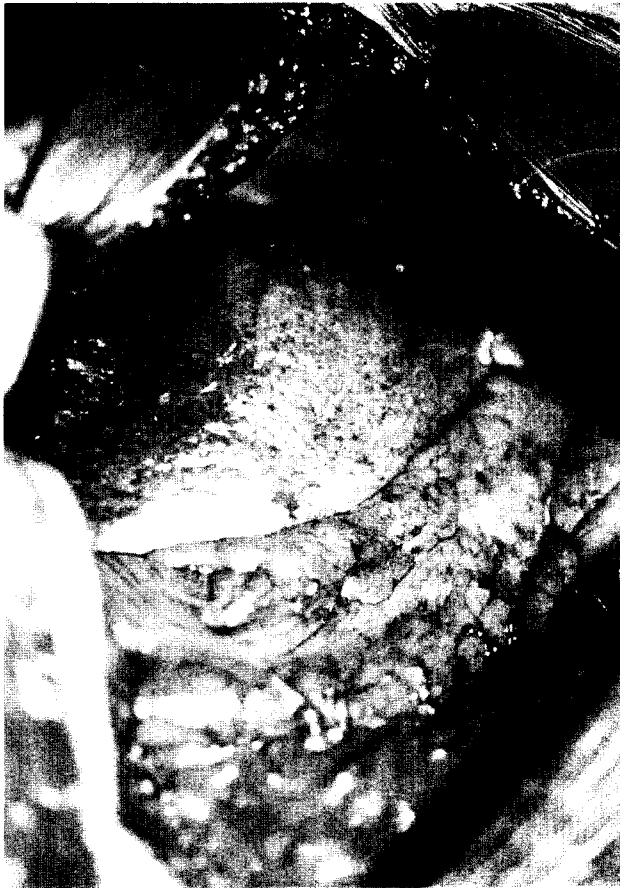

그림 5. 정복후 소견.

되었다<sup>2)</sup>. 1951년 Allison 형 교정이 발표<sup>3)</sup>된 이래 위를 횡격막 아래에 고정시키는 것이 수술성공의 주안점이 되었다.

이후 재발방지와 위식도 역류의 예방 및 교정에 이르기까지 수술은 정상적인 해부학적 구조의 복원뿐만 아니라 생리학적 기능의 유지에 더 중요한 주안점을 두게 되었다<sup>2, 4-6)</sup>.

열공탈장을 병리학적, 형태학적으로 두가지로 분류한다. 제 1형은 활주탈장(sliding hiatal hernia)으로 발생빈도가 95% 정도로 흔하다. 이 형은 식도위 접합부위가 비정상적으로 흉곽내에 위치하여 대개는 증상이 없으나 하부식도 괄약근의 긴장도저하시 위식도 역류에 의한 식도염의 증상이 있으며<sup>1-3)</sup>, Pearson 등<sup>2)</sup>은 호흡기 계통의 증상이 발생한다고 하였다. 이에 비하여 제 2형인 식도주위 열공 탈장(paraesophageal hiatal hernia)은 식도위 접합부위가 복강내에 있고 기능을 유지한다. 위상부가 열공을 통하여 후종격동으로 이동되며 간혹 시계반대 방향으로 회전되어 폐쇄를 유발하기도 한다<sup>4)</sup>. 제 2형은 감돈, 교액, 천공등 합병증이 오므로 반드시 수술이 필요하지만, 제 1형인 경우 증상이 없는 경우가 대부분이고 위식도 역류가 있는 경우 약물치료를 요한다<sup>5)</sup>.

빈혈의 원인은 횡격막 상부에서 정맥의 폐쇄에 의한 울혈위점막의 정맥출혈에 의한 혈액 손실과 6~8%에서 발견되는 위궤양의 출혈에 기인한다<sup>2, 7)</sup>.

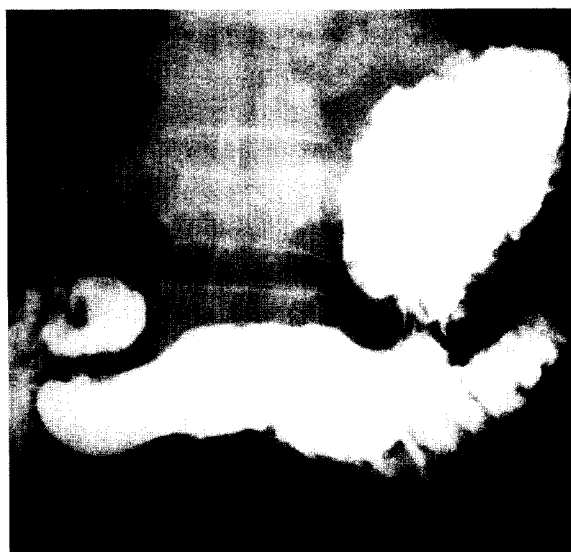


그림 6. 술후 위루술을 통한 위, 식도 조영술 소견. 위식도 역류는 없었으며 술전 통과장애는 안보인다.

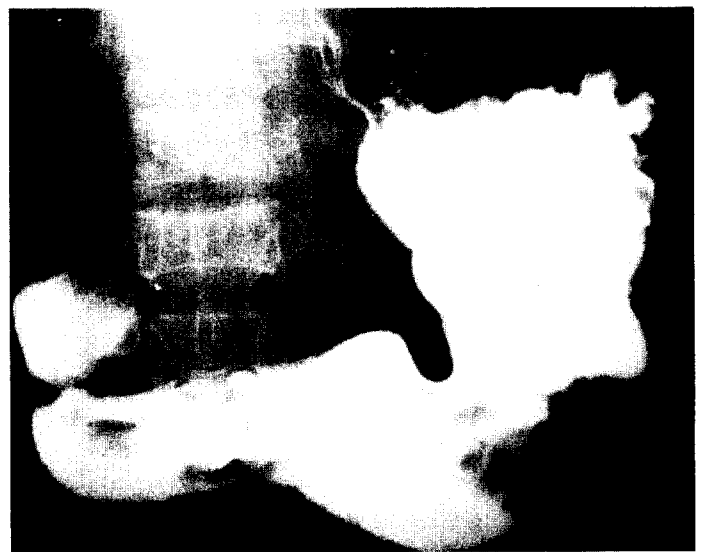


그림 7. 술후 위장관 촬영술. 위가 횡격막 아래에 고정되어 있으며 경미한 위염소견이 보인다.




그림 8. 절제된 탈장낭의 조직소견(저배율). 중피세포(mesothelial cell)와 염증세포의 침윤소견을 보인다.

후자의 병인을 보면 위내용물이 포착(trapping)되고, 호흡에 따른 횡격막 각(crus)이 탈장된 위를 손상시켜서 출혈을 초래한다. 미란과 궤양은 병리조직학적으로 구분되지만 논문에서는 출혈성 위 미란과 궤양을 모두 포함시켰다. 기계적 및 화학적 요인이 복합되어 궤양을 유발하며 다른 원인으로 좌위혈관의 신장이나 혹은 불충분한 위소만부의 혈류에 의하여 허혈성 손상을 들 수 있다. 즉 병태생리학적, 임상적으로 다른 궤양과는 아주 다른 양상이다<sup>7)</sup>.

식도위 역류는 제 1형에서 나타나며 이 경우 역류방지 수술이 필요하다<sup>1, 2)</sup>. 제 2형인 경우 역류방지 술식이 필요 없지만 진행된 상태에서 활공이 발생하여 위식도 역류가 동반되는 경우가 있다<sup>5)</sup>. 이 경우 역류방지 수술이 필요하며 Walther 등<sup>5)</sup>은 압력계(manometer), 24시간 PH 측정 등 생리학적 검사로 분문부의 competency를 조사하여 제 2형에서도 위식도 역류를 보고하였다.

수술은 복강을 통하여 시행하는 것이 유리하다. 이 병의 심각성은 탈장 자체보다 탈장된 복강내 장기의 염전에 의한<sup>4)</sup>. 염전은 장기축 염전(organoaxial volvulus)과 장간막축(mesentericoaxial volvulus)의 양상으로 나타나는데<sup>4)</sup> 본 예는 전자였으며 후종격동으로 탈장된 위가 장기축을 중심으로 시계반대 방향으로 회전되어 있었다. Menguy<sup>4)</sup>는 염전이 된 경우에 만일 환자의 전신상태가 나쁜 경우라면 결손부위의 교정없이 국소 마취하에 위고정술(gastro-

pexy)만 시행하여 좋은 결과를 보고하였다. Eliss 등<sup>2)</sup>은 수술후 해부학적 재발율이 높아서 위고정술(gastropexy), 위루술(gastrostomy), Collis형 전각부교정(anterior crural repair)이 제 2형의 수술후 재발방지에 기여할 수 있다고 하였다.

제 2형인 식도 주위 열공 탈장은 병태생리학적으로 위식도 접합부가 복강내에 있고 분문이 대동맥주위 근막에 고정되어 있으므로 하부 식도 괄약근이 기능(competency)을 하고 위식도 역류를 막아준다. 하지만 최근에 분문부의 기능에 incompetency가 동반되어 역류가 발생할 수 있으며 이 경우 위식도 역류방지 술식이 필요하다고 하였다<sup>5)</sup>.

본 예에서 나타난 것과 같이 식도 주위 열공탈장은 위식도접합부의 정상적인 위치, 후 횡경막식도 인대(posterior phrenicoesophageal ligament)의 competency 때문에 위식도 역류가 없는 경우가 대부분이다.

저자들은 빈혈 및 소화장애를 주소로 내원한 51세의 여자환자에서 식도 열공 탈장 제 2형(식도 주위 열공 탈장)을 복강을 통하여 탈장된 위를 정복후 탈장낭의 봉합, 위고정술, 위루술을 시행하였으며 임상적, 내시경적, 방사선학적으로 식도위 역류가 없어서 역류방지 술식은 필요하지 않았다. 위미란에 대하여서는 약물 치료를 6주간 하였다.

### References

1. 이두연, 박홍정, 서정수, 서정환, 이 근. Giant paraesophageal hernia associated with severe anemia(Belsey mark IV procedure). 대흉외지 1984;17:150-6
2. Ellis FHJ, Crozier RE, Shea JA. Paraesophageal hiatus hernia. Arch Surg 1986;121:416-20
3. Hirshberg A, Schein M. Gastric ulcer in diaphragmatic hernia. Surg Gynecol Obstet. 1992;174:165-71
4. Menguy R. Surgical management of large paraesophageal hernia with complete intrathoracic stomach. World J Surg 1988;12:415-22
5. Walther B, Demeester TR, Lafontaine E, Courtney JV, Little AG, Skinner DB. Effect of paraesophageal hernia on sphincter function and its implication on surgical therapy. Am J Surg 1984;147:111-6
6. Allison PR. Hiatus hernia : (A 20-year retrospective survey). Ann Surg 1973;178:273-6
7. Bombeck CT, Dillard DH, Nyhus LM. Muscular anatomy of the gastroesophageal junction and role of phrenoesophageal ligament. Ann Surg 1966;164:643-52