

羊의 膽囊缺如症 一例

김종섭·허찬권·이병오*

서 언

담낭이 없는 동물은 말^{5,14,18,20,21)}을 비롯하여 고래^{9,21)}, 코끼리²¹⁾, 사슴²¹⁾, rat^{3,7,17)}, 낙타²¹⁾, 칠성장어(lampreys) 등⁷⁾이 있다. 그런데 기린에 대해서는 Owen¹²⁾과 Siwe¹⁵⁾는 담낭이 없는 것으로, Owen¹¹⁾, 小原과 神谷²¹⁾은 있는 것으로, Ando¹⁾는 태아에서 축소형의 담낭을 보고하였고, 日本動物園水族館協會의 調査²²⁾에서는 담낭의 유무가 반반이라고 하였다.

담낭결여증에 대한 보고는 사람에서 Bachev²⁾, Dy et al⁴⁾, Okuno et al¹⁰⁾이 선천성 담낭결여증에 대하여, Planjar et al¹³⁾은 담낭의 무발육(agenesis)에 대하여, Nghiem과 Read⁹⁾는 선천성 요추 hernia를 수반한 선천성 담낭과 담낭관의 결여증에 대하여 보고한 바 있다.

저자들은 담낭과 담낭관이 결여된 양 1예를 관찰하여 그 결과를 보고하는 바이다.

재료 및 방법

경상대학교 부속동물사육장에서 건강한 6산의 8세 된 corriedale종 암양 1두를 제공받아 학생실습중 담낭결여가 확인되어 육안해부학적 관찰과 담관에 barium sulfate를 주입한 후 X-ray(Europa R Tecnomed)촬영으로 담관계를 관찰하였다.

성 적

간의 외관상 모양은 담낭의 결여를 제외하고는 정상이었으며, 방형엽과 우엽의 경계는 뚜렷하지 않았지만 좌엽, 우엽, 방형엽 및 미상엽(미상돌기와 유두돌기)으로 구분할 수 있었다(Fig 1, 2).

담관은 우배측담관, 우복측담관 및 미상돌기담관이 모여 우간관이 되고, 좌배측담관, 좌복측담관, 방형엽담관 및 유두돌기담관이 모여 좌간관을 이루고 있었으며 좌·우간관이 모여 총간관을 이루고 있었다(Fig 2). 담낭이 결여되어 담낭관은 인정할 수가 없었으며 총담관은 형성되지 않았다(Fig 2).

고 찰

Kent⁷⁾는 칠성장어, 수종의 조류, 쥐, 기제류 및 고래 등은 담낭이 없다고 하였고, 小原과 神谷²¹⁾은 코끼리, 고래, 말, 사슴, 낙타 등의 담낭이 없는 것이 확실하다고 하였다. Frandson⁵⁾, Sisson¹⁴⁾, 尹¹⁸⁾, 川田과 醍醐²⁰⁾이 말은 담낭이 없다고 하였고, Chiasson³⁾, 金과 金¹⁷⁾은 rat가 담낭이 없다고 하였다. 그리고 기린에 대해서는 Owen¹¹⁾, 小原과 神谷²¹⁾은 담낭이 있다고 하였고, Owen¹²⁾과 Siwe¹⁵⁾는 담낭이 없다고 하였으며, Ando¹⁾는 기린 태아의 소견에서 축소형의 담낭이 있다고 하였고, 日本動物園水族館協會가 調査²²⁾한 성적은 33예중 담낭이 없는 것이 16예(48.48%), 담낭이 있는 것이 17예(51.52%)였다고 하였다.

담낭결여증에 대한 보고는 사람에서 Bachev²⁾, Dy et al⁴⁾, Okuno et al¹⁰⁾이 선천성 담낭결여증에 대하여, Planjar et al¹³⁾은 담낭무발육에 관한 보고에서, 이는 담낭계통의 드문 기형이라고 하였다. Nghiem과 Read⁹⁾는 결여성 요추 hernia를 수반한 선천성 담낭관결여증에 대하여 보고하였다.

본 조사에서 담낭결여증 양은 6산의 건강한 8세 암양으로 담낭과 담낭관의 결여를 제외하고는 모두 정상이었다.

金¹⁶⁾은 한국재래산양의 간관에 대하여 우간관은 우

* 경상대학교 수의과대학, 경상대학교 농과대학

외측담관, 담낭관, 배외측담관, 미상엽담낭, 회선지가 모여서 되고, 좌엽에 분포하는 좌내측담관, 우내측담관이 모여서 좌간관을 이루고, 좌·우간관이 모여서 총담관이 된다고 하였다.

醜醜 등¹⁹⁾은 산양의 담관계는 좌외측지, 좌사외복측지(左斜外腹側枝), 복측지, 우외측지, 우사외복측지(右斜外腹側枝), 우사외배측지(右斜外背側枝), 우배측지, 좌배측지 및 배측지의 9지로 분류하였다. Habel⁶⁾은 반추류에서 좌·우간관, 총간관, 담낭, 담낭관, 총담관에 대하여 기술하였으며, 작은 담관은 문맥지와 함께 주행한다고 하였다. May⁸⁾는 양의 담낭은 길고 가늘게 신장되어 있다고 하였고, 담낭관, 담낭관 및 총담관에 대하여 기술하였다.

본 조사에서 담낭결여증의 comedale종 양은 좌배측담관, 좌복측담관, 방형엽담관 및 유두돌기담관이 모여서 좌간관을, 우배측담관, 우복측담관 및 미상돌기담관이 모여 우간관이 되고 좌·우간관이 모여서 총간관을 이루고 있었다. 기린에서는 담낭이 없다는 보고^{12,15)}와 있다는 보고^{11,21)}가 있는가 하면 없는 경우와 있는 경우가 대략 반반이라는 보고²²⁾도 있지만 사람에

서는 담낭이 없는 경우를 담낭결여증^{2,4,10)} 또는 담낭 무발육(agenesis)¹³⁾이라 하였으며, 담낭과 담낭관의 결여증¹⁷⁾이라 보고하였다. 본 조사의 양은 사람의 경우와 같이 담낭이 결여되어, 담낭관을 인정할 수 없었으며 총담관도 형성되지 않았다. 이는 담낭이 없는 말⁵⁾이 좌·우간관이 모여 총간관을 형성하는 것과 비슷하였다.

결 론

담낭이 결여된 6산의 8세된 Comedale종 양양 한마리를 제공받아 육안해부학적 관찰과 간관에 barium sulfate를 주입, X-ray 사진을 촬영하여 관찰한 결과 다음과 같은 결론을 얻었다.

1. 좌배측담관, 좌복측담관, 방형엽담관 및 유두돌기담관이 모여 좌간관을, 우배측담관, 우복측담관 및 미상돌기담관이 모여 우간관이 되고 좌·우간관이 모여 총간관을 형성하고 있었다.

2. 담낭과 담낭관이 결여되어 있었으며, 총담관은 형성하지 않았다.

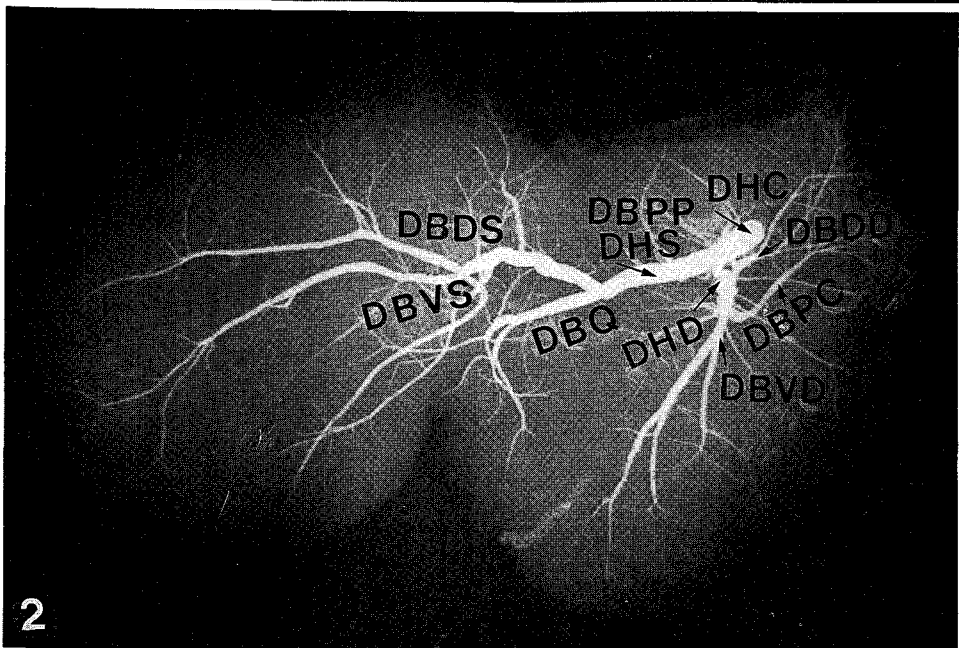
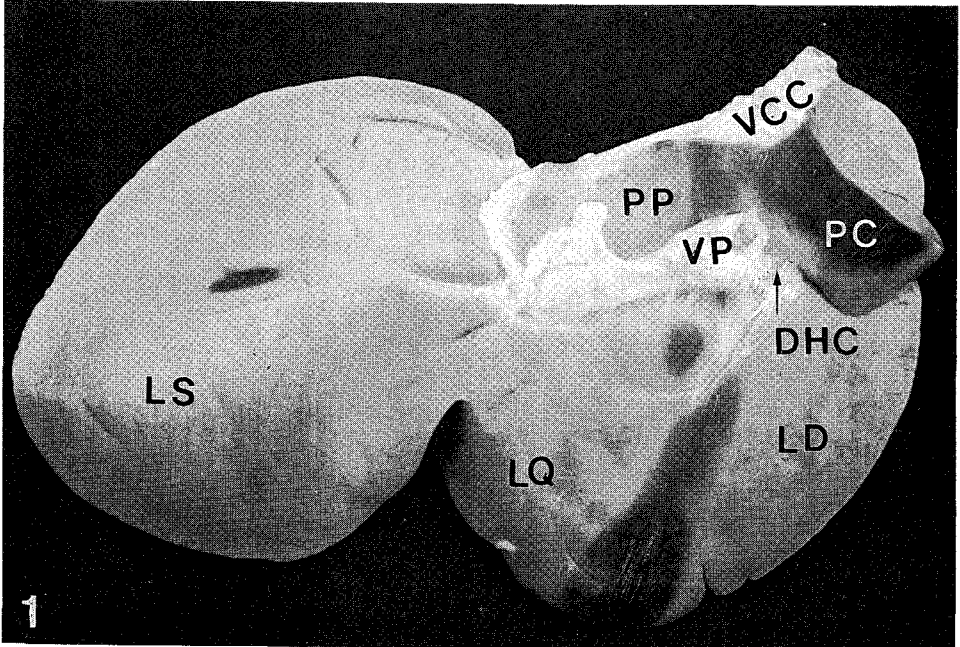
Abbreviations in figures

LS;Lobus hepatica sinistra
LD;Lobus hepatica dextra
LQ;Lobus quadratus
PP;Processus papillaris
PC;Processus caudalis
VCC;Vena cava caudalis
VP;Vena portae
DHC;Ductus hepaticus communis
DBPP;Ductus biliferus processus papillarum

DBDS;Ductus biliferus dorsalis sinister
DBVS;Ductus biliferus ventralis sinister
DBQ;Ductus biliferus quadratus
DHS;Ductus hepaticus sinister
DHD;Ductus hepaticus dexter
DBDD;Ductus biliferus dorsalis dexter
DBVD;Ductus biliferus ventralis dexter
DBPC;Ductus biliferus processus caudatus

Legends for figures

- Fig. 1. The gallbladder and cystic duct were absent,visceral surface
Fig. 2. Radiograph of bile ducts and hepatic ducts,visceral surface



참 고 문 헌

- Ando, B. : On the gall-bladder of the giraffe, Fol. Ant. Jap., (1938) 18 : 559~563.
- Bachev, II. : Vrozhdennoe otsustvie zhelchnogo puzyria, Vestn. Khir., (1990) 145(9) : 72~73.
- Chiasson, R.B. : Laboratory anatomy of the white rat. 3rd ed, W.M.C. Brown Co., (1975) pp.42~48.
- Dy, V.C., Serfas, L.S. and Cavallaro, S.E. : Congenital absence of gallbladder and cystic duct, Pa. Med., (1978) 81(9) : 31~32.
- Frandsen R.D. : Anatomy and physiology of farm animals. 3rd ed, Philadelphia : Lea & Febiger., (1981) pp. 329~331.
- Habel, R.E. : Ruminant digestive system. In : Getty, R. ed. Sisson and Grossman's anatomy of the domestic animals. 5th ed, Philadelphia WB. Saunders Co., (1975) pp. 861~915.
- Kent, G.C. : Comparative anatomy of the vertebrates. 5th ed, CV. Mosby Co., (1983) pp. 331~332.
- May, N.D.S. : The anatomy of the sheep. 3rd ed, University of Queensland press : Brisbane., (1970) pp. 91~93.
- Nghiem, D.D. and Read, R.C. : Agenesis of the gallbladder and congenital lumbar hernia, South. Med. J., (1979) 72(9) : 1151~1153.
- Okuno, F., Suzuki, Y. and Aiki, S. : Congenital absence of the gallbladder associated with retinitis pigme diagnosed without surgical procedure, Nippon. Shokakibyō. Gakkai. Zasshi., (1978) 75(7) : 1095~1099.
- Owen, R. : Description of the organs of deglutition in the giraffe, Proc. Zool. Soc. London., (1838)9 : 47.
- Owen, R. : The anatomy of vertebrates. 3rd ed, London : Longmans Green., (1868)480~481.
- Planjar, M., Knezevic, A. and Maksimovic, V. : Agnezija jucnog mjehura-prikaz bolesnika i kratka pregled literatur, Acta. Chir. Jugos., (1979) 26(1) : 79~83.
- Sisson, S. : Equine digestive system. In : Getty R. ed. Sisson and Grossman's anatomy of the domestic animals. 5th ed, Philadelphia : WB Saunders Co., (1975) pp.454~497.
- Siwe, St. A. : Die grossen Drüsen des Darmkanales. In : Bolk L, ed. Handbuch der vergleichenden anatomie der Wirbeltiere. 3rd ed, Berlin : Urban u. Schwarzenberg., (1937) pp. 754.
- 金鍾涉 : 韓國在來山羊의 肝內血管 및 肝管의 分布狀態에 관하여. 慶尙大學. 農業研究所報, (1973)7 : 99~109.
- 金鍾涉, 金昌煥 : 實驗脊椎動物解剖學. 初版. 螢雪出版社. 서울. (1986) pp.238~245.
- 尹錫鳳. 家畜比較解剖學. 文運堂. 서울 (1988) pp.306~309.
- 醍立正之, 吉村武明, 佐藤中雄. 反芻類家畜の體構築に關する斷面解剖學的・立體 線解剖學的研究 I. 山羊の肝內膽管系について. 日本獸醫畜產大學研究報告, (1977) 26 : 64~78.
- 川田信平, 醍立正之. 圖設家畜比較解剖學 (上卷). 4版. 文永堂. 東京. (1982) pp. 331~342.
- 小原二郎, 神谷敏郎. キリソの膽囊について. 解剖學雜誌, (1965) 40(3) : 77~83.
- 獸醫竝に飼育技術者研究會. キリソに關する調査報告. 動物園水族館誌, (1962) 4 : 77~83.

A Ovine Case of Absence of Gallbladder

Kim, Chong-Sup, Huh, Chan-Kwen, Lee, Byoung-O*

College of Veterinary Medicine, Gyeongsang National University and College of Agriculture,
Gyeongsang National University*

Abstract

Absence of gallbladder in sheep, which had previously given birth to 6 normal lambs at 8-year-old was examined macroscopically and radiographically.

1. Ductus biliferus dorsalis sinister, Ductus biliferus ventralis sinister, Ductus biliferus quadratus and Ductus biliferus processus papillaries are collected into Ductus hepaticus sinister. Ductus biliferus dorsalis dexter, Ductus biliferus ventralis dexter and Ductus biliferus processus caudatus are collected into Ductus hepaticus dexter. Ductus hepaticus sinister and dexter are collected into Ductus hepaticus communis.

2. In the visceral surface of the liver, the gallbladder and cystic duct were absent.