

I. 외과적 치료환자의 선택기준

조선대학교 치과대학 교정학교실

교수 이 동 주

1. 진단 및 외과적 치료

악안면 기형이거나 부정교합 상태가 심해서 교정 치료만으로는 해결될 수 없는 환자에서, 악골의 외과적 재배열이나 치아 및 치조골의 재위치가 필요하다. 부조화가 심한 경우 교정적으로 이를 위장시킬려는 시도는 안모의 심미성에 도움이 되지 못하며, 치료자들도 매우 곤란하다. 반면에 별로 심하지도 않은 환자를 무분별하게 수술함으로써 환자에게 불필요한 손상을 가하는 것도 피해야 한다.

대부분의 악안면 기형이나 부정교합은 3차원적으로 발생되고, 아름다운 안모란 3차원적 조화를 이루어야 하기 때문에, 치료계획을 위해서는 3차원적 분석이 필요하다.

(1) 수평 관계

상악이 심하게 협착된 경우 교정적으로 치열을 확대시킬 수는 있으나, 협착으로 치아의 tipping, 개방교합의 유발, 치료후 쉽게 재발되는 등의 부작용을 지닌다. 특히 구개의 급속확대술이 성인에서는 바람직하지 않다. 이런 경우 상악을 LeFort I downfracture surgery로 정중선에서 가깝거나 멀리 이동시키는 것은 쉽고 안정된다. 그러나 하악의 확대나 축소의 범위는 매우 제한된다.

(2) 전후방 관계

악골의 전후방 부조화는 가장 흔히 나타나는 부정

교합이므로 외과적 수술이 요구되는 대부분의 환자들이 이 범주에 속하며, 특히 한국인에서는 III급 부정교합에서 가장 흔히 수술이 요구된다.

하악은 비교적 쉽게 전후방으로 이동될 수 있으나, 과도한 전방이동은 근신경계의 적응 및 신장된 연조직 때문에 안정이 문제된다. 상악은 안정을 위해 후방에 끌어안을 한다면 전방이동시킬 수 있다. 상악전체의 후방이동은 다른 골격들 때문에 어려우나, 상악을 분할하여 전방부위만 후퇴시킴으로서 이런 문제를 극복할 수 있다.

특히 심미적으로 큰 문제가 되는 양악전돌증(bimaxillary protrusion)에 대해 그 동안 별 관심을 갖지 않았다. 상하악골이 동시에 전방위치되어 구치관계는 정상이나, 치조골과 전치들이 전돌된 골격성의 bimaxillary prognathism과 악골은 정상위치하나 전치가 전돌된 bialveolar protrusion과 감별되어야 한다.

Bimaxillary prognathism에서 전치의 경사도는 오히려 정상에 가깝기 때문에, 교정치료시 전치의 과도한 설측경사는 전치의 심한 설측경사를 유발하고, 안모 심미성의 개선도 되지 않고, 심한 smiling의 문제를 초래한다. 따라서 이런 성인환자에서 악교정수술을 동반하는 경우, 치료기간의 감소나 지속적인 교정치료에 의한 부작용을 감소시킬 수 있으며 심미적 개선을 이룰 수 있다(그림 1).

(3) 수직적 관계

그동안 골격성 개방교합은 치료가 가장 어려운 문

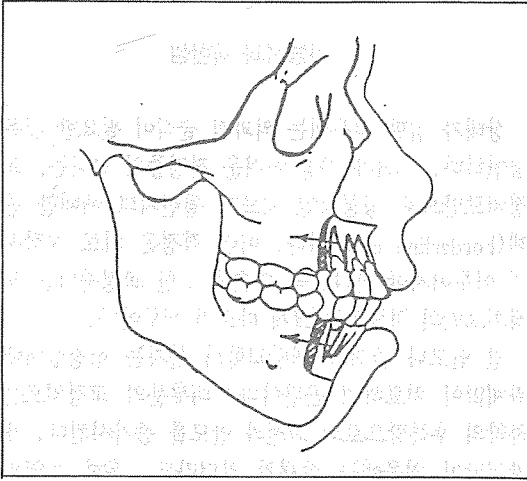


그림 1. bimaxillary prognathism환자에서 제1소구치 4개를 발거한 후 악교정 수술의 도해.

제중의 하나였다. 현재의 외과적인 방법은 코 및, 상악동의 측방벽과 비중격에서 골을 제거한후 상악을 상방이동시킨다. 그 결과 하악이 상방 및 전방으로 이동되므로 안모고경이 짧아진다. 교정치료와는 달리 수술후 상악이 후하방으로 재발되는 경향이 없다. 그러나 과도한 과개교합의 수술은 안정에 문제가 있다.

최근에 전후방 및 수직적 문제를 동시에 지니는 환자의 치료에서 상악, 하악 및 chin을 동시에 이동시키는 수술이 많이 사용된다³⁾.

(4) 비대칭 안모

단지 치열만의 비대칭은 교정치료만으로도 해결이 가능하나, 골격적인 비대칭을 동반한 경우에는 교정치료뿐만 아니라 악교정수술까지 필요하게 된다¹⁾.

그동안 비대칭 안모의 처치는 수술적인 난이성과 원인에 대한 불충분한 이해로 인해 특별한 관심을 받아오지 못했으나, 최근에 악교정수술의 발달로 이런 문제들을 보다 쉽게 해결 할 수 있게 되었다¹⁰⁾.

상악골의 비대칭은 보통 하악골의 비대칭을 동반하며, 두경부의 syndrom이나 외상등에 의해 유발된다. 하악골의 비대칭은 하악과두의 편측성 발육, 외상성 혹은 신경성 장애로 하악골의 비대칭이 초래된다⁵⁾.

일반적으로 안모의 비대칭이 발견되는 시기는 10세 이후에서 20세 전후로 하악과두의 성장이 활발한

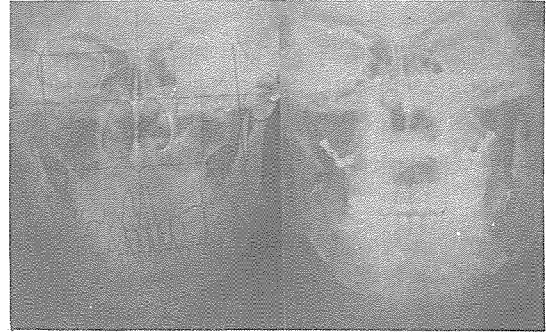

그림 2. 비대칭 안모의 교정 및 외과적 치료.

A. 치료전 두부방사선 사진.

B. 치료후 두부방사선사진.

시기이며, 적절한 수술시기의 결정을 위해서는 성장 잠재력의 잔존여부를 평가해야 한다.

최근에는 상하악골을 동시에 수술함으로써 안모의 심미성, 치료의 안정성 및 생력학적 기능을 고려한 위치로 상하악골을 재위치 시킬수 있게 되었다^{4,6)}(그림 2).

(5) 수술의 위험성

다른 수술에서 발생될 수 있는 일반적인 위험외에도 악교정수술에는 독특한 위험이 있다. Van der Linden⁹⁾에 의하면 수술중 혹은 수술직후 생명이 위험한 상태는 수술환자의 0.1%-0.3%이다. 치아의 손상이나 상실(1%)도 일어나며, 치주조직의 손상도 흔히 발생된다(2-3%). 치아에 공급되는 sensory nerve의 상실은 더 흔하다(상악 5%, 하악 30%). 하순 및 chin에 공급되는 신경의 영구적 장애는 매우 다양하며 중요하다(partial loss of sensibility 10-40%, total loss of sensibility 2%).

수술후 처치가 불충분한 경우, 개구의 양이 제한된 채 남으며(40mm이하) 약 10%에서 일시적일지라도 악관절 장애가 발생된다고 하였다.

2. 치료시기

(1) 조기의 수술과 성장과다

조기의 악골수술이 더 이상의 과도한 성장을 예방하는지에 대해 적절한 결론이 없다. 하악전돌을 지

니면서 활발히 성장중인 환자는 너무 조기에 수술한다면 치료된 것보다 더 성장하여 재치료가 요구될 수도 있다. 사회정신적인 조정문제가 하악전돌증의 조기치료를 정당화시킬 수는 있으나, 이런 경우 보호자에게 재치료가 필요할 것이라는 것을 알려주어야 한다.

성장이 완료될때까지 수술을 연기하기로 결정했다면, 수술시기의 결정에 가장 좋은 방법은 연속적인 두부방사선사진의 tracing이다. 성장의 감속이 일어났다는 양호한 tracing결과까지 수술은 연기된다.

(2) 조기의 수술과 성장결핍

성장결핍을 동반한 어떤 선천적 문제를 지닌 소아는 수술이 필요하며, 두개골유합증(craniosynostosis)와 hemifacial microsomia가 그 예이다.

일반적 원인은 하악과두의 손상이나, 심한 감염후에 유발된 하악의 ankylosis이다. 이런 경우 ankylosis를 해소시키는 수술과, 잇따른 성장을 유도하기 위한 기능적 장치의 치료가 필요하다. 심한 진행성 결핍을 지닌 아동은, 심하지만 안정된 결핍을 지닌 아동(예, 작은 하악을 지녔으나 안모비율의 변화는 없는 아동)과 구별해야 한다. 진행성 결핍증은 조기수술의 적응증이나, 심하지만 안정된 결핍증의 경우에는 그렇지 않다.

사춘기 최대성장기 이전의 하악전진술은, 극히 심하거나 진행성 기형을 지니지 않는 환자에서는 의심스러운 시술이다. 반대로 성적인 성숙 이후에 하악전진을 연기시킬 이유는 없다.

전후방으로 결핍된 상악이나 안모 중앙부의 조기 외과적 전방이동은, 재발을 억제하기 위해 골이식이 되었다면 비교적 안정된다. 이런 형태는 구순 및 구개파열 환자에서 가장 일반적이다.

3. 기능성과 제한성

상태가 심한 경우에는 외과적 술식이 필요한 것은 당연하다. 그러나 가장 어려운 결정중의 하나는, 교정치료만으로 성공적인 치료가 될런지의 애매한 증례(borderline case)이다. 이런 결정은 치료 시작시에 이루어져야 한다. 즉 수술을 위한 교정준비는 교정치료만의 치료와는 크게 다르기 때문이다.

긴 안모나 골격성 개방교합의 환자는 성장상태에 관계없이 치료하기 곤란하다. 대부분의 교정치료는 하악의 후하방으로의 회전과 안모를 증가시킨다. 개방교합이 처음에는 존재치 않더라도, 흔히 치열의 leveling과정에서 개방교합이 발생된다. 따라서 이런 형태의 환자에서 교정치료를 복잡하게 만들므로 수술로 가울게 한다. 이런 extrusive한 치아이동은 짧은 안모나 골격성 과개교합을 치료할때도 발생되나, 일반적으로 그 결과는 만족스럽다. 즉 구치의 extrusion과 안모의 증가는 상황을 개선시킨다.

II급이나 III급 부정교합의 교정치료를 고려할때, 치열궁길이의 부조화량을 고려해야 한다. 악골 부조화를 보상하기 위한 치아의 전후방 이동은, 발치공간간의 넓이와 치열확대의 양에 의해 제한을 받는다. 많은 공간이 crowding해소와 leveling에 필요하다면, 골격성 부조화의 치료를 위해서는 거의 남지 않게 된다. 따라서 수술이 필요하게 된다.

연조직의 평가도 중요한 요인이다. 골격성 II급 부정교합자가 불량한 입술의 지지와 큰 코를 지닌다면, 상악전치의 설측이동에 의해 개선되지 않는 다. 마찬가지로 하악 소구치를 발거한 III급 부정교합 환자에 chin은 더 작아지지 않을 것이다. 따라서 Proffit⁸⁾는 만족스러운 교정치료만의 치료와 실패의 차이를 다음과 같이 특징지었다(표 1).

표 1. 골격성 부정교합에서 교정치료만의 치료

Acceptable results likely	Poor results likely
Average or short facial pattern	Long vertical facial pattern
Mild anteroposterior jaw discrepancy	Moderate or severe anteroposterior jaw discrepancy
Crowding > 4-6mm	Crowding > 4-6mm
Normal soft tissue features(nose, lips, chin)	Exaggerated features
No transverse skeletal problem	Transverse skeletal component of problem

또한 須佐美隆³⁾은 전치부 반대교합의 치료시 난이도를 다음과 같이 판정하였다(표 2).

표 2. 반대교합 치료의 난이도 판정

	치료가 용이한 반대교합	치료가 어려운 반대교합
전치부	<ul style="list-style-type: none"> ·수직피개교합이 크다 ·정상이거나 설측경사된 상악전치 ·순측경사된 하악전치 및 공간이 존재 	<ul style="list-style-type: none"> ·수직피개교합이 적거나 절단교합(개방교합은 매우 어렵다) ·순측경사된 상악전치 ·설측경사된 하악전치
구치부	<ul style="list-style-type: none"> ·구치부 관계가 거의 정상 ·상악치열에 부정이 많다 ·안모나 하악이 거의 정상 	<ul style="list-style-type: none"> ·근심교합이나 반대교합 존재 ·상악치열에 부정이 적다 ·안모가 길고 하악이 전돌되어 있다.
기타	<ul style="list-style-type: none"> ·거의 정상적인 치조기저 ·하악의 후방이동이 가능하다 	<ul style="list-style-type: none"> ·하악이 큰 치조기저 ·하악의 후방이동이 거의 안됨

특히 저자는 III급 부정교합을 지나면서 안모의 비대칭이 있는 경우 교정치료만으로는 치료가 되지 않으며, 양호한 결과를 위해서는 외과적 수술을 같이 시행할 것을 추천한다.

참고문헌

1. 김동호, 박승중, 이동주: 비대칭 안모의 교정치험례, *대치교지*, 21: 701-710, 1991.
2. 須佐美隆³⁾, 中後忠男: 反對咬合(cross-bite),

pp.269-281, 대림출판사, 1988.

3. Bell W.H., Jacobs J.D. and Quejada J.G.: Simultaneous repositioning of the maxilla, mandible, and chin, treatment planning and analysis of soft tissue, *Am.J.Orthod.*, 89; 28-50, 1986.
4. Brami S.Lamarche J.P., Souyris F.: Treatment of facial asymmetry by one stage maxillary and mandibular bilateral osteotomies. *Int. J. Oral Surg.*, 3: 239-242, 1974.
5. Grucam A. and Meiselsm E.: Asymmetry of the mandible from unilateral hypertrophy, *Ann, Surg.* 83: 775, 1926.
6. Hall H.H.: An improved method for treatment of facial asymmetry secondary to jaw deformity. *J. Oral Maxillofac. Surg.*, 42: 673-679, 1984.
7. Jacobs J.D. & Bell W.H.: Combined surgical and orthodontic treatment of bimaxillary protrusion, *Am.J.Orthod.*, 83: 321-333, 1983.
8. Proffit W.R.: Contemporary orthodontics, P. 519-557, The C.V. Mosby Co, 1986.
9. Van der Linden, F.P.G.M.: Problems and procedures in dentofacial orthopedics, pp. 351-363, Quintessence Publishing Co, 1990.
10. Vig P.S. and Hewitt A.B.: Asymmetry of the human facial skeleton, *Angle Orthod.*, 45: 125-129, 1975.

한 미 합 금

C.HAFNER 

1. 치과용 귀금속 및 수입합금 판매전문
2. DIN·ISO·ADA공인된 합금만 취급함
3. 금·백금 도매

FAX.(02) 773-1800
TEL.757-8700, 775-8700

PORCELAIN GOLD	INLAY GOLD	
K ₂Au+Pt=98.5%	Au 86.5%	Au 80.5%
K ₃Au+Pt=97%	CROWN & BRIDGES	
E-K ₂Au+Pt=93%	Au76%	Au75% Au66.9%
P-GN.....Au+PD=55%	Au61.6%	Au45% Au5%
PORCELAIN GOLD(No silver)	JWG. Hi-DESK	
C-Hsf ₂Au+PD=88.5%	DENTURE GOLD	
P-Gsf ₂Au+PD=80%	Au 75%	Au 61.6%