

## 폐결핵에 대한 골막외 파라핀 충전술

진영 성모병원 외과

최 명 길

창원 결핵과 의원

이 중 철

= Abstract =

### Extraperiosteal Paraffine Plombage Thoracoplasty for Pulmonary Tuberculosis

Myong-kil Choi, M.D.

Department of Surgery, Gin Yong Hospital, Chang Won, Korea

Jong-chul Ree, M.D.

Department of Tuberculosis, Chang Won Hospital, Chang Won, Korea

**Background:** From 1973 we performed EPPT for the 3,500 cases of the cavitary tuberculosis who were not responded well to the antimicrobial drugs, and we evaluated the 1,003 cases who could be followed up to more than 3 years postoperatively.

**Method:** The key of the EPPT was that the 5-8 ribs of unilateral chest were denuded at the one stage operation and the paraffine was used as the plomb of filling the dead space out of the collapsed periosteums and intercostal muscles.

**Result and Conclusion:** Number of patients who had unilateral EPPT was 759 and bilateral 244. The late complication were subscapular abscess (12) lump formation (42) and paraffine expectoration (26). All of those complications was cured after removal of the packed paraffine. Sputum conversion rates were 91.6% in the group with cavity less than 3 cm and 41.8% in the group with cavity bigger than 5 cm.

**Key Words:** Cavity, Extra periosteal praffine plombage thoracoplasty, Negative Convulsion

### 서 론

골막외 충전술은 폐결핵 공동에 대한 허탈 요법 (collapse therapy)으로서 1950년대 부터 실시되어 왔

으며, 늑골의 골막을 박리하여 유리된 골막, 늑간근과 늑골사이에 이물을 충전하는 수술이다. 저자들은 1973년 부터 진영성모병원, 창원홍광외과의원에서 파라핀을 사용해서 수술을 실시해왔고 좋은 결과를 볼수 있었기에 여기에 보고 하고자 한다.

EPT: Extraperiosteal Plombage Thoracoplasty

EPPT: Extraperiosteal Paraffine Plombage

Thoracoplasty

SA: Subscapular Abscess

CV: Cavity

### 대상 및 방법

1973년부터 1990년까지 3,550명에 대하여 EPPT를

실시하였으며, 그중 수술후 3년 이상 15년까지 관찰할 수 있었던 1,003명에 대하여 살펴보고자 한다. 1,003명의 연령, 성별은(Table 1)과 같다. 연령은 19세~68세까지로 40~50대가 가장 많았고 성별은 남자가 많았다. 술전화학요법의 기간은 1년 6개월부터 15년까지로 평균 3년이며 모두 AFB(+)였다(Table 2). 항결핵제는 모두 INH, RMP, SM, KM, PZA, EMB, PAS를 불규칙적으로 사용해 왔다. PA 흉부 X-선상으로 양측 모두에 병변이 있었고, 병변범위가 광범위하여 절제 수술의 적응이 어려운 예들이 224명이었다. 공동 1개의 크기에 따라 분류해보면(Table 3)과 같다.

이들 공동은 폐의 상외측에 위치하였고 상부에서 하부로 걸쳐있는 거대공동은 대상에 포함시켰으나 하부나 내측에만 있는 공동은 대상에서 제외되었고 기관지확장증이나 심한 늑막비후가 있는 환자도 제외시켰다.

수술전 폐기능 검사를 할 수 있었던 316명에 대한 검사결과는(Table 4)와 같다. 폐활량(V.C), 최대호흡량(MBC)이 35% 이상이면 대상으로 삼았는데 폐기능검사를 받지 못한 환자는 호흡곤란 없이 평지보행이 가능하면 수술대상으로 삼았다.

Table 1. Age and Sex Distribution

Age	Male	Female	Total
- 19	1	3	4
20 - 29	64	51	115
30 - 39	114	73	187
40 - 49	191	99	290
50 - 59	242	128	370
60 - 68	24	13	37
Total	636	367	1,003

Table 2. Duration of TB Chemotherapy Before Operation

Duration (ys)	No.
1.5 - < 2	59
2 - < 4	138
4 - < 6	434
6 - < 10	305
10 - < 15	67
Total	1,003

## 1. 수술 방법

복와위(prone position)로 견감연 절제선(parascapular incision)을 가하고(Fig. 1), 근육층을 절개후 늑골에 도달한다. X-선상 공동의 하연보다 하나 아래 늑골까지 박리하게 되는데 최하위 늑골을 척추측으로부터 골막을 약 10~15 cm 박리하고 접차 위 늑골로 가면서 박

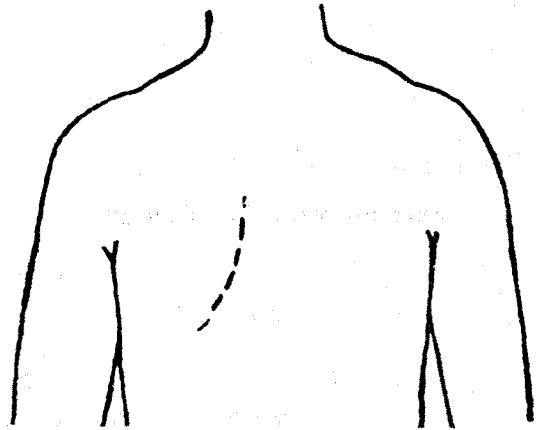


Fig. 1. Skin incision.

Table 3. Cavity Size on the Unilateral Chest PA X-Ray Film

Size (Cm)	No.
2 - < 3	132
3 - < 5	319
> 5	552
Total	1,003

Table 4. Preop Pulmonary Function Tests for 316 Patients

% of normal value	V.C (No. of Patients)	MBC
35 - < 45	36	28
45 - < 55	55	53
55 - < 70	119	122
70 - < 85	77	81
> 85	29	32
Total	316	316

리길이가 길어진다. 제 2늑골은 거의 전부를, 제 1늑골은 하면 끝만만 박리하고 폐첨부(apex)의 늑막을 박리해서는 안된다. 보통 제 5~6늑골까지 박리하게 되는데 제 9늑골까지 박리하는 수도 있다(Fig. 2). 박리된 골막, 늑간근과 늑골사이에 파라핀을 삽입하게 된다. 용점(Melting point) 50~52°C의 파라핀 500 g을 160°C 건조

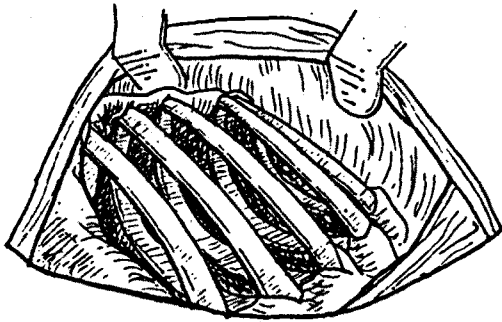


Fig. 2. Denuded periosteum and inter costal muscle.

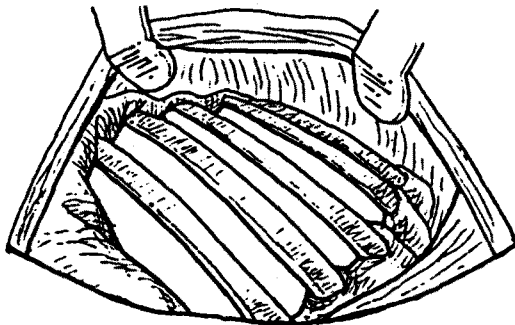


Fig. 3. Paraffine filled in the extra periosteal space.

멸균기 내에서 2시간 소독해 두었다가, 수술전에 100°C 가온, 용해시켜 수술이 시작되면서 수술실로 가져와서 농반 등 적당한 용기에 부어 놓으면 수술실 온도에서 굳어간다.

이것을 적당한 크기의 덩어리로 만들어서 늑간으로 삽입한다. 사용되는 양은 대략 1개 늑골당 50~60 g이면 충분했다(Fig. 3). 수술에 소요되어지는 시간은 1시간 이내이고, 출혈량은 1 pint 이내여서 수혈을 하지 않았다.

## 결 과

수술직후에 수술흉벽에 기호흡(Paradoxical movement)이 없고 객담배출이 비교적 쉽고, 따라서 수술 후 호흡량의 감소가 많지않아 다음날에는 보행도 가능해서 간호가 용이하였다.

수술을 받은 3,500명중 사망자는 2명으로 1명은 수술 후 3일만에 폐염으로, 1명은 수술중 원인불명으로 사망하였다. 그리고 수술 후 견갑하 농양을 일으켜 난치의 개방창을 가졌으나 건강하게 살고있는 예가 2명이었다. 관찰대상자 1,003명중 244명은 양측에 수술을 받아서 수술 횟수가 총 1,244회로 그 중 합병증을 보면(Table 5)와 같다.

견갑하농양(SA)은 수술후 6개월 이내에 증상이 나타난 예는 없었고 2년후에 1예, 5년후에 1예가 발생하였다. 수술후 6개월에서 5년사이에 흉벽의 피하에 덩이(lump)가 축지되는 수가 있었고, 기관지를 통해서 경구적으로 파라핀이 객출되는 수도 있었다. 이들 후병발증(late complication)은 재수술을 하여 파라핀을 제거함

Table 5. Complication After 1,244 EPPT for 1,003 Patients

No. of Operation	Complication	N (%)	Therapy	Outcome
1,244	Immediate			
	Bleeding	2	aspiration	good
	Pneumothorax	1	duplication suture	good
	Wound infection	10	wound care	good
	Late			
	Subscapular Abscess	2 (0.16)		
	Lump Formation	46 (3.6)	Removal of Paraffin	good
Paraffine Expectoration	20 (1.6)			

으로써 처치할 수 있었고 특히 파라핀 제거시에는 여기에 필요한 늑골절제만 하고 사공간(dead space)은 그대로 두었는데 합병증이 재발한 예는 없었다.

폐결핵에 대한 성적을 보기 위해서 EPPT후 6개월에서 3년만에 객담음성이 된 예를 공동크기에 따라 분류해보면(Table 6)과 같다.

공동이 클수록 술전 이환기간도 길어지고 공동벽과 주위조직이 굳어지며, 늑막비후도 심해져서 EPPT로서도 폐압축이 잘 안되고 수술성적도 불량하였다. 거대 공동 환자중에는 특히 양측에 병소부가 있으면서 폐 한쪽을 특별성 기흉으로 기관지 늑막루, 농흉이 형성되어 폐가 완전압축된 상태로 3년간을 치료해온 환자가 있었는데, EPPT를 받은 후에는 늑막과 전폐가 잘 압축되어 농흉 공간을 없애고 치유된 예가 2건 있었다.

## 고 안

폐결핵의 외과적 요법으로 기본적 흉곽성형술(standard thoracoplasty)는 수술후에 오는 흉부의 기형과 폐기능의 감소 등의 단점이 많아 1940년대 후반부터는 잘 이용되지 않게 되었다<sup>1)</sup>. 항생제, 항결핵제가 나오면서 구라파에서는 변형적 흉곽성형술(modified thoracoplasty)가, 미국에서는 폐 절제술이 성행하게 되었다<sup>2)</sup>.

Table 6. Sputum Conversion After EPPT in 1,003 Patients

CV (Cm)	No. of Patients	Sputum Conversion (%)
2 - 3	132	121 (91.6)
3 - 5	319	206 (64.7)
5 - 10	552	264 (48 )
Total	1,003	591

1950년대부터 폐 절제수술의 적응이 안되고 허탈요법(collapse therapy)의 적응이 되는 환자에 대해서는 골막의 충전술을 해보게 되고 그 결과가 좋음으로서 1970년대 이후 허탈요법(collapse therapy)으로서 골막의 충전술을 권장하게 되었다<sup>3,4)</sup>.

한국에서는 1964년부터 정등<sup>5)</sup>에 의하여 시작되었고, 저자들이 이를 계속하여 왔다. 골막의 충전술의 장점은 수술수기가 간단하며 환자에게 육체적, 경제적 부담을 줄일 수 있다. 또한 기본적 흉곽성형술(standard thoracoplasty)에 비하여 박리되는 늑골의 범위가 적고, 1차수술로 끝낼 수 있으며 수술후 흉곽변형이 없다. 그리고 선택적으로 폐를 압축할수 있기 때문에 수술후에 오는 폐기능의 저하가 거의 없다<sup>6)</sup>.

따라서 술전 폐기능이 낮은 환자도 수술을 받을수 있고, 양측의 수술을 일시에 받을 수도 있다. EPPT수술을 받은 환자는 수술후 간호도 보다 쉽고 회복속도도 빨랐다.

저자들의 경험으로는 폐활량(V.C), 최대호흡량(MBC) 정상치의 35%인 환자도 이 수술을 받을 수 있었고, 회복과정도 순조로웠다. EPT의 단점은 흉곽내에 삽입된 plomb가 감염을 일으키는 점이다. 1940년대 이전에는 늑막의 충전술을 할때가 있었다. 이 때에 사용된 충전물이 모두 결핵감염되어 심한 합병증을 일으켜 중단되었다. EPPT에서는 공동과 plomb 사이에 혈류가 풍부한 근육층이 가로놓여 있기 때문에 감염이 잘 되지 않는다.

저자들은 Fox<sup>7)</sup>의 방법에 따라 plomb로서 파라핀을 사용하였는데 단 2예에서만 견갑골하농양(SA)증상을 보았다. 이는 plomb에 사용되는 lucite, polyethylene spheres 등에 비해 파라핀은 소독을 완벽하게 할 수 있고 또한 수술시에 골막을 박리한 공간을 빈틈없이 채울 수 있기 때문에 감염이 적게 발생되지 않았나 생각된다.

Table 7. The Results of EPPT

	No. of Pt.	Sputum Conversion			Incidence of plomb morbidity No. (%)
		* G1 (%)	* G2 (%)	* G3 (%)	
Fox	733	**329→262 (79.7)	**361→249 (69.2)	**43→ 18 (41.9)	137 ( 25)
Chung	67	5→ 5 ( 100)	39→ 30 (76)	23→ 10 (43)	5 (7.4)
Choi	1,003	132→121 (91.6)	319→207 (64.9)	552→264 (47.8)	66 (6.5)

\* G1 : < 3 Cm CV group    G2 : 3 - 5 Cm CV group    G3 : > 5 Cm CV group    \*\* AFB (+) → (-)

결핵성 견갑골하농양(SA)에서 파라핀을 제거한 후 견갑(scapula)하에 공간이 남아 있더라도 견갑골하농양(SA)이 재발병하지 않는 것을 보면 장기간의 항결핵제 사용으로 결핵균의 균력이 약해져서 자연 사멸한 것으로 여겨진다. 충전된 파라핀이 수술후 1년쯤 지나서 객담으로 배출되는 수가 있는데, 이는 용점 55°C 이상의 파라핀이 사용되었을때 잘 일어나는 것으로 보였으며 용점 52~54°C 이상의 것은 사용하지 말아야 할 것이다.

EPPT로 늑골에서 분리된 골막과 근육층은 압박된 상태에서 3개월이상 경과하면 그 자리에 고정되어지므로 수술후 6개월이 되면 합병증이 없더라도 2차수술을 해서 plomb를 제거하도록 환자에게 권했는데, 2차 제거수술에 응한 수는 450명이었다.

2차 수술후 1년에는 압축된 폐가 약간은 팽창되어 있는 것을 흔히 볼 수 있으나 압축된 공동이 다시 팽창되는 예는 볼수 없었다.

내과치료에 실패한 공동성 폐결핵에 대하여 절제수술과 함께 EPPT를 고려하게 되는데, 일반적으로 허탈요법(collapse therapy)에 대한 금기(contraindication)는 EPPT에도 해당한다. 그러나 EPPT에 있어서는 공동이 폐 중심부에 있거나 공동벽이 비후 또는 석회화로 압축이 잘 안되는 경우에도 EPPT로 공동이 내측하위로 이동되고, 1~2년 경과하면서 결핵균(afb) 음전화가 이루어지는 예를 볼수가 있었다.

1측 폐의 파괴된 폐(destroyed lung)에 기관지 확장증이 없으면 EPPT를 실시하여 좋은 결과를 볼 수 있었다. 심한 각혈환자에 대하여 EPPT를 행한 보고가 있는데 저자들도 1예에서 좋은 결과를 보았다<sup>1)</sup>. 파괴된 폐(destroyed lung)에 기관지 늑막루와 농흉이 동반된 환자에게 EPPT를 시행하여 완치시킨 예는 일종의 흉곽중격 동봉합(thoraco-mediastinal plication)이라 하겠다<sup>2)</sup>.

결핵성 공동에 대한 허탈요법(collapse therapy)의 성적은 그 공동의 크기, 위치, 존속기간, 공동벽의 성상에 따라 달라진다. 따라서 EPPT의 공동에 대한 치료성적은 그 적응을 선택하는데 따라 달라질 것이다. 공동의 위치가 제 5늑골 후면이상에서 외측이나 중앙에 있는 것은 공동벽의 강도에 관계없이 잘 치유되었다. 공동크기가 3cm 이상이 되면서 그 수술성적도 떨어지는데, 수술 전 병력도 길어지고 공동이 잘 압축되지 않는 요인이 생기기 때문일 것이다. 그러나 저자들의 성적에서 5cm 크

기 이상의 공동을 가진 환자의 40%를 완치시킬 수 있었다는 것은 EPPT의 자량이라 하겠다. (Table 7)은 Fox, Chung 등의 EPPT 성적과 저자들의 성적을 비교한 결과이다.

Fox의 수술에에서 plomb 사고가 많은 것은 수술중 plomb 삽입에 있어서 늑골을 1~2개 부분절제하는데 기인하지 않았나 생각된다. 절제요법의 적응이 되는 환자에게 EPPT를 해서 완치시키기도 했는데 EPPT가 술자에게는 수술이 간편해서 좋았고, 환자에게는 수술중이나 수술후 부담이 적고 경제적이어서 좋았다. 수술후 결핵의 치유율은 같고, 재발율은 절제수술쪽이 오히려 많은 편이지만 EPPT는 수술을 두번 받아야 되는 단점이 있다. EPPT에 적응이 안되는 결핵성 공동에 대해서는 공동 성형술(cavernoplasty)이 있으니, 공동성 중증 결핵환자가 많은 한국에서 이들 환자들에게 외과적 치료를 적극 권장해서 이 사회에서 만성 개방성 결핵환자를 줄여나가야 할 것이다.

## 요 약

중증 공동성 폐결핵환자에 대해 파라핀을 사용한 골막의 충전술을 1973년부터 시행한 후 관찰된 1,003명에 대한 결과 및 그 수술방법을 살펴보았다. Plomb의 감염유출을 일으킨 예는 78명이고 모두 plomb 제거후에는 별다른 이상이 나타나질 않았다. EPPT로서 3cm 이하의 공동을 가진 결핵환자는 90%, 5cm 이상의 거대공동 환자는 40%에서 치유되었으니 EPPT가 우리나라의 결핵문제 해결에 도움이 될 것임을 확신하는 바이다.

## REFERENCES

- 1) Blades: Surgical diseases of the chest 3 ED, p 187, Saint Louis. The CV Mosby 1974
- 2) Strieder JW, Laforgt EG: Thoracic surgery of pulmonary TBC, The New England J of Med 276:960, 1967
- 3) Baum GL: Textbook of pulmonary diseases 2Ed, p 359, Boston, Little and brown. 1974
- 4) Davis-Christopher: Textbook of surgery. 10ED, p 1831, Philadelphia, WB Saunders Company 1972
- 5) 정진택, 최명길, 변해공: 골막의 흉곽충진술에 대하여, 대한외과학회지 10:6, 1968

- 6) Snider GL, Shaw AR: The effects of extraperiosteal paraffin plombage thoracoplasty on pulmonary function. J Thoracic Surgery 44:359, 952, 1962
- 7) Fox RT, Lees WM, Shields TW, Iwa T: Extraperiosteal paraffin plombage Thoracoplasty. J Thoracic Surg 32: 797, 1956
- 8) Deforges, G. Gibbons, G. Tuberculous Infections complicating subcostal plombage with lucite spheres for collapse therapy of pul. Tbc J of Thoracic Surg 28:636, 1954
- 9) Fox, Strieder, Boyd: massive plombage thoracoplasty for the destroyed Tbc lung. J thoracic Surgery 46: 702, 1963
- 10) Lsforgt EG, Strieder JW: Subcostal extraperiosteal plombage for massive tuberculosis hemoptysis. Am Rec Resp Dis 81: 397, 1960
- 11) 정진택 : Thoraco-mediastinal plication 육군군진의학 10월호 1962
- 12) 김의운, 황동수 : 난치성 폐결핵 공동에 시행한 공동성형술 100례에 대한 임상적 고찰. 결핵및 호흡기질환 374, 1990