

# 흉부 교감신경절 차단에 의한 암성 흉부 통증환자 치험 2예

- 증례 보고 -

연세대학교 원주의과대학 마취과학교실

이 기 환 · 윤 경 봉 · 김 찬

= Abstract =

## Thoracic Sympathetic Ganglion Block for Two Patients with Thoracic Cancer Pain - A case report -

Gie Hoan Lee, M.D., Kyung Bong Yoon, M.D. and Chan Kim, M.D.

Department of Anesthesiology, Yonsei University Wonju College of Medicine, Wonju, Korea

Thoracic sympathetic ganglion block was not applied routinely because of high incidence of complication such as pneumothorax.

We successfully managed a patient with sternal pain and a patient with scapular pain by thoracic sympathetic ganglion block.

We concluded that thoracic sympathetic ganglion block was an effective treatment for intractable cancer pain. However precise anatomical knowledge is essential.

### 서 론

우리나라 사망원인중 1위를 차지하는 악성 종양물중 아직은 위암, 간암등의 상복부암이 대부분을 차지하나 흡연인구의 증가와 공해 산업의 발달에 따라 폐암, 후두암등의 경흉부암이 점증하는 추세이다.

악성종양의 치료는 외과적 요법, 화학적, 그리고 방사선과적 요법등이 있으나, 치료가 불가능하여 환자의 통증을 완화시킬 목적으로 진통제와 진정제를 투여해서 만족할 만한 효과를 얻지 못한 경우에는 마약성 진통제의 무절제한 사용보다는 반 영구적 신경차단술을 선호하는 추세이다.

이에 본 저자들은 폐와 식도의 악성 종양으로 외과적 치료와 방사선 치료를 받은후 흉골부위의 통증 및 흉배부통을 주소로 내원한 환자와 경부의 악성종양으

로 방사선 치료와 약물 치료를 받은후 우측 견갑부 부위의 통증을 주소로 내원한 환자에게 각각 흉부 교감신경절 차단을 시행하여 특이한 합병증없이 만족할 만한 제통효과를 보았기에 문헌적 고찰과 함께 보고하는 바이다.

### 증 례

#### 증 례 1.

신장 164 cm, 체중 52 kg의 68세 남자 환자로서 약 15일간의 우측 견갑부 동통(그림 1)을 주소로 본원 통증 치료실로 내원하였다. 환자는 약 10개월전 원발 병소를 알 수 없는 경부의 전이성 미분화 암으로 수술 받았으며 8개월전에는 6주간 방사선 치료를 받아 상태가 호전되어 퇴원하였다가 약 15일전부터 상기 증상이 발생하였다. 내원당시 시행한 이학적 검사, 흉부

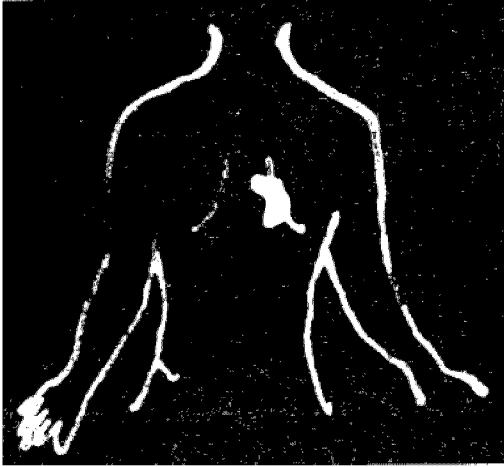


그림 1. 증례 1에서의 우측 견갑부 통증 부위를 도식화한 그림.

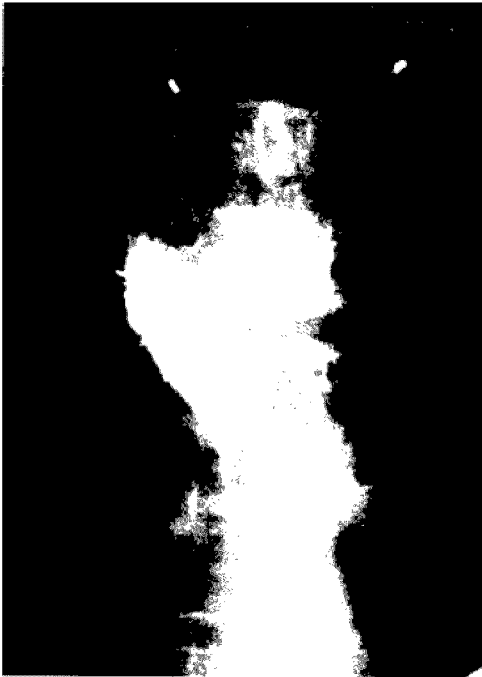

그림 2. 제 4 흉추에서 조영제 주입직후 찍은 전후상.



그림 3. 제 4 흉추에서 조영제 주입직후 찍은 측면상.

X-선 촬영, 심전도 및 혈액검사 소견상 특이할 만한 결과는 없었다. 환자의 통증점수(Visual Analogue

Scales, VAS)는 6~7점이었으며 통증성질은 지속적으로 조이는 느낌이었고 품명미상의 진통제로 조절하고 있었다.

환자는 입원하여 우측 흉부 교감 신경절 차단술을 받았는데 시행방법은 환자를 복와위로 눕힌 후 혈압기와 심전도를 부착하고 시행할 부위를 Betadine 으로 소독하고 소독포로 감싼후 투시 진단기로 조영하에 21 G 바늘을 제 4 흉추의 체부중심선으로부터 우측으로 4.5 cm 떨어진 부위에 7.5 cm 길이로 삽입한 후 흉부 측면 영상을 보아 바늘위치를 재조정하고 Telebrix<sup>®</sup> 2 ml와 4% lidocaine 1 ml를 섞은 혼합액 3 ml를 주입하고 즉시 thoracic spine P-A 및 lateral view 를 찍었으며(그림 2, 3), 20분후 환자가 평소 에 통증을 느꼈던 부위의 통증소실과 T<sub>4</sub> 피부분절(dermatome)에서의 감각변화가 없음을 확인하고 순수알코올 3 ml를 주입하였다(Table 1). 시술 다음날 환자의 통증점수는 1~2점으로 감소하면서 만족한 상태에서 퇴원하였다.




그림 4. 증례 2에서의 흉골의 통증부위를 도식화한 그림.




그림 5. 제 3 흉추에서 조영제 주입직후 찍은 전후상.

Table 1. Technique of Thoracic Sympathetic Ganglion Block: Prone Position at T<sub>3</sub> Level

	Rt.
Distance form midline(cm)	4.5
Needle depth(cm)	7.5
Contrast medium(ml)	3.0
100% Alcohol(ml)	3.0

## 증례 2.

신장 170 cm, 체중 47 kg의 68세 남자환자로서 약 20일전부터의 흉골부위(그림 4)의 통증 및 흉배부통을 주소로 본원 내과에 입원한 후 통증 치료실로 의뢰되었다. 환자는 91년 4월 상기 증상이 발현되어 본원에 내원, 폐와 식도의 편평상피 세포암으로 진단받아 6개월전부터 6주간 방사선 치료를 받아서 상태가 호전되어 퇴원하였다가 20일전부터 증세가 악화되어 내원하였다. 내원당시 시행한 이학적 검사, 흉부 X-선촬영, 심전도 및 혈액검사 소견상 특이할 만한 결과는 없었다. 환자의 통증점수는 8~9점이었고 통증성질은 간헐적인 압박감과 조이는 느낌이었는 데 연하장애와 잦은 기침이 수반되었으며 통증은 식사후 악화되었고 진통제에도 반응하지 않았다.

환자는 입원하여 흉부 교감신경절 차단술 시행받았는데, 시행방법은 증례 1과 동일한 방법으로 좌측을 시행하였으며, 먼저 제 3흉추에서 시행한 후(그림 5,




그림 6. 제 3 흉추에서 조영제 주입직후 찍은 측면상.

6) 이어서 제 4, 제 5 흉추에서 시행하였고(그림 7, 8) 이때의 평균 체부중심선으로부터의 길이와 바늘의 깊이는 각각 4.9 cm, 7.4 cm이었으며 각 부위에 조영제와 lidocaine을 섞은 혼합액 3 ml 및 순수알코올 3 ml씩을 주입하였다(Table 2). 환자는 시행 다음날 좌측은 통증 소실을 보였으나 우측은 계속 통증이 남아있어 우측 교감신경절 차단술을 시행하였는데 좌측과 동일한 방법으로 우측 제 3, 제 4 및 제 5 흉추에 시행하였고, 평균 체부 중심선으로부터의 길이와 바늘의 깊이는 각각 5.3 cm, 8.0 cm이었으며 각 부위에 좌측과 같은 방법으로 약물을 주입하였다(Table 3).



그림 7. 제 4, 제 5 흉추에서 조영제 주입직후 찍은 전후상.



그림 8. 제 4, 제 5 흉추에서 조영제 주입직후 찍은 측면상.

Table 2. Technique of Thoracic Sympathetic Ganglion Block; Prone Position

	Lt.T <sub>3</sub>	Lt.T <sub>4</sub>	Lt.T <sub>5</sub>
Distance from midline (cm)	4.5	5.5	4.7
Needle depth(cm)	8.0	7.2	7.0
Contrast medium(ml)	3.0	3.0	3.0
100% Alcohol(ml)	3.0	3.0	3.0

Table 3. Technique of Thoracic Sympathetic Ganglion Block; Prone Position

	Rt.T <sub>3</sub>	Rt.T <sub>4</sub>	Rt.T <sub>5</sub>
Distance from midline (cm)	5.5	5.5	5.0
Needle depth(cm)	8.3	8.1	7.6
Contrast medium(ml)	3.0	3.0	3.0
100% Alcohol(ml)	3.0	3.0	3.0

## 고 찰

인체내 장기에서 발생하는 악성종양을 갖고있는 환자에게 외과적 수술 또는 방사선 및 화학적 치료를 하였음에도 불구하고 통증이 점차 격심하여지는 경우에 마약성 진통제의 무절제한 사용보다는 반 영구적 신경 차단에 의한 불인통의 제거가 이들 환자에게 권장되고 있다. 일찌기 상복부 및 요배부의 암성 통증에 대한 치료방법으로서 내장신경 차단이 가장 효과적으로 이용되어 왔는데<sup>1,2)</sup>, 흡연인구의 증가와 공해산업의 발달에 따라 폐암, 후두암등의 경흉부암이 점점 증가하는 추세이며 외과적 치료, 화학적 치료, 방사선 치료를 받은 후에도 흉부통, 흉배부통등을 호소하는 경우에는 흉부 교감신경절 차단으로 통증을 완화시켜 주는 것이 사회활동에 도움을 줄 수 있다고 사료된다<sup>3,5)</sup>. 본 2예에서도 외과적 치료방법, 방사선과적 치료방법, 그리고 경구적으로 진통제를 사용하였으나 제통효과가 충분하

지 못하였다.

교감신경계는 척추의 배외측을 따라 뻗어있으며 2개의 신경절사슬(ganglionated chain)과 3개의 전척추 신경절기(cardiac, celiac and hypogastric)들과 수 많은 중간 신경절(intermediate ganglion) 및 종말신경절(terminal ganglion)로 구성되어 있다. 경부 교감신경절은 가로돌기(transverse process)의 전면에있고 흉부는 늑골 머리(head of rib)에, 복부는 척추골 몸통(vertebral body)의 전측방, 그리고 골반부에서는 천골의 전면에 위치한다. 두부와 경부를 지배하는 교감신경은 제 1흉추 및 제 2흉추의 척수 측각세포로부터 나오며 흉부내장을 지배하는 교감신경은 제 1~4 흉추의 척수 측각세포에서 나온다. 교감신경계는 여러 가지를 내어 혈관계와 내장계의 신경절기를 형성한다. 교감신경계의 해부학적 구조로 보아 신경절 단술을 용이하게 할 수 있는 부분으로는 경부의 별신경절(stellate ganglion), 제 1요추 전면의 복강 신경절(celiac plexus) 및 허리 신경사슬(lumbar sym-

pathetic chain)등이 있다<sup>6)</sup>.

교감신경절은 경부에서는 긴 목근(cervicis colli m.) 및 앞경추 늑골근(anterior scalene m.)에 의해 체성 신경뿌리(somatic nerve roots)와 분리되고 요부에서는 큰 허리근(psoas major m.)에 의해 체성 신경뿌리와 분리되어 있어서 이들 근육들이 시술하는데 효과적인 방어적 역할을 하고 있으나<sup>7)</sup>, 흉부에서는 이러한 효과적인 방어 구조물이 없을 뿐만 아니라 흉막이 인접해 있어서 기흉이 발생되기 쉽고 발생율의 빈도는 4%로 보고되고 있으며<sup>8)</sup>, paravertebral nerve와 paravertebral foramen이 근접해 있어서 주사침의 잘못된 위치로 인해 경막외강이나 척수강내로 약물의 주입이 일어나기 쉬운점이 흉부 교감신경 차단술의 주된 문제점으로 제기되고 있어서 임상적 시술에 어려움이 되고있다.

본 증례에서는 천자후 알코홀을 주입하기 전에 국소 마취제와 조영제의 혼합액을 주입하여 조영제의 퍼지는 모양을 관찰하고 차단부위를 예측하기 위하여 흉부 X-선 촬영을 시행하였고 피부분절의 감각변화가 없음을 확인한 후 동량의 알코홀을 주입하였다.

흉부 교감신경 차단술의 적응증으로는 대상포진후 신경통, 운동마비, 반사성 교감신경 위축증, 근골격계 질환, 말초신경 마비, 다한증, 술후통, 악성종양에 의한 흉부통과 상복부통, 원인불명의 흉배부통등이 있으며<sup>3)</sup> 그에 따른 합병증으로는 신경손상, 혈관 천자, 기흉, 신경과과제에 의한 신경염, 되돌이 신경차단, 식도, 기관 또는 대동맥 천자, Honer 증후군 등이 있어 시술시 세심한 주의를 요한다<sup>2,3)</sup>.

## 결 론

본 연세대학교 원주의과대학 부속 원주기독병원 마취과에서는 폐와 식도의 악성종양으로 흉골 부위의 통증 및 흉배부통을 주소로 내원한 환자와 경부의 악성종양으로 우측 견갑부 부위의 통증을 주소로 내원한 환자에게 각각 흉부 교감신경절 차단술을 시행한 결과 특별한 합병증 없이 만족할 만한 계통효과를 보았기에 문헌적 고찰과 함께 보고하는 바이다.

## 참 고 문 헌

- 1) Adraini J. *Labal's regional anesthesia*. 3rd ed, Philadelphia: Saunders. 1967; 405-413.
- 2) Cousins MJ, Bridenbaugh PO. *Neural Blockade in clinical anesthesia and management of Pain*. 1st ed, Philadelphia: Lippinott. 1980; 394-397.
- 3) 오홍근. 교감신경 차단에 관한 연수강좌. 대한마취과학회지 1990; 3-90.
- 4) 若杉文吉. ペインクリニック法. 東京 醫學書院 1989; 38-39.
- 5) Mehta M. *Intractable pain*. Vol 2, Philadelphia: Saunders. 1973; 131.
- 6) Wall PD, Melzack R. *Textbook of Pain*. 2nd ed, London: Churchill Livingstone. 1989; 773.
- 7) Cousins MJ, Bridenbaugh PO. *Textbook of pain*. 2nd ed, London: Churchill Livingstone. 1989; 773.
- 8) Raj PP: *Practical management of pain*. 1st ed, Chicago: Year Book Medical Publisher. 1986; 661-667.