

## 잠정적 Silastic 삽입을 이용한 관절원판 적출술

연세대학교 치과대학 구강악안면외과학 교실  
김형곤 · 박광호 · 김준배 · 주재동 · 배성렬 · 김영환

### CLINICAL STUDY OF MENISCECTOMY USING THE TEMPORARY SILASTIC IMPLANT

Hyung-Gon Kim, Kwang-Ho Park, Joon-Bae Kim,  
Jae-Dong Joo, Sung-Yeol Bae, Young-Hwan Kim

*Dept. of Oral & Maxillofacial Surgery, College of Dentistry, Yonsei University*

#### - Abstract -

*The author has studied retrospectively the meniscectomy with temporary silastic implant. The study material used was 4 joints that were possible to be followed up in 9 joints of out of all 145 joints who were diagnosed as internal derangement and have been operated in Yongdong Severance hospital from March 1988 to February 1990.*

*We concluded that the use of temporary silastic implant would prevent the complication which would be arised after meniscectomy alone.*

*And we could obtain the results of the relief of clinical symptoms and maintenance or improvement of joint space when preoperative and postoperative clinical and radiographic findings were compared.*

*The larger number of patients and long term follow-up will be needed for further the investigation.*

#### 목 차

- I. 서론
- II. 연구목적
- III. 연구대상 및 방법
- IV. 연구결과
- V. 총괄 및 고찰
- VI. 결론
- VII. 참고 문헌

#### I. 서 론

최근 악관절 내장증(internal derangement)은 다양한 악관절 질환 즉, 선천성 기형, 탈구(ankylosis), 과두 과증식(condylar hyperplasia), 종양, 퇴행성

관절염(degenerative arthritis), 유착(adhesion)등과 더불어 대표적인 악관절 질환으로 그 발생빈도가 높은 것으로 알려지고 있다. 또한 많은 선학들에 의해 악관절 내장증에 대한 연구 및 외과적 치료에 대한 시도들이 계속되어졌으며 그 결과에 대한 보고들이 있어 왔다<sup>1)</sup>. 악관절 내장증은 악관절 조영사진상 관절원판의 복위성 전방전위(anterior displacement with reduction), 비복위성 전방전위(anterior displacement without reduction), 천공(perforation)등으로 대별하며 이에 대한 외과적 처치로는 악관절경수술(arthroscopic surgery), 관절원판 성형술(menisceplasty), 관절원판 적출술(meniscectomy)등이 있다. 이중 관절원판 적출술은 1950년대부터 사용되어 왔으나 여러가지 부작용 즉 유착, 관절 간극의 협소화(joint space narrowing), 골대골 접촉(bone

to bone contact)으로 인한 골변성(degenerative bony change), 염발음(crepitus) 및 또 다른 형태의 동통의 발생으로, 이런 문제점들을 해결하기 위하여 관절원판의 적출(menisectomy) 후 매식(implant)을 시행하여 왔었다<sup>5,6,7,8,9,11,12,13</sup>.

저자들은 악관절 동통 및 기능이상을 주소로 내원하여 악관절 조영사진 촬영(TMJ arthrography) 결과 악관절 내장증으로 진단되어 수술받은 환자들 중 수술시에 관절원판의 복위가 안되며 천공의 크기가 커서 관절원판의 성형이 불가능하거나, 천공은 되지 않았으나 관절원판의 심한 전위로 관절원판 자체가 심하게 변성되고 관절원판 후방조직(bilamina zone) 부위가 fragile하여 관절원판의 복위가 어렵고, 비록 제 위치를 찾아준다 하여도 기능상의 도움이 어려울 것으로 사료되는 증례에서 관절원판의 적출 후, 비교적 부작용이 적은 것으로 알려진 silastic sheath를 매식하고 2~4개월 후에 이를 제거한 후 follow-up하여 악관절 단층촬영을 시행하고 술전의 악관절 조영단층촬영사진과 비교하여 악관절원판 적출술 후 악관절 간격의 변화에 대한 다소의 지견을 얻었기에 보고하는 바이다.

## II. 연구목적

악관절원판 적출술(menisectomy)의 타당성 여부에 대해서는 많은 논란이 있어 왔으며 관절에 따라 성공과 실패의 구분 또한 저자들에 따라 차이를 보여왔다. 하지만 menisectomy 후에 가장 큰 문제점은 역시 악관절간격(interjoint space)의 협소화로 야기되는 골대골 접촉으로 인한 crepitus, degenerative bony change, 심한 경우 골유착(ankylosis) 등이 있을 수 있다. 이들의 해소를 위한 implant의 사용, 특히 잠정적 silastic implant의 사용이 과연 이들 문제점들의 해소에 도움이 될 수 있는지 술전과 술후의 임상적 평가 및 방사선학적 비교를 통하여 살펴보고자 하였다.

## III. 연구대상 및 방법

### 1. 연구대상

1988년 3월부터 1990년 2월까지 악관절 장애를 주소로 영동세브란스 병원 구강악안면외과에 내원

하여 악관절 조영술을 시행한 결과 악관절 내장증으로 확진되어 외과적 처치를 받은 133명(145 joints) 중에 9명(9 joints)에게 temporary silastic implant가 등반된 관절원판 적출술이 시행되었으며(표 1), 이중 4명(4 joints)은 follow-up이 가능하여 silastic removal 후 악관절 단층촬영이 시행되고 술전과 술후의 비교분석이 시행되었다. 4명의 환자는 남자가 1명 여자가 3명이었으며 48세에서 63세에 이르는 비교적 노년층의 환자들로 3개월에서 36개월에 이르는 병력을 가지고 있었다(표 2).

술전에 모든 환자들이 동통을 주소로 하였으며 관절잡음이나 염발음 그리고 두통을 호소하였다. 평균 31.5mm의 개구상태를 보였으며 악관절조영사진상 심한 비복위성 전방전위나 천공의 양상을 보이고 있었다(표 3).

### 2. 연구방법

임상적 검사를 통하여 악관절 내장증이 의심되는 환자에게 악관절 조영술을 시행한 결과, 천공이나 심한 비복위성 관절원판 전방전위로 나타나는 경우에 통법의 전신마취하에 전이개 접근법을 통하여 우선 관절원판의 재위치를 시도하고 변형된 조직의 재건을 시도하여 보아 관절원판의 복위나 재건이 불가능한 경우에 이를 제거하고 0.030 inch reinforced silastic

### Case

표 1. Surgically Treated(1988, 3~1990, 2)

Operation Method	No. of Joints
Arthroscopic surgery	81
Meniscopectomy	54
Menisectomy + temporary implant	9
Menisectomy	1
Total	145

표 2. patient analysis

Case	Sex	Age	Site	Duration
1	M	48	Rt.	18M
2	F	53	Lt.	36M
3	F	65	Rt.	5M
4	F	59	Lt.	3M

sheath를 장화모양으로 하악와에 맞게 형태를 만들어 넣어주고 하악과두를 운동시켜 보아 원활한 운동상태를 확인한 후에 적절한 위치에 고정된 후 봉합하여 주었다. 이 silastic implant는 술후 2~4개월 후에 국소 마취하에 제거하였다.

Follow-up시 임상증세의 변화를 관찰하고 silastic implant의 제거후에 같은 level에서 악관절 단층촬영(TMJ tomogram)을 시행하여 술전의 arthrotomogram와 비교하여 하악과두의 위치와 관절간극의 변화를 관찰하였다. 관절간극의 측정은 하악과두의 최상방점(s)과 최전방점(a)에서의 접선에 수직선이 하악과두내에서 만나는 점을 기능적중심(C)로 잡고 이점에서 Cs선을 기준으로 전후방 45°되는 기준선을

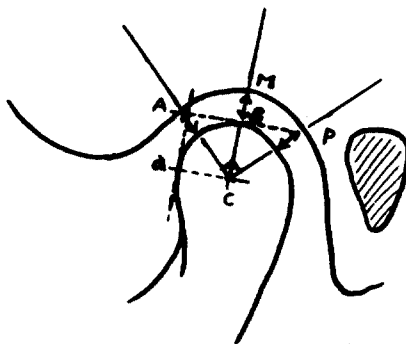
짓고 전방 중심 후방의 세 기준선상에서 각각의 관절간극(A, M, P)을 측정하였다(그림 1).

#### IV. 결 과

##### 임상증세의 비교

잠전적 silastic implant를 이용한 관절원관 적출술을 시행받고 이를 제거한 4명의 환자들을 4~16개월(평균 10.8개월)동안 follow-up하여 임상증세(표 4)를 술전(표 3)과 비교하여 본 결과 동통의 경우 술전의 4 증례에서 모두 심한 통증을 호소 하였으나 술후에는 소실되었으며, 개구정도는 술전 31.5mm에 비하여 술후 평균 44.5mm로 약 13mm가 증진되었

그림 1. Measurement of Joint space



- C—Center of condyle head
- A—Anterior joint space
- M—Middle joint space
- P—Posterior joint space
- a—Most anterior portion of condyle
- s—Most superior portion of condyle

표 3. Preoperative evaluation

Case	Pain	Joint noise	Headache	Mouth opening	Arthro-finding
1	+	Click	+	35mm	Perforation
2	+	Click		29mm	AD $\bar{s}$ R
3	+	Crepitus	+	33mm	Perforation
4	+		+	29mm	AD $\bar{s}$ R

Mean of mouth opening—31.5mm

표 4. Follow-up evaluation

Case	Pain	Joint noise	Headache	Mouth opening	Follow-up period
1	—	—	—	45mm	16M
2	—	—	—	44mm	12M
3	—	+	—	41mm	11M
4	—	—	—	48mm	4M

Mean of mouth opening—44.5mm, Mean of follow-up period—10.8 months

다. 두통은 3명의 환자가 술전에 호소하였으나 술 후에는 모두 해소되었다. 관절잡음(염발음)이 있었던 한 환자에서 술후 follow-up시에도 계속적인 bony contact에 의한 염발음이 잔존하였으며 이것은 이 환자의 양측 구치부 결손으로 인한 결과로 사료된다.

## 2. 단층촬영 사진상 관절간극의 변화

술전에 시행한 TMJ Arthrotomogram과 술후 silastic implant의 제거 후에 같은 tomographic cutting level에서 촬영한 TMJ tomogram을 비교하여 볼 때 증례 1(사진 1)의 경우 술전에 비하여 술후에 중심부와 후방부에서 관절간극이 증가하였으며 증례 2(사진 2)의 경우에는 후방부에서의 관절간극만이 증가하였다. 증례 3(사진 3)의 경우는 구치부결손이 동반되어 술후에 염발음이 간헐적으로 나타나던 경우로 하악과두의 전상방부위에 flattening의 양상이 보여지고 있으나 관절간극의 협소화로 인한 골대골 접촉은 관찰할 수 없었다. 증례 4(사진 4)는 중심부와 후방부에서 관절간극의 증가가 관찰되었다. 따라서 이들 네 증례를 통하여 볼 때 술후 하악과두가 술전에 비해 오히려 약간 전하방으로 이동한 양상을 관찰할 수 있었다(표 5).

표 5. Total patients evaluation

	Preoperative	Follow-up
Pain	4	0
Mouth opening	31.5mm	44.5mm
Condyle position		protruded
Interjoint space		wided

## V. 총괄 및 고찰

악관절 내장증에 대한 치료로 이용되는 수술방법은 크게 악관절원판의 재건술과 절제술로 대별된다. 그러나 그중 변형된 관절원판의 적출을 시행하는 meniscectomy(관절원판 적출술)는 많은 논란의 대상이 되어왔다<sup>1, 5, 6, 10, 14</sup>.

관절원판 적출술은 1908년 Lanz가 처음 소개한 후 1952년 Digman이 이를 유행시켰으며 이 술식의 부작용을 방지하기 위한 노력으로 interpositional imp-

lant를 동반한 방법들이 병용되어 왔으며 최근에는 Hall(1985)등에 의해 소개된 temporary silastic implant를 이용한 방법들이 임상적으로 응용되고 있다<sup>2, 8, 12</sup>.

관절원판의 제거는 동통 및 개구장애가 뚜렷하며 비외과적 방법으로 더이상 증세의 호전이 없으며 관절원판의 심한 위치적 형태적 변성으로 제 위치로의 수복이 불가능한 경우에 시행하게 되는데 meniscectomy를 단독으로 시행하게 되는 경우 유착, 관절간극의 협소화, 골대골 접촉으로 인한 퇴행성 골 변화등이 초래될 수 있다. 하지만 Eriksson등은 장기간의 follow-up결과 방사선학적으로는 퇴행성 골 변화의 양상이 관찰되나 임상적으로나 기능적으로는 환자들의 장애가 해소된다는 관점에서 이 술식의 타당성을 보고한 바도 있다<sup>4, 5, 6</sup>.

단독으로 시행된 meniscectomy의 단점을 보완하기 위하여 polyethylene(1958, Gordon), dermal graft(1962, Georgiade), silicon rubber(1969, Hansen & Deshazo)등이 interpositional implant로 시도되었으나 근래는 silicon block이나 proplast가 많이 사용되어 왔다. 하지만 이들은 재료자체의 문제로 장기간의 매식시에 고정과 유지가 어렵고 생체내에서 이물반응등의 문제가 나타날 수 있어 implant를 해 줌으로써 얻을 수 있는 장점과 장기간의 매식에서 오는 부작용을 방지하기 위하여 implant를 잠정적으로 사용하는 방법이 시도되었다<sup>2, 7, 11, 12</sup>. 이는 silastic sheath를 잠정적으로 사용하는 경우 implant의 contouring이나 adaptation이 용이하며 adhesion을 방지하고, soft interface의 형성과 articular surface에 thick fibrous connective tissue의 형성으로 술후 퇴행성 골 변화의 방지 및 골 성장의 유도가 가능하며 그의 장기간의 매식에서 오는 부작용등을 방지할 수 있다는 Tucker등의 동물실험을 통한 보고에 근거를 두고 있다<sup>12</sup>. 이러한 alloplastic implant의 사용 이외에도 temporal fascia와 flap 또는 autogenous articular cartilage의 이용이 연구되고 있다<sup>12, 13</sup>.

이 연구는 악관절 장애를 주소로 외과적 처치가 시행된 145 joint중 잠정적 silastic implant가 시도되었던 9 joints 중에서 follow-up tomography의 촬영이 가능하였던 4 joints에 대한 술전 술후의 임상 증세 및 방사선학적 비교를 통하여 meniscectomy의

술후 임상적 결과 및 하악골 파두의 위치 변화를 살펴해보자 한 것으로 술전에 문제가 되었던 동통, 관절 잡음, 두통이 술후에 대부분 해소되었으며 개구장애도 평균 13mm의 개구증진을 보여주어 임상적으로 환자들의 개구장애는 모두 해소되었다. 악관절원판 수술후 문제점으로 제기 되었던 악관절 간극의 변화 평가를 위한 술전과 술후의 단층촬영 사진상에서의 condyle head의 기능적 중심에서 전방, 중심, 후방부 세곳의 joint space를 측정하여 비교한 결과 4 joints중 3 joints에서 후방부에 joint space의 증가 있었으며 2 joints에서는 중심에서도 joint space의 증가가 있었다. 이것으로 미루어 condyle head가 술후 glenoid fossa에 대하여 그 위치를 유지하거나 혹은 약간 전하방 이동이 가능하였다고 볼 수 있다. 이것은 술후 관절간극에 위치하였던 temporary silastic implant가 space의 유지 및 soft tissue의 resurfacing과 fibrous connective tissue의 형성에 도움이 된 것으로 사료되며, condyle head의 전방에 위치하여 변형된 meniscus의 제거와 occlusal splint의 지속적인 장착으로 joint space의 유지 및 condyle head의 전하방 이동이 가능했던 것으로 사료된다.

## VI. 결 과

1988년 3월부터 1990년 2월까지 악관절 장애를 주소로 외과적 처치가 시행되었던 145 joints 중 meniscectomy with temporary silastic implant가 동반된 9 joints중 follow-up이 가능하였던 4 joints에 대한 술전, 술후의 임상적 방사선학적 비교결과 임상증세의 해소 및 관절간극의 유지 및 증가를 통하여 잠정적 silastic implant의 사용이 meniscectomy가 단독으로 사용되었을 때 나타날 수 있는 부작용을 방지할 수 있는 것으로 생각된다. 하지만 적은 표본과 아직 follow-up 기간이 일천하므로 더 많은 연구가 필요할 것으로 사료된다.

## REFERENCES

1. Brown W. A. : Internal Derangement of the Temporomandibular Joint. Review of 214 Patients following Meniscectomy : Can J Surg 23 : 30-

- 32, 1980.
2. Dingman R. O., Moorman W. C. : Meniscectomy in the treatment of lesions of the temporomandibular joint : Journal of Oral Surgery vol. 9 : 214-224, 1951.
3. Dolwick M. F., Aufolemorte T. B. : Silicone-induced foreign body reaction and lymphadenopathy after temporomandibular joint arthroplasty : Oral Surg 59 : 449-452, 1985.
4. Dolwick M. F., Sanders B. : TMJ internal derangement & Arthrosis : surgical atlas. Mosby, 1985.
5. Eriksson L., Westesson P. L. : Long-term Evaluation of Meniscectomy of the Temporomandibular Joint : J. Oral Maxillofac Surg 43 : 263-269, 1985.
6. Eriksson L., Westesson P. L. : Discectomy in the treatment of anterior disk displacement of the temporomandibular joint. A clinical and radiologic one-year follow-up study : J Prosthetic Dentistry vol. 55 : 106-116, 1986.
7. Eriksson L., Westesson P. L. : Deterioration of temporary silicon implant in the temporomandibular joint. A clinical and arthroscopic follow-up study : Oral Surg 62 : 2-6, 1986.
8. McCarty W. L. : Surgery of the temporomandibular joint : Blackwell Scientific Publications, 199, 1988.
9. Pogrel M. A., Kaban L. B. : The Role of a Temporalis Fascia and Muscle Flap in Temporomandibular Joint Surgery : J Oral Maxillofac Surg 48 : 14-19, 1990.
10. Poswillo D. E. : Surgery of the temporomandibular joint, in Zarb GA, Carlsson GE(eds) : Temporomandibular Joint, Function and Dysfunction. Copenhagen, Munksgaard, 1979, p 397.
11. Timmis D. P., Aragon S. B., Sickel J. V., Aufolemorte T. B. : Comparative Study of Alloplastic Materials for Temporomandibular Joint Disc Replacement in Rabbits : J Oral Maxillofac Surg 44 : 541-554, 1986.

12. Tucker M. R., Burkes E. J. : Temporary Silastic Implantation Following Discectomy in the Primate Temporomandibular Joint : J Oral Maxillofac Surg 47 : 1290-1295, 1989.
13. Tucker M. R., Kennedy M. C., Jacoway J. R. : Autogenous Articular Cartilage Implantation Following Discectomy in the Primate Temporomandibular Joint : J Oral Maxillofac Surg 48 : 38-44, 1990.
14. Westesson P. L., Eriksson L. : Discectomy of the temporomandibular joint. A dual-contrast arthrographic follow-up study : Oral Surg 59 : 435-440, 1985.




사진 1.



사진 2.




사진 3.

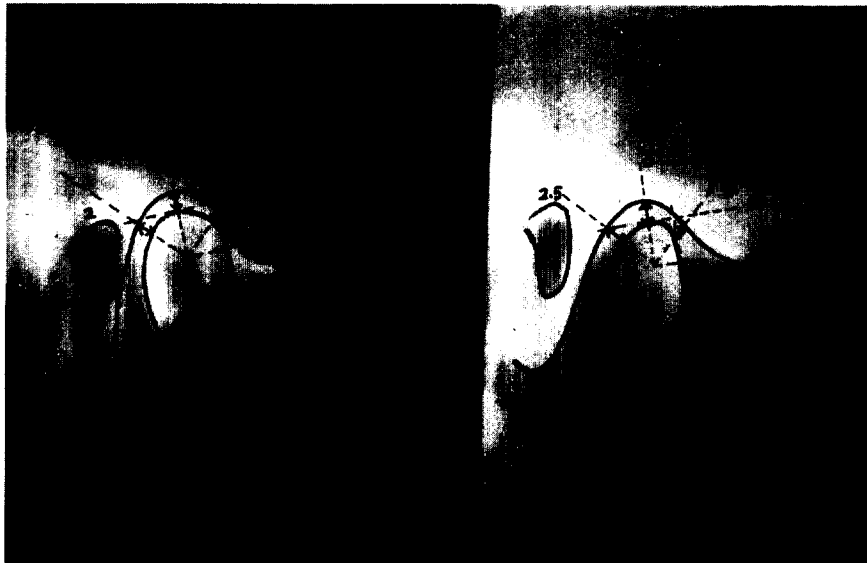


사진 4.