

K-File과 초음파기구의 근관확대 및 세척효과에 대한 비교연구

원광대학교 치과대학 치과보존학교실

김상섭 · 임미경

I. 서 론

성공적인 근관치료를 위하여 근관확대는 근관에 감염된 유기잔존물이나 피사치수조직을 제거하는데 중요한 과정이다¹⁻²⁾. 이러한 근관내 세척을 통해서 감염된 치수잔사나 상아질, 유기물 등을 제거시켜 치근단 염증의 원인을 제거시키고 감염된 치근단주위조직의 치유를 증진시킬 수 있다³⁻⁵⁾. 그러나 일반적인 근관기구인 file로는 근관내 해부학적 장애물이나 형태에 의해서 근관전체를 완전하게 세척하거나 활택하게 할 수 없었다⁴⁾. 이러한 근관확대와 세척을 위하여 새로운 근관확대 기구와 세척액이 등장하였는데⁶⁻⁸⁾ 초음파기구는 좀더 효과적인 근관확대와 세척을 할 수 있다고 하였다⁶⁻⁸⁾. 또한 근관세척용액으로 NaOCl은 피사조직을 용해시킬 수 있고, 근관에 기계적인 압력을 가하여 잔사제거를 할 수 있을 뿐만 아니라 근관내 세균에 항균효과가 있다고 하였다⁹⁻¹¹⁾. Cunningham 등¹²⁻¹⁷⁾은 초음파기구가 file 근관확대보다 임상적으로 우수한 세척효과가 있다고 보고한 반면, Transtad 등²⁵⁾은 초음파기구와 통법의 file로 근관확대를 한 근관에서 그 세척효과의 차이가 없다고 하였다. 또한 Langlend 등¹⁹⁾은 어떠한 근관확대와 세척기구 또는 방법을 사용하더라도 근관을 완전하게 할 수는 없다고 보고하였으며, Stamos 등²⁰⁾은 step back technique을 이용한 file 근관확대와 초음파 기구를 이용한 구치부 치아의 근관확대와 세척을 비교하여 해부학적 장애물과 근관협부의 세척효과에 있어서 초음파를 이용한 경우가 좋다고 보고하였다.

최근에 사용되고 있는 초음파기구는 근관확대 및 세척뿐 아니라 근관충전에도 사용되고 있는데, 본

연구의 목적은 치아만곡이 있는 하악 구치부 근심치근을 이 초음파기구와 file를 각각 사용하여 근관확대하고, 근관세척액으로는 2.5% NaOCl용액과 생리식염수를 사용한 후 근관형성 방법이나 근관세척액에 따라 근관내의 감염된 치수의 제거 정도와 깨끗하고 활택된 근관벽의 정도를 비교하기 위하여 multiview microscope 상에서 유기잔사 제거 정도와 근관활택도의 수치를 구한 후 다소의 지견을 얻었기에 그 결과를 보고하는 바이다.

II. 실험재료 및 방법

1. 실험재료

최근에 발거한 50개의 하악 제1, 2대구치의 근심협측 근관을 실험대상으로 하였다. 각 치아는 K-File (MANI®, MASUTANI CO. JAPAN)로 생리식염수 또는 NaOCl로 세척하면서 근관확대하고, 또한 초음파 근관확대는 Suprasson (SATELEC™, Sanofi, FRANCE)으로 생리식염수 또는 NaOCl로 세척하면서 근관확대하였다. 실험절편은 Rotary microtome (Leitz, GERMANY)으로 치근단 부위에서 부터 10 μm 두께로 수평절단하여 multiview microscope (BH 2, Olympus, JAPAN) 상에서 관찰하였다.

2. 실험방법

1) 근관확대 및 세척

50개의 치아를 각각 10개씩 4개의 군으로 무작위 분리하고 나머지는 대조군으로 하였다. 실험 제1군은 K-file 근관확대를 생리식염수로 각기 file 크기별로 5ml씩 세척하면서 #25~30file까지 근관확대하였다. 근관확대시 치아는 거즈로 싸서 수직상태에서

Table. 1. Experimental groups according to canal instrumentation methods and irrigation solutions

group	No. of teeth	canal instrumentation methods	irrigation solution
I	10	K - file instrumentation	40ml normal saline
II	10	K - file instrumentation	40ml 2.5% NaOCl
III	10	Ultrasonic instrumentation	60ml normal saline
IV	10	Ultrasonic instrumentation	60ml 2.5% NaOCl

Table. 2. Mean score of debris remove and canal wall planed for each instrument and irrigation solution

group	count	Mean
I	10	2.95
II	10	3.07
III	10	3.01
IV	10	3.14

I : K - file instrumentation and normal saline irrigation

II : K - file instrumentation and NaOCl irrigation

III : Ultrasonic instrumentation and normal saline irrigation

IV : Ultrasonic instrumentation and NaOCl irrigation

시행하였다. 실험 제2군은 K - file 근관확대를 2.5% NaOCl로 각 file size별로 5ml씩 세척하면서 #25-30 file까지 근관확대하였다. 실험 제3군은 #15 K - file로 근관확대 후 초음파기구를 사용하여 #15~25 초음파 file로 분당 20ml씩 3분간 60ml의 생리식염수를 사용하여 세척하면서 근관확대하였고, 실험 제4군은 #15 K - file로 근관확대 후 초음파기구를 사용하여 #15-25 초음파 file로 분당 20ml씩 3분간 60ml의 2.5% NaOCl을 사용하여 근관확대하였다 (Table. 1). 각각의 치아는 paper point로 근관을 건조시키고 #20 file로 recapitulation을 시행하였다. 근관확대하지 않은 대조군은 실험군의 근관확대 정도를 평가하기 위한 기준으로 하였다.

2) 시편제작

각군의 실험치아의 근심근을 분리하고 15% 질산 용액에 4일간 침전시켜 탈회시키고, 60% 알코올로

Table. 3. Mean score of remaining debris and canal wall planed for each groups on cervical, middle and apical sections

group	cervical	middle	apical
	mean	mean	mean
I	3.53	3.33	2.00
II	3.77	3.23	2.20
III	3.70	3.33	2.00
IV	3.77	3.57	2.10

I : K - file instrumentation and normal saline irrigation

II : K - file instrumentation and NaOCl irrigation

III : Ultrasonic instrumentation and normal saline irrigation

IV : Ultrasonic instrumentation and NaOCl irrigation

부터 농도 상승순으로 100% 까지 5일간 탈수시킨 후 파라핀 포매하여 치근단 부위에서부터 치경부까지 250 μ m 간격으로 8~10 μ m 두께의 수평절편을 제작하여 통상의 hematoxilin and eosin 염색하였다.

3) 근관확대 및 세척효과 평가

근관확대 및 세척하지 않은 대조군을 기준으로 각 표본의 치근단 $\frac{1}{3}$, 중앙 $\frac{1}{3}$, 치경부 $\frac{1}{3}$ 부위의 유기잔사 제거정도와 근관활택 정도를 근관치료학을 전공한 3명의 임상가가 근관을 4등분하여 $\frac{1}{4}$ 이하로 치수잔사가 제거되고 근관활택된 경우를 1, $\frac{2}{4}$ 이하로 제거되고 활택된 경우를 2, $\frac{3}{4}$ 이하로 제거되고 활택된 경우를 3, $\frac{3}{4}$ 이상으로 제거되고 활택된 경우를 4로 하여 blind test로 수치를 평가한 후 그 평균을 구하였다.

III. 실험 성적

각군의 부위별 근관내 잔사제거정도와 근관활택도의 평균값은 Table 3에서 볼 수 있다. 전체 실험 표본에서 치경부 $\frac{1}{3}$ 과 중앙 $\frac{1}{3}$ 부위의 근관은 전반적으로 세척효과가 매우 높게 나타났고, 특히 초음파기구로 근관확대 후 NaOCl용액으로 근관세척한 군이 양호한 세척효과를 볼 수 있으나(Table 3)은 유의성은 없었다($P>0.05$). 치근단 1mm부위의 세척효과는 근관확대 방법이나 세척액의 종류에 관계없이 전체 실험군에서 낮게 나타났으며(Table 3), 특히 초음파근관확대 후 NaOCl용액으로 세척한 군에서 근관내 확대 및 세척의 장애가 되는 근관협부나 부근관의 세척효과는 치수잔사제거 및 근관활택정도가 다른 군보다 약간 높게 나타났으나 유의성은 없었다. ($P>0.05$)

IV. 총괄 및 고찰

근관치료의 목적은 근관내 감염된 치수 잔사나 상아질, 미생물 등을 제거하고 근관을 활택하게 하여 완전하게 폐쇄할 수 있게 함으로써 치근단 병변을 치유하고 치아의 본래 기능을 회복, 유지시키는데 있다. 이러한 목적을 위하여 근관내 잔존치수 제거나 근관활택은 근관치료의 결과 및 예후에 큰 영향을 미치게 된다²¹⁾. 만약 근관내 피사치수 조직이 남아 있게 되면 결국 치근단 주위조직이 염증 및 병변을 유발할 수 있고 근관치료의 실패 원인이 될 수 있다²²⁻²³⁾. 근관내에는 많은 요철부분이 있어 통법의 근관 성형에서는 유기잔사나 치수조직이 남아있게 되는데, 그 부위의 충분한 근관확대와 근관세척을 통한 이상적인 원추형의 활택한 근관벽을 형성하기 위한 노력이 계속되어 왔다. 이러한 근관내 치수잔사 제거와 활택을 위하여 현재 사용되는 초음파기구는 근관내에서 file에 20KHz 정도의 진동을 공급하여 근관을 확대할 뿐만 아니라 세척액으로 미세한 기포를 형성시켜 근관벽에 강력하고 불규칙하게 작용 시킴으로써 근관세척 효과를 증대시키고²⁴⁻²⁶⁾, 분당 20~30ml의 세척액을 근관내에서 흘러보내서 제거된 치수잔사 및 감염상아질 등을 근관밖으로 세척시킬 수 있다.

Cunningham 등²⁷⁻³²⁾은 초음파의 진동에 의해 세

척액의 온도가 증가하여 근관내 살균효과가 있다고 보고하였다. Cameron은³³⁾ 이러한 초음파 근관확대 기구에 유기물 용해작용과 항균작용이 있는 NaOCl 용액을 근관세척액으로 사용하며 더욱 효과적인 근관세척 효과가 있다고 보고하였다.

Senia 등⁵⁾은 근관내 잔사는 세척액의 살균효과와 세척효과를 감소시키고 통법의 근관확대로는 근관협부나 부근관 또는 맹관 등 불규칙한 형태부위의 잔사를 제거시킬 수 없으므로 높은 농도의 세척액이나 많은 양의 세척을 하여 치수조직을 용해시켜야 한다고 보고하였다.

근관치료에서 가장 중요한 부위는 치근단 부위인데 불행하게도 근관확대 및 세척과정 중 그 부위의 치수조직이나 유기물 등의 제거효과가 낮고(Fig. 3), 부근관, 근관협부 등 해부학적인 장애부위가 흔히 존재한다.

일반적인 근관확대 방법은 file의 절삭면에 의해 요철부위나 장애부위의 치수조직 또는 유기물이 완전하게 삭제되지 않기 때문에 근관벽에 잔사가 남게 되고 특히 치근단부위에서 그 효과가 감소하게 된다. 그러나 초음파를 이용한 근관확대와 세척은 그 진동에 의해 근관벽과 치근단부위의 잔사제거를 쉽게 할 수 있을 것으로 사료되었다.

본 연구에서 생리식염수를 사용하고 K-file로 근관확대한 군과 2.5% NaOCl용액을 사용하고 K-file로 근관확대한 군과 2.5% NaOCl을 사용하고 초음파기구로 근관확대한 군에서 그 수치가 같게 나타났으나 생리식염수를 사용하고 K-file로 근관확대한 군에서 약간 낮게 나타났다(Table 3). 치경부 $\frac{1}{3}$ 과 중앙부 $\frac{1}{3}$ 부위의 잔사 제거 정도와 근관활택도는 K-file 근관확대군과 초음파 근관확대군에서 모두 높게 나타났다(Table 3). 이것은 넓고 곧은 근관에서는 근관확대기구와 세척액의 접촉, 도달이 양호하여 세척효과가 우수하게 나타났다고 생각된다. 그러나 전 실험군의 치근단 $\frac{1}{3}$ 부위에서 세척효과가 낮게 나타난 이유는 근관확대 과정 중 치근단 부위에 잔사가 축적되며 치근단부의 근관이 협소하고 만곡되어 있어 세척액의 도달이 어려울 뿐 아니라 근관협부나 부근관 등 해부학적인 장애에 의해서 근관내 치수잔사가 제거되지 않기 때문인 것으로 사료된다. 같은 실험군에서도 각 치아의 형태와 근관의 만곡도 및 해부학적인 변이에 의해 편차가 크게

나타났다. 이상과 같이 근관의 전체 길이에서 완벽한 근관확대 및 세척으로 잔존치수조직이 없고 활택한 근관을 형성할 수는 없었으나 치근단 $\frac{1}{3}$ 부위를 제외하고는 근관내 잔사제거와 활택정도가 우수하게 나타났다.

초음파 근관확대 기구는 근관형성 과정 중 근관벽의 천공이나 file에 파절 및 근단공의 변이 등 부작용을 야기하므로 사용시 세심한 주의와 기술이 필요할 것으로 사료되며, 완전한 근관성형을 위하여서는 기구의 물리적 성질을 인지하고 근관의 해부학적인 특성을 고려하여 신중히 사용되어야 할 것으로 사료된다.

V. 결 론

K-file과 초음파기구의 근관확대 및 세척효과를 알아보기 위하여 하악구치 50개를 K-file과 초음파 기구로 근관확대하고, 2.5% NaOCl과 생리식염수로 근관세척 후 multiview microscope상에서 잔사제거와 활택도를 관찰하여 다음과 같은 결론을 얻었다.

1. 근관의 치경부 $\frac{1}{3}$ 과 중앙 $\frac{1}{3}$ 부위의 잔사제거와 근관활택도는 전체군에서 높게 나타났다.
2. 근관의 치근단 $\frac{1}{3}$ 부위의 잔사제거와 근관활택도는 전체군에서 낮게 나타났다.
3. 근관내 잔사제거와 활택도는 근관확대 방법이나 세척액의 종류보다는 근관의 해부학적 형태에 의해 달라질 수 있다.

참고문헌

1. Heuer MA : The biomechanics of endodontic therapy. Dent Clinic North Am 7 : 341-59, 1963.
2. Stewart GG : The importance of chemomechanical preparation of the root canal. Oral Surg 8 : 993-7, 1955.
3. Walker, TL, del Rio CE : Histological evaluation of ultrasonic and Sonic instrumentation of curved root canal. J Endodon 15 : 49-59, 1989.
4. Grossman LI, Oliet S, del Rio CE. Endodontic Practice : 11th. ed., Lea and Febiger, Philadelphia, pp. 189-90, 1988.
5. Senia ES, Marshall Fj, Rosen S : The solvent action of sodium hypochlorite on pulp tissue of extracted teeth. Oral Surg. 31 : 96-103, 1971.
6. Griffiths BM. Stock CJR : The efficiency of irrigants in removing root canal debris when used with an ultrasonic preparation technique, Int Endod J 19 : 277-84, 1986.
7. Hill RL, del Rio CE : A histological comparison of the canal wall planing ability of two new endodontic files. J Endod 9 : 517-22, 1983.
8. Richman MJ : The use of ultrasonics in root canal therapy and root resection. J Dent Med 12 : 12-8, 1957.
9. Coffae KP, Brillant JD : The effect of serial preparation versus nonserial preparation on tissue removal in the root canals of extracted mandibular molars. J Endodon 1 : 211-4, 1975.
10. Walton RE : Histologic evaluation of different methods of enlarging the pulp canal space. J Endodon 2 : 304-11, 1976.
11. Weller NR, Brady JM, Bernia WE : Effect of ultrasonic cleaning. J Endodon 6 : 740-3, 1980.
12. Cuningham WT, Martin H, Forrest WR : Evaluation of root canal debridement by the endosonic ultrasonic synergistic system. Oral Surg 53 : 401-4, 1982.
13. Martin H, Cunningham W : Endosonic endodontics, the ultrasonic synergistic system. Saunders, Philadelphia, pp. 316-323, 1983.
14. Cunningham Wt, Balekjian AY : Effect of temperature on collagen dissolving ability of sodium hypochlorite endodontic irrigant. Oral Surg 49 : 175-7, 1980.
15. Cunningham WT, Joseph SW : Effect of temperature of the bacteriocidal action of sodium hypochlorite endodontic irrigant. Oral Surg 50 : 569-71, 1980.
16. Cunningham WT, Martin H : A scanning electron microscopic evaluation of root canal debridement with the endosonic ultrasonic synergis-

- tic system. *Oral Surg* 53 : 527-31, 1982.
17. Cunningham WT, Martin H, Pelleu GB, Stoops DE : A comparison of antimicrobial effectiveness of endosonic and hand root canal therapy. *Oral Surg* 53 : 238-41, 1982.
 18. Trostad L, Barnett F, Schwartzben L : Effectiveness and safety of a sonic vibratory endodontic instrument. *Endod Dent Traumatol* 1 : 69-76, 1985.
 19. Langeland K, Liao K, Pascon EA : Work - saving devices in endodontics : efficacy of sonic and ultrasonic technique. *J Endodon* 11 : 499-510, 1985.
 20. Stamos A, Reader A, Beck M, Melfi R, Meyers W : An in vitro comparison of the efficacy of the step - back technique versus a step back/ultrasonic technique in human mandibular molars. *J Endodon* 11 : 249-56, 1985.
 21. Stewart GG : The importance of chemomechanical preparation of the root canal. *Oral Surg* 8 : 993-7, 1955.
 22. Schider H : Cleaning and shaping the root canal. *Dent Clin North Am* 18 : 269-282, 1974.
 23. Morse DR : *Clinical endodontology*. Springfield, IL., Charles C Thomas, 1974.
 24. Griffiths BM, Stock CJR : The efficacy of irrigants in remaining root canal debris when used with an ultrasonic preparation technique. *Int Endod J* 19 : 277-84, 1986.
 25. James J : Therapeutic aspects of ultrasound. *Br J Radiol* 42 : 72, 1969.
 26. Clark SM : The ultrasonic dental unit : A guide for the clinical application of ultrasonics in dentistry and in dental hygiene. *J Periodontol* 40 : 621-9, 1969.
 27. Cunningham W, Joseph S : Effect of temperature on the bacterial action of sodium hypochlorite endodontic irrigant. *Oral Surg* 50 : 567-71, 1980.
 28. El'piner IE. *Ultrasound : Physical, chemical and biological effects*. Consultants burlau., New york, 1964.
 29. Tauber R, Morse DR, Sinai JA, Furst ML : A magnifying lens comparative evaluation of conventional and ultrasonically energized filing. *J Endodon* 9 : 269-74, 1983.
 30. Martin H, Cunningham WT : An evaluation of postoperative pain incidence following endosonic and conventional root canal therapy. *Oral Surg* 54 : 74-6, 1982.
 31. Martin H, Cunningham WT, Norris JP : A quantitative comparison of the ability of diamond and K - type files to remove dentin. *Oral Surg* 53 : 611-3, 1982.
 32. Baumgartner JC, Brown CM, Mader CL, Peter DD : A scanning electron microscopic evaluation of root canal debridement using saline, sodium hypochlorite and citric acid. *J Endodon* 10 : 525-31, 1984.
 33. Cameron JA : The use of ultrasonics in the removal of the smear layer : a scanning electron microscope study, *J Endodon* 9 : 289-92, 1983.

EXPLANATION OF FIGURES

- Fig. 1. Cross section of the mesial root showing the control canal.
(H & E ; original magnification×40)
- Fig. 2. Cross section of the mesial root showing the experimental canal. Score 4 wall planing and debris remove.
(H & E ; original magnification×100)
- Fig. 3. Cross section of the mesial root showing the experimental canal. Score 3 wall planing and debris remove.
(H & E ; original magnification×100)
- Fig. 4. Cross section of the mesial root showing the experimental canal. Score 2 wall planing and debris remove.
(H & E ; original magnification×100)

사진부도

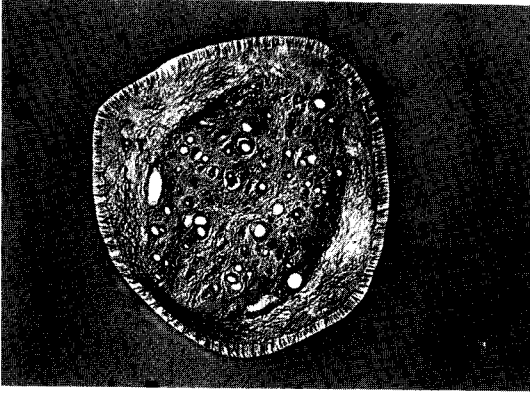


Fig. 1.

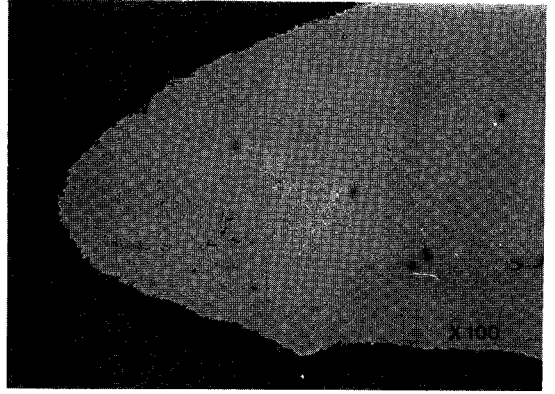


Fig. 2.

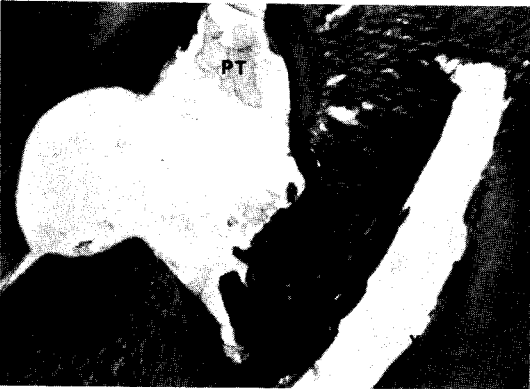

Fig. 3.

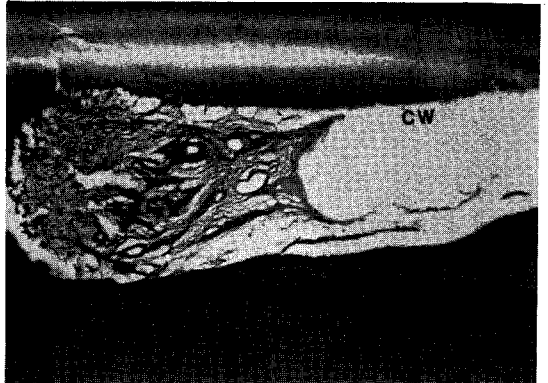


Fig. 4.

Abstract

A COMPARATIVE STUDY OF THE EFFECT K - FILE AND ULTRASONIC INSTRUMENT IN CLEANING AND SHAPING ROOT CANAL

Kim. Sang - Seop, D. D. S., Im, Mi - Kyung, D. D. S., M. S. D.

Department of Conservative Dentistry, College of Dentistry, Wonkwang University

The purpose of this study was to compare the effectiveness of hand instrumentation with K - file and ultrasonic instrumentation and irrigation system in removing pulpal debris and canal wall planing.

20 mandibular molar teeth were instrumented to size 30 K - file and 20 teeth were instrumented with ultrasonic Suprasson. And Normal Saline and 2.5% NaOCl were used as irrigation solution.

All specimens were viewed at the coronal, middle, and apical third of the root canals for the evaluation of the cleaning effect under the multiview microscope.

The result were as follows :

1. All of the technique and irrigation solution was effecient in the debris removal and canal wall planing at the cervical and middle thirds of the root canal.
2. All of the techniques and irrigation solutions was less efficient in the debris removal and canal planing at the apical third of the root canal.
3. The debris removal and canal wall planing was depended more on the anatomical variations of the root canal than on the techniques and irrigation solutions.