

가물치 위장관 내분비세포에 관한 면역조직학적 관찰

김 정 미·이 재 현
경북대학교 수의과대학
(1992년 4월 28일 접수)

An Immunohistochemical study on the endocrine cells in the gastrointestinal tract of the snakehead, *Ophicephalus argus*

Jeong-mi Kim, Jae-hyun Lee
College of Veterinary Medicine, Kyungbook National University
(Received Apr 28, 1992)

Abstract : The regional distribution and relative frequency of occurrence of endocrine cells in nine segments of the gastrointestinal(GI) tract of snakehead(*Ophicephalus argus*) were investigated by immunohistochemical methods using specific antisera against 5- hydroxypytry:amine(5-HT), somatostatin, gastrin/cholecystokinin(GAS/CCK), glucagon, bovine chromogranin, porcine chromogranin and insulin.

Four types of immunoreactive cells for 5-HT, somatostatin, GAS/CCK and glucagon were observed in the GI tract. These cells were generally appeared in the mucosal epithelia or located at the interface of the mucosal epithelial layer and intestinal glandular region. 5-HT-immunoreactive(IR) cells were found in segment II, III, IV, V and VI, and the most numerous in segment IV. Somatostatin-IR cells were found in segment II, III, IV and V, and the most numerous in segment III. GAS/CCK-IR cells in segment VI, VII and glucagon-IR cells in segment III, IV, V were detected but a few in these segments. No bovine chromogranin-, porcine chromogranin- and insulin-IR cells were detected throughout the GI tract of the snakehead.

Key words : endocrine cells, gastrointestinal tract, snakehead, immunoreactive cell

서 론

고등척추동물울 비롯하여 하등척추동물에 이르기까지 위장관 점막에는 각종 내분비세포가 분포하며 지금까지 이들 내분비세포에 대한 다수의 연구가 수행되고 있다.¹⁻³ 이중 어류의 위장관내 출현하는 내분비세포에 대한 형태학적 연구로는 도은법과 면역조직화학적 방법³⁻⁶ 및 전자현미경적 방법^{4,6} 등이 있으며 동일한 방법에 의해서도 이들 내분비세포들의 분포 및 세포종류에서 차이가 있음이 밝혀졌고 특히 면역조직화학적 방법을 이용한 위장관 내분비세포들에 대해서는 bombesin

을 비롯한 18종 이상의 세포가 분포한다는 사실이 밝혀져 있다.⁵⁻¹¹ 그러나 어류의 위장관에서 분비되는 호르몬의 종류와 이를 분비하는 내분비세포들의 형태에 관한 연구는 아직 초기단계에 있으며 잉어⁵⁻⁷를 비롯 무지개송어^{5,8}, 곱상어⁹, 가자미¹¹ 등 한정적인 종에서만 연구가 수행되어져 있다.

어강 가물치목(Ophicephalida)에 속하는 가물치(*Ophicephalus argus*)는 민물에 서식하며 육식을 주로하는 동물로서 위장관의 구조에 있어서 소장기시부에 유문수를 형성하고 있어 타 어종과 다른 내분비세포의 종류와 분포를 나타낼 것으로 추측되어 본 실험에서는 가물치의

위장관에 출현하는 내분비세포의 분포와 출현빈도를 밝히고자 7종의 항혈청을 이용하여 면역조직화학적 방법으로 관찰하였다.

재료 및 방법

본 실험에 사용된 실험동물은 가물치목(Ophicephalida)에 속하는 체장 약 40cm 전후인 5마리의 가물치(*Ophicephalus argus*)로서 동물을 개복한후 Fig 1에서 보는바와 같이 위장관 각 부위를 segment I에서 segment IX로 구분하여 조직을 절취하였다. 절취한 조직은 즉시 Bouin액에 고정한다음 통상적 방법에 의거하여 파라핀 포매하고 4~6 μ m 두께의 연속절편을 제작하였다. 위장관 각 부위의 조직학적 구조를 확인하기 위하여 Hematoxylin-Eosin(H-E) 염색을 실시하였으며 위장관 내분비세포들의 동정을 위하여 peroxidase-antiperoxidase (PAP; Sternberger, 1979법)¹²으로 면역조직화학적 염색을 실시하여 광학현미경하에서 위장관에 출현하는 내분비세포들의 분포 및 출현빈도를 각 부위에 따라 관찰하였다. 이때 사용한 7종의 1차 항혈청은 Table 1에서 보는바와 같다.

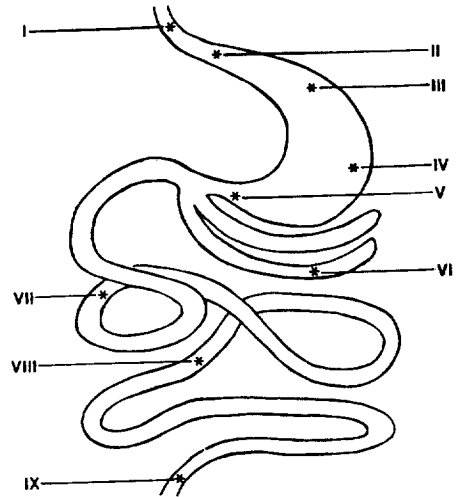


Fig 1. Schematic drawing of various parts in the gastrointestinal tract of the snakehead, *Ophicephalus argus*.

결 과

가물치의 위장관 점막상피에 출현하는 내분비세포를 면역조직화학적 방법으로 염색하여 각 부위별에 따른

Table 1. Antisera used

Antisera raised*	Code No.	Source	Dilution
5-Hydroxytryptamine	8535028	Immuno Nuclear Corp. (INC)	1 : 10,000
Somatostatin	CA325	Cambridge Research Biochemicals	
	i600/004	(CRB), Billerica	1 : 1,000
Gastrin/Cholecystokinin		Union Chimique Belge	
		(UCB)-bioproducts	1 : 1,000
Glucagon	8635013	INC, Stillwater	1 : 800
Bovine Chromogranin	8541011	INC	1 : 1,000
Porcine Chromogranin	8541012	INC	1 : 2,000
Insulin	8622014	INC	1 : 2,000

* All antisera were raised in rabbits except that against insulin which were raised in guinea pigs.

Table 2. Regional distribution of endocrine cells in the gastrointestinal tract of the snakehead, *Ophicephalus argus*

Segments	5-HT	SOM	GAS/CCK	GLU	B-CHROM	P-CHROM	INS
Segment I	-	-	-	-	-	-	-
Segment II	8.4±1.8*	14.3±2.5	-	-	-	-	-
Segment III	12.8±1.9	18.0±2.6	-	5.2±0.9	-	-	-
Segment IV	14.3±2.3	10.3±2.1	-	5.4±1.2	-	-	-
Segment V	7.5±3.2	8.1±2.2	-	5.5±0.8	-	-	-
Segment VI	3.4±0.5	-	3.3±0.6	-	-	-	-
Segment VII	-	-	3.1±1.0	-	-	-	-
Segment VIII	-	-	-	-	-	-	-
Segment IX	-	-	-	-	-	-	-

* X ± S.D./mm². 5-HT; 5-Hydroxytryptamine, SOM; Somatostatin, GAS/CCK; Gastrin/Cholecystokinin, GLU; Glucagon, B-CHROM; Bovine Chromogranin, P-CHROM; Porcine Chromogranin, INS; Insulin.

내분비세포의 분포상태, 출현빈도 및 특징을 관찰한 바 7종의 항혈청중 5-HT, somatostatin, GAS/CCK, glucagon 면역반응세포들은 위장관 각 부위에서 다양한 분포를 보였으며(Table 2) 특히 이들 면역반응세포는 주로 위장관 점막과 장선부 경계부에서 관찰되었다.

또한 glucagon 염색은 전 위장관 점막면에 미만성으로 반응하고 특히 goblet cell이 양성으로 반응하였다(Figs 2, 3, 4, 5). 그러나 bovine chromogranin, porcine chromogranin, insulin에 대한 면역반응세포들은 위장관 전 부위에서 전혀 관찰되지 않았다.

Segment I : 이 부위는 포유류의 식도부에 상당하는 부위로, Table 2에서 보는 바와 같이 7가지 항혈청에 대해 양성반응을 나타내는 세포의 출현은 볼 수 없었다.

Segment II : 포유류의 분문부에 상당하는 이 부위에서는 5-HT, somatostatin에 반응을 나타내는 내분비세포가 관찰되었으며 이들 내분비세포는 주로 점막상피에 출현하였다. 5-HT 면역반응세포는 다형태성으로 세포질돌기를 가지고(Fig 6), somatostatin 면역반응세포는 대체로 구형, 난원형, 타원형의 형태로 관찰되었다(Fig 7).

Segment III : 이 부위는 포유류의 분문부와 위체부의 중간부위에 상당하며 5-HT, somatostatin, glucagon에 양성반응을 나타내는 내분비세포가 관찰되었고, 주로 점막과 장선부의 경계부에 출현하였다(Fig 9). 이들 내분비세포의 형태는 주로 다형태성으로 출현하였으며 이중 5-HT, glucagon 면역반응세포들은 긴 세포질돌기들이 관찰되었다(Fig 8, 10).

Segment IV : 이 부위는 포유류의 위체부에 상당하며 5-HT, somatostatin, glucagon에 양성반응을 나타내는 내분비세포가 관찰되었다. 5-HT 면역반응세포는 대체로 구형, 타원형, 방추형의 형태로 주로 점막상피에 출현하였으며(Fig 11), somatostatin 면역반응세포는 구형, 타원형의 세포형태로 주로 점막상피와 점막과 장선부의 경계부에 분포하였고(Fig 12), glucagon 면역반응세포는 점막상피에 작은 세포질돌기를 가지고 출현하였다(Fig 13).

Segment V : 이 부위는 포유류의 유문부에 상당하며 5-HT, somatostatin, glucagon에 양성반응을 나타내는 내분비세포가 주로 점막상피에 출현하였다(Fig 16). 이들 내분비세포의 형태는 주로 구형, 타원형의 세포형태를 취하였으며 5-HT, somatostatin 면역반응세포들은 종종 작은 세포질돌기들을 가지고 출현하였다(Figs 14, 15).

Segment VI : 이 부위는 조직학적으로 포유류의 소장 기시부에 상당하며 특히 포유류에서 볼 수 없는 곁골어

류 특유의 지상돌기를 갖고 있고 조직학적으로 다른 동물의 기본적인 장관구조와 유사하였다. 이 부위에서는 5-HT, GAS/CCK에 양성반응을 나타내는 내분비세포가 주로 점막상피에 출현하였다. 이들 내분비세포의 형태는 다형태성을 취하였으며 5-HT, GAS/CCK 면역반응세포들은 미약한 반응을 나타내었다(Figs 17, 18).

Segment VII : 이 부위는 포유류의 소장원위부에 상당하며 GAS/CCK에 양성반응을 나타내는 내분비세포가 주로 점막상피에 출현하였다. GAS/CCK 면역반응세포는 다형태성으로 미약한 반응을 나타내었다(Fig 19).

Segment VIII, IX : 이 부위는 포유류의 대장근위부, 대장원위부에 상당하는 부위로 Table 2에서 보는바와 같이 7가지 항혈청에 대해 양성반응을 나타내는 세포의 출현은 볼 수 없었다.

고 찰

지금까지 각종 동물의 위장관에 분포하는 내분비세포에 대한 광학현미경적³, 전자현미경적^{6, 13, 14}, 면역조직화학적^{14~21} 연구는 다수 보고된 바 있으나 어류중 가물치의 위장관 내분비세포에 관한 보고는 찾아 볼 수 없다.

본 연구에서는 가물치의 위장관을 9부위로 구분하고 각 부위에 대해 면역조직화학적 방법을 실시하여 위장관 내분비세포의 분포 및 출현빈도 등을 관찰하였던 바 5-HT, somatostatin, GAS/CCK 및 glucagon 등 4종류의 면역반응세포가 위장관 상부에서 주로 관찰되었으며 장의 하부로 내려갈수록 세포의 종류에 따라 극히 희소하거나 전혀 관찰되지 않는 소견을 보였다.

한편 어류와 고등척추동물의 위장관 내분비세포의 분포를 비교관찰해보면 내분비세포는 하등동물일수록 점막상피에 분포하는 반면, 선상피에는 거의 출현하지 않으며^{4, 7}, 본 실험에서도 내분비세포의 분포는 주로 점막상피 및 점막과 장선부의 경계부에 분포하는 것을 볼 수 있었다. 어류의 위장관 내분비세포가 주로 점막과 장선부의 경계부에 분포하는 것은 이들 분비세포가 주로 open type인점과 open type의 내분비세포는 위장관 내용물의 화학적 자극에 대한 receptor로서의 기능을 담당한다¹³는 점으로 미루어 장선부에 위치하는 것보다 점막과 장선부의 경계부에 위치하는 것이 receptor 기능을 수행하는데 더욱 효과적일 수 있다고 생각된다.

5-HT 면역반응세포는 포유류에서 위장관 전부위에 고루 분포하며^{15, 16}, 어류에서는 위장관 전부위에 출현하는 것과⁹, 전혀 출현하지 않는 등⁵ 종간의 차이가 인정된다. 본 실험에서는 이들 세포가 segment II에서 VI까지 분포하되 segment VI에서 소수의 분포를 보였으며

이는 곱상어⁹를 비롯 잉어⁵, 향어⁵, 무지개송어 등⁵과도 분포의 차이가 인정되었다.

somatostatin 면역반응세포는 포유류에서 대체로 위장관 전부위에 걸쳐 분포하되 위와 소장에서 다수, 대장으로 갈수록 출현빈도가 감소하며^{15,16}, 양서류에서는 포유류에서와 대체로 유사한 분포를 나타내고 있다.¹⁷ 그러나 어류에서는 종에 따라 상이한 분포를 보이며 주로 위에 분포한다고 하며^{7,8,11}, 위장관 전부위^{5,9}에서 장전반부까지¹⁰ 그리고 전혀 출현하지 않는 등⁶ 다양한 분포양상을 보인다. 본 실험에서는 segment II에서 V까지 고루 분포하였으며 이같은 소견은 가자미¹¹를 비롯 농어⁷, 메기⁷, 무지개송어 등⁸과 유사하였다. 이는 비록 somatostatin 면역반응세포가 동물의 계통에 따른 분포부위에 대한 차이는 있다고 할지라도 하등척추동물에 이르기까지 본 세포가 출현함을 알 수 있었다.

GAS/CCK 면역반응세포는 포유류에서 주로 소장부위에 출현하며¹⁶, 파충류에서는 유문부에서 소장까지 분포하되 유문부에서 다수의 출현빈도를 나타내고¹⁸, 어류에서는 장에만 분포한다고 보고되었다.⁸ 본 실험에서는 이들 세포가 segment VI과 VII에서 소수 분포하며 이러한 소견은 척추동물의 다른 종들과 유사한 분포를 나타내었다.

glucagon 면역반응세포는 포유류에 있어 종에 따라 분포 및 출현빈도의 차이가 인정되며^{14,16}, 파충류에서는 위와 장전반부¹⁹ 또는 위^{20,21}에 한정되어 출현한다고 보고되었다. 한편 어류에서는 전혀 출현하지 않거나⁵ 위를 제외한 장부위^{8,11}, 위장관 전부위⁹에 분포하는 등 다양함을 보이고 있다. 본 실험에서는 segment III에서 V까지 분포하며 소수의 출현빈도를 나타내었고 이는 파충류인 악어²⁰, 도마뱀²¹에서와 유사한 분포를 나타내었다. 그러나 본 실험에서 glucagon 염색이 전 위장관 점막면에 미만성으로 반응되는 점과 특히 goblet cell이 양성으로 반응되는 점은 특이한 소견이며 이는 가물치 위장관 점막면 또는 goblet cell이 분비하는 점액에 glucagon양 물질이 존재할 가능성을 시사해 준다고 하겠으나 이의 본태에 대해서는 더 규명되어야 할 과제로 사료

된다.

본 실험에 이용한 7가지 항혈청중 bovine chromogranin, porcine chromogranin, insulin 등의 면역반응세포는 관찰되지 않았으며 특히 어류의 다른 종에서 chromogranin을 이용한 연구보고가 거의 없어 비교하기가 곤란하였다. 한편 어류중 일부종에서 insulin 면역반응세포가 출현한다⁹는 보고가 있으나 이는 사용된 항혈청의 분자량 또는 종간의 차이로 추측된다.³

이상과 같이 같은 어류의 위장관에서도 종에 따라 내분비세포의 분포 및 출현빈도가 매우 다양하며 또한 내분비세포의 종류도 고등척추동물의 그것과 차이가 있음을 알 수 있었다.

결 론

가물치(*Ophicephalus argus*) 위장관 내분비세포의 분포 및 출현빈도를 관찰하기 위해 위장관을 segment I에서 segment IX까지 구분하고 각 부위의 조직에 대해 5-HT, somatostatin, GAS/CCK, glucagon, bovine chromogranin, porcine chromogranin, insulin 등 7종의 항혈청을 사용하여 면역조직화학적 방법으로 관찰하였던 바 다음과 같은 결론을 얻었다.

7종의 항혈청에 대해 양성반응을 나타내는 5-HT, somatostatin, GAS/CCK, glucagon 등 4종의 내분비세포는 주로 점막상피 또는 점막상피층과 장선부의 경계부에 분포하였으며 세포의 형태는 다형태성으로 세포질돌기도 취하였다. 5-HT 면역반응세포는 segment II에서 VI에 걸쳐 분포하였고, segment III, IV에서 다수의 출현빈도를 보였다. somatostatin 면역반응세포는 segment II에서 V에 걸쳐 분포하였고 다수 혹은 중등도의 출현빈도를 보였다. GAS/CCK 면역반응세포는 segment VI과 VII에 분포하였고, 소수의 출현빈도를 보였다. glucagon 면역반응세포는 segment III에서 V에 걸쳐 분포하였고, 소수의 출현빈도를 나타내었다. 그러나 bovine chromogranin, porcine chromogranin, insulin 면역반응세포는 위장관 전부위에 전혀 관찰되지 않았다.

Legends for figures

- Fig 2. Glucagon-like substances in segment I × 150
- Fig 3. Glucagon-like substances in segment VI × 150
- Fig 4. Glucagon-like substances in segment VII × 300

- Fig 5. Glucagon-like substances in segment IX × 150
- Fig 6. 5-HT-immunoreactive(IR) cells in segment II × 300
- Fig 7. Somatostatin-IR cells in segment II × 300
- Fig 8. 5-HT-IR cells in segment III × 300
- Fig 9. Somatostatin-IR cells in segment III × 150

Fig 10. Glucagon-IR cells in segment III $\times 300$

Fig 11. 5-HT-IR cells in segment IV $\times 150$

Fig 12. Somatostatin-IR cells in segment IV $\times 150$

Fig 13. Glucagon-IR cells in segment IV $\times 300$

Fig 14. 5-HT-IR cells in segment V $\times 150$

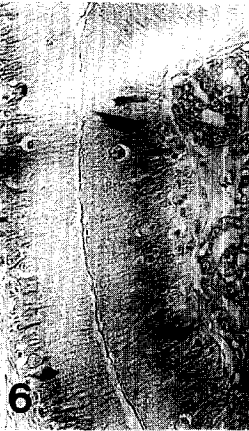

Fig 15. Somatostatin-IR cells in segment V $\times 300$






Fig 16. Glucagon-IR cells in segment V $\times 300$

Fig 17. 5-HT-IR cells in segment VI $\times 300$

Fig 18. GAS/CCK-IR cells in segment VI $\times 300$

Fig 19. GAS/CCK-IR cells in segment VII $\times 300$





참 고 문 헌

- Walsh JH. Gastrointestinal hormones. In : Johnson LR, ed. *Physiology of the Gastrointestinal Tract*. 2nd ed. New York : Raven Press, 1987 ; 181~253.
- Taylor CR. The diffuse neuroendocrine system of the gastrointestinal tract and endocrine system : pancreas, thyroid, pituitary. In : *Immunomicroscopy : A Diagnostic Tool for the Surgical Pathologist*. Philadelphia : MPP 19, WB Saunders Co, 1986 : 163~202.
- 정일천. 위장관의 내분비세포. 대한해부학회지 1976 ; 9 : 1~34.
- Alumets J, Sundler F, Hakanson R. Distribution, ontogeny and ultrastructure of somatostatin immunoreactive cells in the pancreas and gut. *Cell Tiss Res*. 1977 ; 185 : 465~479.
- 최월봉, 최창도, 원우호 등. 잉어, 향어 및 무지개송어 위장관 점막의 장내 분비세포에 대한 면역세포화학적 연구. 대한해부학회지 1988 ; 21 : 1~13.
- Rombout JHWM, Thiele JJT. An immunocytochemical and electron-microscopical study of endocrine cells in the gut and pancreas of a stomachless teleost fish, *Barbus conchonius*(Cyprinidae). *Cell Tiss Res* 1982 ; 227 : 577~593.
- Depeyre JN, Hollande E. Evidence for somatostatin, gastrin and pancreatic polypeptide-like substances in the mucosa cells of the gut in fishes with and without stomach. *Cell Tiss Res* 1981 ; 216 : 193~203.
- Holmgren S, Vaillant C, Dimaline R. VIP-, substance P-, gastrin/CCK-, bombesin-, somatostatin- and glucagon-like immunoreactivities in the gut of the rainbow trout, *Salmo gairdneri*. *Cell Tiss Res* 1982 ; 223 : 141~153.
- EL-Salhy M. Immunocytochemical investigation of the gastroenteropancreatic(GEP) neurohormonal peptides in the pancreas and gastrointestinal tract of the dogfish, *Squalus acanthias*. *Histochem* 1984 ; 80 : 193~205.
- Fritsch HAR, Noorden SV, Pearse AGE. Localization of somatostatin- and gastrin- like immunoreactivity in the gastrointestinal tract of *Ciona intestinalis* L. *Cell Tiss Res* 1978 ; 186 : 181~185.
- Yoshida K, Iwanaga T, Fujita T. Gastroenteropancreatic(GEP) endocrine system of the flatfish, *Paralichthys olivaceus*. An immunocytochemical study. *Arch Histol Jap* 1983 ; 46 : 259~266.
- Sternberger LA. In : *Immunocytochemistry*. 2nd ed. New York : John Wiley & Sons, 1979.
- Kobayashi S, Fujita T, Sasagawa T. Electron microscopic studies of the endocrine cells in the human gastric fundus. *Arch Histol Jap* 1971 ; 32 : 429~444.
- 이재현. 한국산 고슴도치(*Erinaceus koreanus*)의 장관 내분비세포에 관한 면역조직화학적 및 전자현미경적 연구. 한국전자현미경학회지 1988 ; 18 : 59~76.
- Ito H, Yamada J, Yamashita T, et al. An immunohistochemical study on the distribution of endocrine cells in the gastrointestinal tract of the pig. *Jpn J Vet Sci* 1986 ; 49 : 105~114.
- 조성환, 北村延夫. 한우의 위장관에 존재하는 내분비세포의 면역세포화학적 연구. 대한수의학회지 1988 ; 28 : 251~259.
- Buchan AMJ, Polak JM, Pearse AGE. Gut hormones in *Salamandra salamandra*. An immunocytochemical and electron microscopic investigation. *Cell Tiss Res* 1980 ; 211 : 331~343.
- 김종범, 이재현, 이형식 등. 자라 위장관 내분비세포에 관한 면역조직화학적 연구. 대한수의학회지 1990 ; 30 : 383~394.
- Tomas RP, Ballesta J, Pastor LM, et al. Comparative immunohistochemical study of the gastroenteropancreatic endocrine system of three Reptiles. *Gen Comp Endocrinol* 1989 ; 76 : 171~191.
- Yamada J, Campos VJM, Kitamura N, et al. An immunohistochemical study of the endocrine cells in the gastrointestinal mucosa of the *Caiman latirostris*. *Arch histol jap* 1987 ; 50 : 229~241.
- El-Salhy M, Grimelius L. The endocrine cells of the gastrointestinal mucosa of a squamate reptile, the grass lizard(*Mabuya quinquetaeniata*). A histological and immunohistochemical study. *Biomed Res* 1981 ; 2 : 639~658.