

Canine herpesvirus(CHV)감염증의 자연발생에 관찰과 감염실험

김옥진 · 박응복 · 안수환* · 김두희* · 신진호*

서울대학교 수의학과

가축위생연구소*

(1992. 3. 5 접수)

An occurrence of canine herpesvirus infection in Korea

Ok-jin Kim, Ung-bok Bak, Soo-hwan An*, Du-hee Kim*, Jin-ho Shin*

College of Veterinary Medicine, Seoul National University

Veterinary Research Institute*

(Received March 5, 1992)

Abstract : Five puppies, 14 days old in the same litter showed acute symptoms such as painful crying, anorexia, abdominal pain and depression with fatal terminations. Necropsy of a puppy revealed hemorrhagic and necrotic foci in the lungs and kidney. The histological lesions were characterized with fibro-necrotizing foci in the lungs, nonsuppurative encephalitis and intranuclear inclusions of liver cells. A cytopathogenic agent was isolated from the thoracic fluid of a dead puppy by cell culture with primary dog kidney cells.

The puppies inoculated with the field isolate showed the same clinical signs and lesions as those of the spontaneous cases. Viral particles were observed in suspension of the isolated agent by electron microscopy. The primary dog kidney cells infected with the field isolate showed fluorescent foci against anti-CHV monoclonal antibody after FA stain.

On these findings of the disease it was diagnosed as CHV infection. The report signifies the first description of an epizootic of CHV infection in Korea.

서 론

Canine herpesvirus(CHV)는 Herpesviridae과 Alpha-herpesvirinae속의 바이러스로서 개, 늑대, 이리, 코요테 등과 같은 개과 동물에 감염되며 2주령 이하의 신생 자견에 감염시 발병후 24~48시간 이내에 폐사하는 치명적인 질병을 일으키고 성견에 감염시 경미한 임상증상을 보이거나 불현성 감염으로 본 병원체의 전파원이 된다.¹

미국에서 Carmichael et al²에 의해 신생자견의 급성출현성 질병에 의한 폐사예로부터 CHV가 분리보

고된 이래로 영국³, 일본^{4,5}, 호주⁶, 대만⁷ 등 세계 각지에서 그 발생이 보고되었다.

CHV는 신생자견의 구강 및 비강으로 침입하여 비점막과 점막하직의 괴사로 인하여 점막하직의 혈관내로 유입되어 바이러스혈증을 유발하고 전신장기에 출혈과 실질의 괴사가 발생한다.⁸

CHV에 감염된 3주령 이상의 자견 및 성견은 가벼운 호흡기증상⁹과 생식기염증¹⁰을 보이거나 무증상으로 내과하여 지속적인 감염원이 되며 임신말기에 감염된 모견은 유산, 사산 및 불임증¹⁰이 유발될 수 있고 태반 및 오염된 산도를 통하여 태아에 CHV를 전파한다.¹¹

CHV의 병원성은 온도와 밀접한 관련이 있으며¹² 체온조절중추 미성숙으로 인하여 저체온증에 빠지기 쉬운 신생자견에서 치명적인 전신감염증이 발현된다.¹³

CHV는 전세계적으로 발생이 이미 확인되었고 일본에서는 최근 혈구응집반응(HA)¹⁴, 혈구응집억제반응(HI)¹⁵ 및 ELISA¹⁶ 등의 진단법이 개발되어 있으며 그 백신개발을 위한 연구¹⁷도 활발히 진행되고 있으나 국내에서는 아직까지 그 발생이 확인되지 못했다.

이에 1991년 서울대학교 수의과대학 병리학교실에 부검의뢰된 자견이 CHV감염증으로 의심되어 이의 확인을 위하여 본 연구가 수행되었다.

재료 및 방법

공시동물 : 서울대학교 수의과대학 병리학교실에 부검의뢰된 14일령의 진도견으로서 동복자견 5마리가 집단폐사한 예의 한 자견이었다.

병리학적 검사 : 폐사자견을 부검하고 육안소견을 관찰하였으며 병리조직학적 검사를 위하여 각 장기를 10% 중성포르말린에 고정후 파라핀 조직절편을 만들어서 Hematoxylin-eosin(H-E)염색을 실시후 광학현미경으로 관찰하였다.

바이러스학적 검사 : 폐사자견으로 부터 폐장, 간장, 신장, 비장, 대뇌를 무균적으로 채취하여 Eagle's minimum essential medium(EMEM)에 10배 유제를 만들고 2,000rpm에 15분간 원심분리후 각각의 상층액을 단층배양된 초대 개신장세포에 0.2ml씩 접종하고 37℃에서 90분간 흡착시켰다. 이것을 phosphate buffered saline(PBS)로 2회 세척후 EMEM에 5% 소혈청을 첨가한 유지배지를 가하고 37℃에서 배양하면서 세포변성효과(CPE)를 관찰하였다. 전자현미경적 관찰을 위하여 10대까지 배양된 야외분리 CHV를 3회반복 동결융해하고 바이러스를 세포막으로 유리한후 7,000 rpm으로 10분간 원심분리하였다. 그 상층액을 100,000 g로 4시간 초원심분리하여 pellet을 만들었다. 형성된 pellet에 증류수를 50ml 첨가하여 재부유시킨후 2% phosphotungstic acid(PTA)로 7분간 염색하고 전자현미경으로 관찰하였다. 간접형광항체반응을 위하여 cover slip에 단층배양된 초대 개신장세포에 분리바이러스와 표준바이러스인 CHV F205*를 각각 접종하여 CPE를 확인한 후 cold acetone에 10분간 고정하였다. 각각에 항CHV 단클론항체(anti-CHVgp80)*(*도오교대학 수의학과 Takeshi Mikami 교수로 부터 제공받았음)를 도포하여 실온에서 30분간 반응시킨후 PBS로 세척하고 FITC conjugated with goat anti-mouse Ig G에 30분간

반응시켰으며 PBS로 세척후 형광현미경으로 관찰하였다.

동물접종실험 : 실험동물로 CHV에 대한 중화항체 음성을 확인한 모견으로부터 분만된 1일령 동복자견 4마리를 사용하였다. 자연감염예에서 분리된 바이러스를 7대 계대배양하여 $2 \times 10^{4.6}$ TCID₅₀의 역가를 가진 바이러스 부유액을 조제하였다. 1, 2번 자견에는 복강내로 3번자견은 구강내로 접종재료 2ml씩을 각각 접종하였으며 4번자견은 대조를 위하여 비치치로 남겨두었다. 접종후 모견과 합사하여 자연포유를 시켰으며 반복적으로 한냉스트레스를 주고 매일 임상증상을 관찰하였다.

접종후 7일째 복강내 접종자견인 2번자견과 비치치자견인 4번자견의 혈액을 채취하여 혈액화학적 검사를 하였다.

병리학적 검사를 위하여 폐사된 접종자견을 부검하고 육안검사를 실시하였으며 각 장기를 10% 중성 포르말린에 고정하고 파라핀절편을 만들어 H-E염색하여 광학현미경으로 관찰하였다.

접종자견의 폐장, 간장, 신장, 비장 및 대뇌를 무균적으로 채취하여 장기유제를 만들고 그 상층액을 단층배양된 초대 개신장세포에 접종하여 접종바이러스를 분리하기 위한 세포배양을 실시하였다.

성 적

자연발생예의 임상증상 : 동복자견 5두가 분만후 14일째 고통스런 울부짖음, 복통, 식욕결핍과 침울 등의 증상을 보였고 증상발현후 24시간 이내에 모두가 폐사하였다.

육안소견 : 흉강내에 맑은 담적색 수액이 상당량 차있으며 심방과 심실내에는 응혈괴가 차있었다. 기관과 기관지강내에는 담갈색의 끈끈한 거품액이 들어있고 폐장은 발적, 종창되어 반죽경도를 보였으며 직경 1~2mm의 적색 및 회백색 반점들이 산재해 있었다. 간장은 담황색조이며 직경 1~2mm의 적색 및 회백색 반점들이 산재해 있었다. 신장의 피막하에는 적색의 띠를 두른 직경 2~10mm의 백색반점들이 산재하여 얼룩무늬를 나타내며 피질에는 썩기모양의 적색 선조상 무늬가 산재해 있었다. 장점막은 창백하고 비장은 종창되어 있었다.

병리조직학적 소견 : 폐장은 수중성변화를 보이고 폐포에 출혈과 섬유소의 석출을 동반한 소상피사소(focal necrosis)가 산재해 있었다(Fig 2). 간장에서도 출혈을 동반한 소상피사소가 관찰되었으며 혈관주위

결핵적의 수중성비후와 염증세포의 침윤도 볼 수 있었다(Fig 3). 또한 피사소주변의 일부 간세포에서 호산성 핵내포입체가 관찰되었다(Fig 4). 신장의 피질 부위에서 피사부위를 관찰할 수 있었으며 이 부위의 세뇨관상피세포와 사구체는 구조가 소실되어 있었고 혈구가 유출되어 있었다(Fig 5). 대뇌에서 수중성변화와 혈관주위임파강내 임파구침윤을 보였으며 일부 실질에서는 신경교세포성결절을 관찰할 수 있었다(Fig 6). 소뇌의 일부 과립세포층과 분자층에 소상피사와 출혈소가 관찰되었다(Fig 7). 뇌교에서는 다수의 신경교세포성결절을 볼 수 있었다.

바이러스분리: 세포배양 3일째에 폐사자견의 흉수로 부터 세포변성효과 (CPE)를 보이는 바이러스를 분리하였다. 즉, 분리바이러스에 감염된 초대 개신장세포는 둥글게 종창되고 핵들은 농축되는 특징적인 CPE를 보였으며 이는 표준바이러스인 CHV F205에

의한 것과 동일한 소견이었다(Fig 8).

분리바이러스 부유액의 전자현미경적 소견: 2% PTA에 염색된 분리바이러스 부유액에서 크기 약 100 nm 정도되는 구형 바이러스입자를 관찰하였다(Fig 9).

간접 형광항체반응: 분리바이러스에 대한 간접 형광반응검사 결과 감염된 초대 개신장세포에서 표준 바이러스 F205와 동일한 형광반응이 관찰되었고 특히 CPE병소로 보이는 부위에서 강한 형광반응을 보이는 세포들의 집락을 관찰하였다(Fig 10).

동물접종실험 결과: 접종후 5일째에 자견들의 안면, 사지, 복부, 항문주위의 피부에 직경 1~2mm의 수포가 형성되었고, 6일째에는 체중의 감소와 지속적인 울부짖음, 식욕결핍과 호흡부전 등의 증상을 접종자견 모두에서 관찰할 수 있었다. 2번 접종자견에서 7일째에 포말성 비루와 경련 및 후궁반장 등의 신경증상을 볼 수 있었다. 접종후 7일째에는 모든 접종자견이 폐사

Table 1. The hemogram of puppies inoculated with the canine herpes virus isolate and control pup(No. 4)¹

Item	Dogs examined	
	No. 2	No. 4
White blood cell (/mℓ)	8,150	7,650
Red blood cell (/mℓ)	2,780,000	2,860,000
Platelet (/mℓ)	131,000	330,000
Total protein (g/dℓ)	5.0	5.5
Fibrinogen (mg/dℓ)	200	100
PCV %	25	25
SGPT (IU/L)	110.4	13.4
SGOT (IU/L)	56.2	18.7
Bilirubin (mg/dℓ)	0.48	0.04
Triglyceride (mg/dℓ)	61.2	143.5
Cholesterol (mg/dℓ)	96.9	182.2
Creatinine (mg/dℓ)	1.44	0.88

1) Examined 7days after inoculation

PCV : packed cell volume

SGPT : serum glutamic pyruvic transaminase

SGOT : serum glutamic oxaloacetic transaminase

Table 2. Summary of microscopic lesions of puppies inoculated with canine herpes virus isolate

Lesions	Dogs examined		
	No. 2	N. 3	No. 4 (control)
Thoracic fluid	-	+	-
Pulmonary fibrino-necrosis	+	+	--
Focal hepatic necrosis	+	++	-
Renal cortical necrosis	++	++	-
Focal intestinal necrosis	+	+	-
Focal adrenal necrosis	++	++	-
Cerebellar focal necrosis and gliosis	+	+	--

++ : Severe lesion

+ : Moderate lesion

- : No lesion

하였다.

접종자견과 비접종자견의 혈액화학치를 비교한즉 접종자견에서 혈소판의 현저한 감소와 serum glutamic pyruvic transaminase, serum glutamic oxaloacetic transaminase, bilirubin과 creatine의 증가를 관찰하였다(Table 1).

접종자견의 병리학적 소견: 육안적으로는 폐장, 간장, 소장 및 대장 등에 직경 1~2mm의 회백색 및 적색반점들을 다수 볼 수 있었다. 신장은 회백색 바탕에 직경 1~3mm의 적색반점들이 산재하여 얼룩무늬를 나타내고(Fig 1), 피질에 적색의 선조상 무늬가 관찰되었다. 또한 2번 접종자견에서는 담적색의 흉수가 관찰되었다.

병리조직학적 소견으로서 폐장, 간장, 신장, 소장, 대장 및 부신에서 출혈을 동반한 소상피사소를 관찰하였다. 폐장에서 폐포에 섬유소 석출과 출혈을 동반한 소상피사를 확인하였으며 대식구의 침윤도 관찰할 수 있었다. 간장에서는 간세포의 소상피사와 대식구 침윤을 관찰하였다. 신장에서 피질부위의 피사와 출혈을 관찰하였다. 소장과 대장은 일부 점막상피의 피사와 출혈을 나타내었다. 부신피질에서 출혈을 동반한 피사소를 관찰할 수 있었다. 악하 및 장간막임파절은 임파동의 확장 및 혈구의 흡입을 보였고 혈구를 탐식한 대식구가 관찰되었다. 대뇌에서 혈관주위임파강에 임파구 침윤과 신경교세포성결절이 관찰되고 소뇌의 회백질에 소상피사가 존재하였으며 뇌교실질내 여러 부위에서 신경교세포성결절이 관찰되었다. 접종자견의 여러 장기의 병리조직학적 소견을 Table 2에 요약하였다.

접종자견의 장기내 바이러스분포: 접종자견들의 장기내 바이러스분포를 확인하기 위한 세포배양결과 폐장, 간장, 신장, 비장 및 대뇌에서 접종바이러스와 동일한 바이러스를 회수하였다.

고 찰

CHV는 Carmichael et al²에 의하여 신생자견에 치명적인 급성 출혈성질환을 일으키는 병원체로서 보고된 이래로 세계 각국에서 발생이 확인되었으나 국내에서는 최근까지 그 발생이 보고되지 않았었다. 이에 본 실험을 통하여 국내에서의 CHV감염증을 확인하고 그 병리학적 및 바이러스학적 특징을 관찰하였다. 본 실험을 통하여 자연발생예에서 CHV감염증의 특징적인 임상 및 병리학적 소견을 관찰하여 바이러스를 분리하였고, 분리 바이러스를 접종한 자견이 자연발

병예와 같은 임상 및 병리학적 소견을 나타내었으며 자견에서 바이러스를 회수하였으므로 CHV감염증의 국내 발생을 확인한 것이다.

CHV의 감수성동물은 3주령 이하의 자견이며 특히 2주령 이하의 신생자견에 감염시 치명적인 전신감염증을 유발하고 3주령 이상의 자견은 가벼운 병증을 나타내거나 잠복감염한다고 하였는데¹⁸ 본 자연병예 또한 14일령의 감수성연령이었으며 치명적인 병증이 발현되었다. 연령에 따른 CHV병원성 차이에 대하여 여러가지 요소가 복합적으로 작용하나 CHV가 35~37℃의 온도에서 활발한 증식을 한다는 점과 관련하여 온도가 병원성에 중요한 요소로서 작용하는 것으로 알려져 있으며^{12,13} 본 자연병예의 발생이 외부온도로 인한 체온의 하강이 일어나기 쉬운 겨울에 일어났던 점도 이와 일치하고 실험접종자견들의 병증발현에 한냉스트레스가 주요했으리라 생각된다.

CHV의 감염경로는 분만후 모견의 분비물이나 환경으로 부터의 접촉을 통하거나 분만전 감염된 임신 모견으로 부터 태반을 통하여 감염이 이루어지며 생식기에 감염된 성견의 교배를 통한 수평감염도 가능하다고 알려져있다.¹⁹ 본 자연발병예의 감염경로는 분명하지 않으나 분만후 비교적 경과된 기간에 발현하였다는 점과 치명적인 병증이 유발되었다는 점을 미루어 분만후 오염된 주변환경에 노출되어 감염되었을 것으로 추정된다.

Kakuk et al²⁰은 CHV감염후 증상발현까지의 잠복기간은 6~7일이며 증상발현후 24시간 이내에 폐사한다고 하였는데 이는 본 접종실험의 결과와 일치하였다. 여러보고에서 신생자견의 CHV감염증의 임상증상은 지속적인 고통스런 울부짖음, 복통, 식욕결핍과 호흡부전 등이며 본 자연병예 및 실험접종자견의 증상과 일치하였고, Green¹이 지적한 피부의 적색수포형성과 신경증상 또한 본 관찰소견과 일치하였다. CHV에 감염된 신생자견은 현저한 혈소판의 감소를 보인다고 하였는데 접종실험후 검사된 자견에서 현저한 혈소판감소를 확인할 수 있었다.

Cornwell et al²¹은 CHV감염으로 폐사한 자견의 병리학적소견은 자연감염예와 비강, 구강 및 복강을 통한 실험감염예는 모두 유사한 것을 지적하였다. 그 특징적인 소견은 여러장기의 국소적인 피사 및 출혈소인바 특히 간장, 신장, 폐장, 부신, 소장, 대장 및 비갑개점막에서 이러한 병변을 흔히 관찰할 수 있다고 하였다. 또한 신장의 변화를 진단에 특징적인 병변이라 하였는데 본 예에서도 이와같은 소견이 확인되었다.

Wright et al²²은 호산성 핵내봉입체는 드물게 나타

나지만 간장, 신장, 폐장 및 신경세포에서 발견하는 것은 병리조직학적 진단에 도움을 준다고 하였는데 본 자연병예의 일부 간세포에서 이를 관찰할 수 있었으나 점종실험예에서는 관찰할 수 없었다.

육안적으로 각 장기에 산재하여 있는 회백색 및 적색반점들은 다른 여러보고^{20~22}들처럼 실질의 괴사 및 출혈과 섬유소의 석출로 구성되어 있었으며 염증세포의 침윤은 거의 없어 병중의 빠른 경과를 짐작할 수 있었다.

Percy et al²³은 CHV감염자견의 신경병변은 질병의 경과에 의존하며 국소적 neuropil 변성, 신경교세포침윤, 혈관주위임파강 임파구침윤 또는 괴사와 출혈을 특징으로 하는 미만성 출혈성뇌막뇌염까지 다양한 소견을 보이고 자연감염시 신경병증까지 발현하는 일은 드물다고 하였으나 본 자연병예에서 이와 유사한 신경병변을 관찰하였으며 실험병예에서 또한 같은 소견을 관찰하였다. CHV가 신생자견의 안구에 retinal dysplasia²⁴를 유발할 수 있다고 하였으나 본 예에서 안구병변은 관찰되지 않았다. 또한 CHV에 감염된 자견에서 황달소견을 관찰하였다는 보고²⁵도 있었으나 본 자연병예 및 실험병예에는 이를 관찰할 수 없었고 출혈로 인한 빈혈소견을 관찰하였다.

분리바이러스에 감염된 초대 개신장세포는 등글게 종창되고 핵들은 농축되는 특징적인 CPE를 보였으며 이는 다른 여러보고^{2,3,6}에서와 같은 소견이었고 감염후 24시간 이내에 CPE를 보이는 빠른 증식을 보였으나 Poste et al¹⁰이 보고한 다핵거세포의 형성은 관찰되지 않았다.

CHV감염증의 임상진단을 위하여 특징적 임상증상과 현저한 혈소판 감소를 참고로 할 수는 있으나 본 질병의 빠른 경과로 관찰과 재료채취가 곤란하며 신생기의 혈액학적 수치가 다양하여 이를 진단에 응용하기는 어려우리라 생각된다. 또한 실험실적 진단방법으로는 모견 혈액내 중화항체를 확인하는 것이 보편적 방법으로 사용하고 있으나 CHV의 면역원성이 낮아 형성된 중화항체의 역가가 낮은 경우가 많고 혈액내에서의 지속기간이 2~4개월로 짧아²⁶ 진단에 한계를 주고 있다.

신생자견의 CHV감염증에 유효한 치료방법은 없으며 그 예방과 치명적인 임상증상 발현의 억제에 주력해야 한다. 이러한 방법으로서 CHV 고도면역혈청을 분만자견들의 복강내 2ml씩 주사하면 효과적인 방어를 할 수 있다고 하였으나 그 적용이 어렵고 분만전 3주와 분만후 3주의 기간동안 38.4~39.5°C의 외부온도를 유지하며 청결한 건사의 유지가 치명적 임상증상의 발

현을 막는데 효과적이다.²⁶ 아직까지 CHV예방을 위하여 개발된 백신이 없기때문에 역학적으로 CHV감염경력이 있는 성견과의 교배 및 같은 장소에서의 사육을 피하는 것이 CHV확산을 막는 중요한 방법으로 알려져 있다.

이번 관찰과 실험결과로 국내에서 CHV감염증이 발생하고 겨울에 분만되는 신생자견들에게 치명적인 질병으로 문제시되고 있을 것으로 판명되었으나 효과적인 진단법과 예방 및 치료법이 확립되어 있지 않은 실정이다. 앞으로 야외조사를 통한 CHV감염실태의 파악과 진단법의 확립 및 백신의 개발 등이 이루어져야 할 것이다.

결 론

14일령의 동복자견이 급성으로 폐사하여 병리학적 및 바이러스학적 검사와 분리된 바이러스의 동물점종실험을 실시하였다.

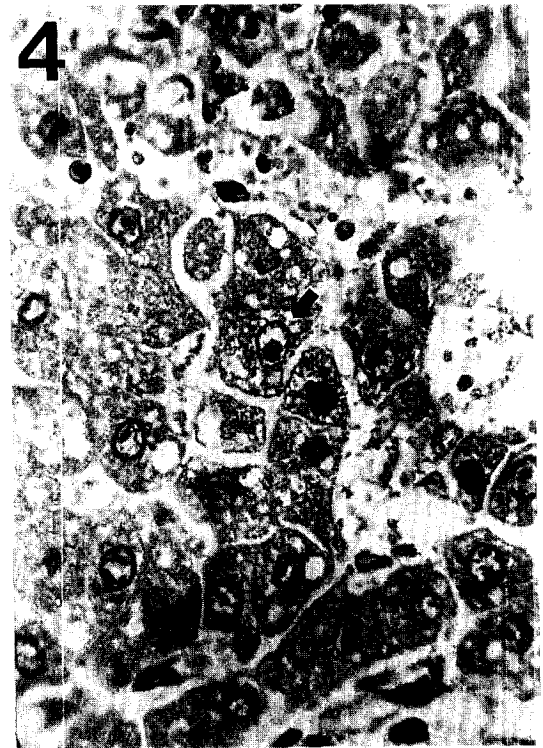

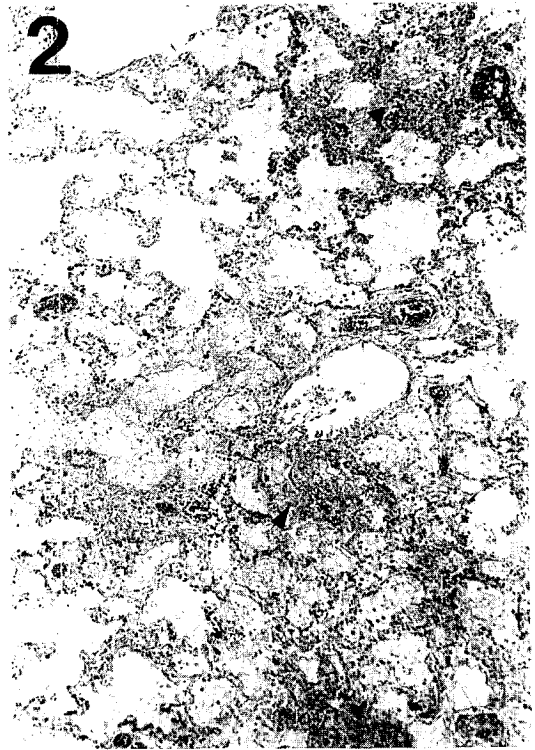
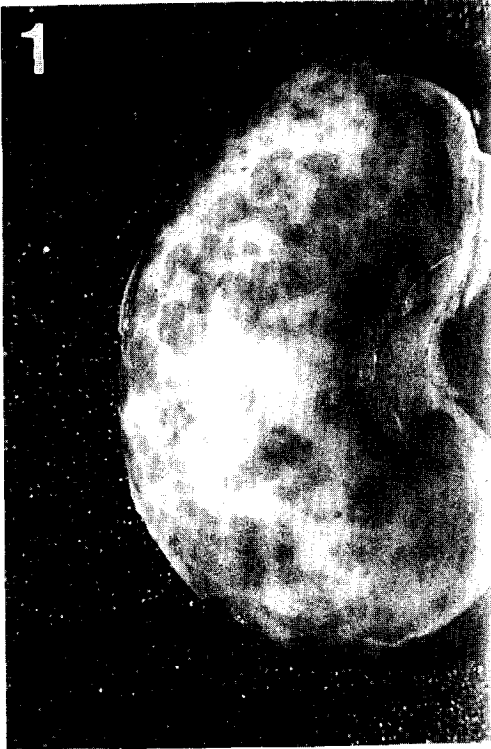
발병자견은 고통스런 울부짖음, 복통과 침울을 나타내었으며 병리학적검사결과 간장, 신장, 폐장에 출혈을 동반한 소장괴사소가 산재하고 간세포에서 핵내포입체를 관찰하였다.

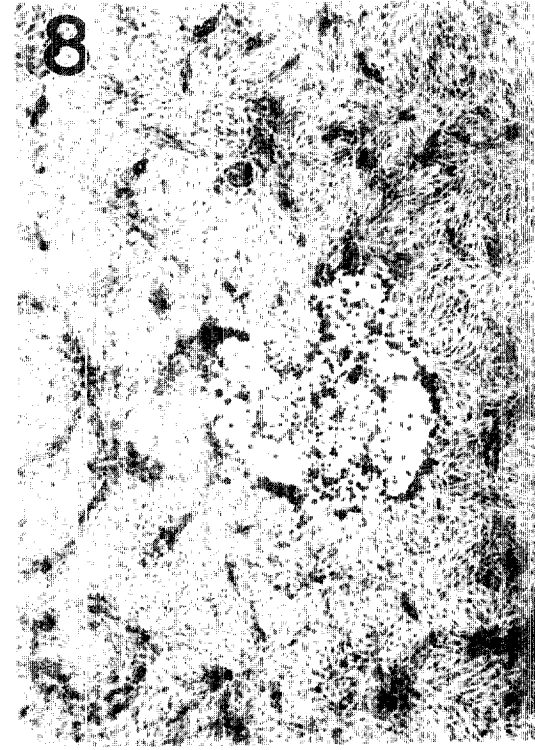
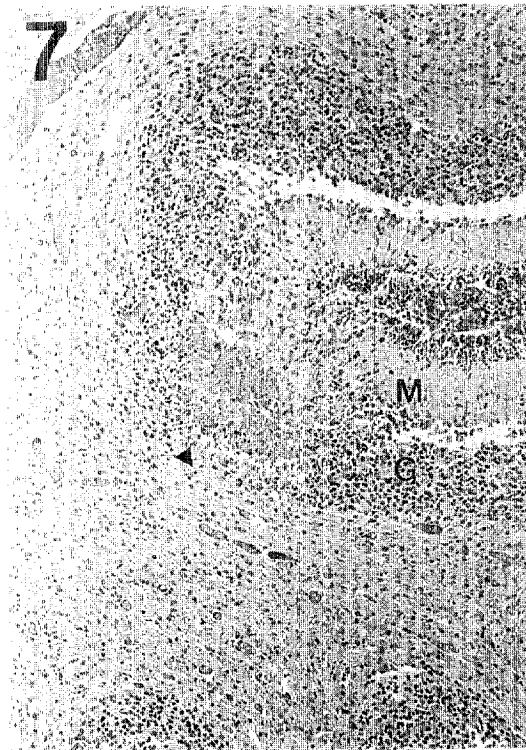
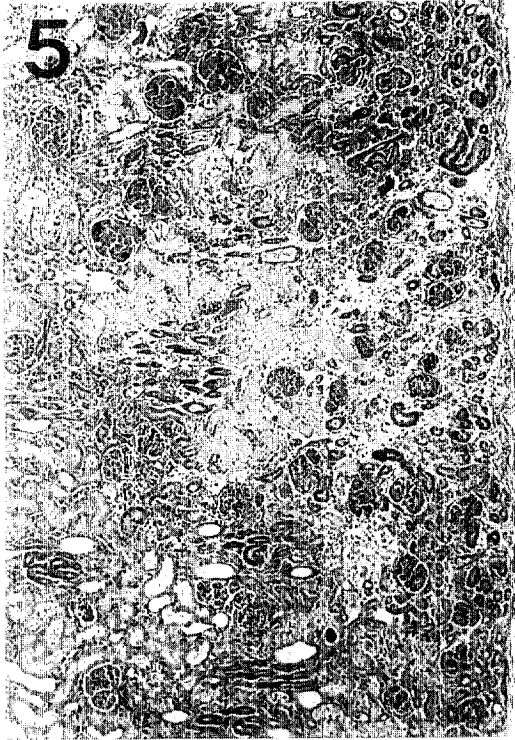
병변재료의 세포배양결과 특징적인 CPE를 보이는 바이러스를 분리하였고 분리한 바이러스를 자견에 접종하여 자연병예와 같은 임상증상과 병변을 관찰하였다. 또한 분리바이러스는 항 CHV 단클론항체와의 간접형광항체반응결과 양성반응을 나타내었다.

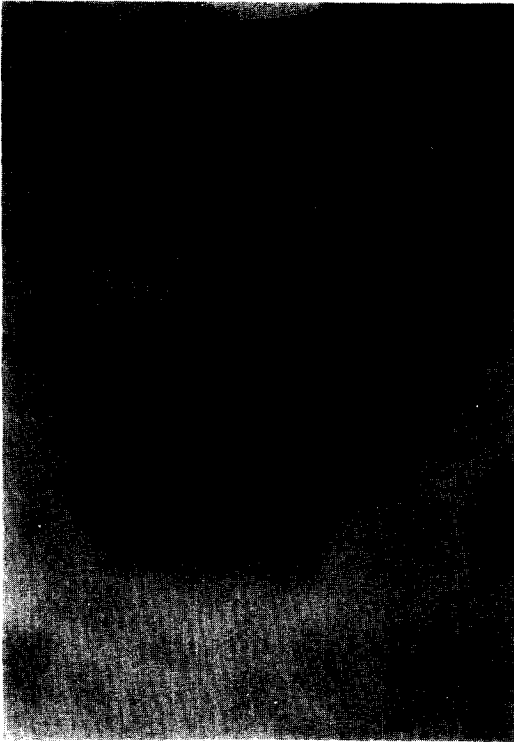
이상 성적을 종합하여 이 발병예를 CHV감염증으로 진단하였고 국내에서 자연발생한 CHV감염증을 확인한 것이다.

참 고 문 헌

1. Green CE. Canine herpesvirus infection, In : *Infectious disease of the dog and cat*. 2nd ed., W. B. Saunders company. 1990 ; 252~258.
2. Carmichael LE, Strandberg JD, Barnes FD. Identification of a cytopathogenic agent infectious for puppies as a canine herpesvirus. *Proc Soc Exp Biol Med* 1965 ; 120 : 644~650.
3. Prydie J, Harrison MJ, Graham J. Isolation of a canine herpesvirus. *Vet Rec* 1966 ; 79 : 660~661.
4. Hashimoto A, Hirai K, Miyoshi A, et al. Naturally occurring canine herpesvirus infection in Japan. *Jpn J Vet Sci* 1978 ; 40 : 157~169.







Legends for figures

- Fig 1. The kidney of the puppy inoculated with field isolates of CHV shows multiple ecchymosis.
- Fig 2. The lung of the puppy infected with CHV spontaneously shows fibro-necrotizing foci(arrows) in alveoli. Hematoxylin and eosin stain(H-E), $\times 100$.
- Fig 3. The liver of the puppy infected with CHV shows focal necrosis. H-E, $\times 100$.
- Fig 4. Higher magnification of fig. 3 shows an eosinophilic intranuclear inclusion in a liver cell(arrow). H-E, $\times 400$.
- Fig 5. The lesion of the kidney infected CHV shows cortical necrosis with hemorrhage. H-E, $\times 100$.
- Fig 6. Gliosis(arrow) is shown in the cerebrum of the infected puppy. H-E, $\times 100$.
- Fig 7. The lesion of the cerebellum of the infected puppy shown focal necrosis(arrow) in the granular(G) and molecular(M) cell layers. H-E, $\times 100$.
- Fig 8. The kidney cell culture inoculated with isolated virus shows cytopathic effects(CPE). H-E, $\times 100$.
- Fig 9. Negatively stained virus particles showing round inner and outer membrane. Bar is 100nm. $\times 28,000$.
- Fig 10. The primary dog kidney cells infected with the field isolate shows typical fluorescent foci against anti-CHV monoclonal antibody. $\times 100$.

5. Motohashi T, Tajima M. Isolation of a herpesvirus from a diseased adult dog in Japan. *Jpn J Vet Sci* 1966 ; 28 : 307~314.
6. Geldard H, Greering WA, Bagust TJ. Isolation of a herpesvirus from neonatal dogs in Australia. *Aust Vet J* 1971 ; 47 : 286~287.
7. 林哲祺, 許慶宗, 鐘茂賢, 王吉德. 臺灣的狗疱疹病毒感染症. 病理學, 病毒之分離與鑑定及人工感染

之研究. 中華民國獸醫學會雜誌. 1983 ; 9 : 113~117.

8. Wright NG, Cornwele HJC. Further studies on experimental canine herpesvirus in young puppies. *Res Vet Sci* 1970a ; 11 : 221~225.
9. Appel MJG, Menegus M, Parsonson IM, et al. Pathogenesis of canine herpesvirus in specific pathogen free dogs : 5-to 12-week-old pups. *Am J Vet*

- Res* 1969 ; 30 : 2067~2073.
10. Poste G, King N. Isolation of a herpesvirus from the canine genital tract : Association with infertility, abortion and stillbirths. *Vet Rec* 1971 ; 88 : 229~233.
 11. Hashimoto A, Hirai K, Suzuki Y, et al. Experimental transplacental transmission of canine herpesvirus in pregnant bitches during the second trimester of gestation. *Am J Vet Res* 1983 ; 44 : 610~614.
 12. Aurelian L. Effect of environmental conditions on formation and release of canine herpesvirus in infected canine kidney cells. *Am J Vet Res* 1968 ; 29 : 1945~1952.
 13. Carmichael LE, Barnes FD, Percy DH. Temperature as a factor in resistance of young puppies to canine herpesvirus. *J Infect Dis* 1969 ; 120 : 669~678.
 14. Nemota K, Horimoto T, Xuan X, et al. Demonstration of canine herpesvirus-specific hemagglutination. *Jpn J Vet Sci* 1990 ; 52 : 395~398.
 15. Xuan X, Horimoto T, Limcupao JA, et al. Canine herpesvirus 47KD and mutated 41KD glycoproteins are responsible for hemagglutination. *Jpn J Vet Sci* 1990 ; 52 : 899~905.
 16. Takumi A, Kusanagi K, Tuchiya K, et al. Serodiagnosis of canine herpesvirus infection-Development of an enzyme linked immunosorbent assay and its comparison with two improved methods of serum neutralization test. *Jpn J Vet Sci* 1990 ; 52 : 241~250.
 17. Limcupao JA, Horimoto T, Xuan X, et al. Homologous and heterologous antibody responses of mice immunized with purified feline herpesvirus type 1 and canine herpesvirus glycoproteins. *Jpn J Vet Sci* 1991 ; 53 : 423~432.
 18. Hill HT. The pathogenesis of the canine herpesvirus ; In : *A thesis submitted to the graduate faculty in partial fulfillment of the requirements for the degree of master of science*. Iowa state university, Ames, Iowa., 1973.
 19. Green CE. Canine herpesvirus infection, In : *Clinical microbiology and Infectious disease*. 1st ed., W. B. Saunders company. 1990 ; 252~258.
 20. Kakuk TJ, Conner GH. Experimental canine herpesvirus in the gnotobiotic dog. *Lab Anim Care* 1970 ; 20 : 69~79.
 21. Cornwell HJC, Wright NG. Neonatal canine herpesvirus infection : a review of present knowledge. *Vet Rec* 1969 ; 84 : 2~6.
 22. Wright NG, Cornwell HJC. Experimental herpesvirus infection in young puppies. *Res Vet Sci* 1968 ; 9 : 295~299.
 23. Percy DH, Munnell JF, Olander HJ, et al. Pathogenesis of canine herpesvirus encephalitis. *Am J Vet Res* 1970 ; 31 : 145~156.
 24. Percy DH, Carmichael LE, Albert DM, et al. Lesions in puppies surviving infection with canine herpesvirus. *Vet Pathol* 1971 ; 8 : 37~53.
 25. Durham PJK, Poole WSH. Experimental canine herpesvirus infection in newborn puppies, using a Newzealand isolate. *N Z Vet J* 1979 ; 27 : 14~16.
 26. Anvik JO. Clinical considerations of canine herpesvirus infection. *Vet Med* 1991 ; 86 : 394~403.