

머리의 위치변화에 따른 파노라마방사선 사진상에서의 상악동 및 인접조직의 평가

조선대학교 치과대학 구강악안면방사선학교실

이진경 · 김재덕

목 차

- I. 서 론
- II. 연구자료 및 방법
- III. 연구성적
- IV. 고 찰
- V. 결론
- 참고문헌
- 영문초록

I. 서 론

파노라마방사선사진은 1961년 Pastero⁴⁰⁾에 의해 구강악안면 영역에 소개된 이래 계속 개발되어 널리 이용되고 있으며 한장의 방사선사진상에 상하악 치아, 상하악골, 안면골, 상악동 및 인접조직의 해부학적 형태뿐만 아니라 그 병적인 상태가 인기되어 악안면 영역을 종합적으로 검사하고 평가하는데 유용하다²⁸⁾.

그러나 파노라마방사선사진은 기계적 특성 때문에 피사체의 상이 선명하게 기록되는 부위인 상층(focal trough)과의 관계에 따라 그 상이 다양하게 변화되어 나타나므로 파노라마방사선사진을 촬영하거나 판독할 때 이러한 점들을 고려해야만 한다^{4,6,10,11,12,13,14,15,20)}.

게다가 구강악안면 영역은 해부학적으로 신체의 다른 어떤 부위보다 복잡한 구조를 갖고

있기 때문에 파노라마방사선사진상에 여러 구조물들이 서로 겹쳐서 나타나 판독시 어려움이 많다. 따라서 악안면 영역의 복잡한 해부학적 구조물에 대한 더욱 선명하고 왜곡이 적은 상을 얻기 위해 피사체의 위치를 여러 방향으로 바꾸어 촬영하는 등 보다 나은 상을 얻기 위한 방법들이 연구, 개발되어 왔다^{5,17,18,19)}.

상악동은 가장 큰 부비동으로서 여러 원인에 의하여 다양한 질환들이 생기기도 하고 구강악안면 영역에서 상악대구치치근과 매우 가까이 위치하고있기 때문에 이 치아에 어떤 병소가 있거나 병소부위를 치료할 때 상악동까지 병변이 확장되어 합병증이 유발되기도 한다^{2,9,25,42)}. 따라서 상악동에 발생한 낭종, 종양, 외상에 의한 해부학적 구조물의 파괴유무뿐만 아니라 치아 병소와 상악동과의 관련성 등을 평가하기 위해 좀더 효율적이고 선명한 상을 얻고자 선학들의 많은 연구가 있었고 연구방법론적으로 상악동의 크기 및 위치가 악안면 영역에서 넓은 부위를 차지하기 때문에 파노라마방사선사진상을 이용한 연구가 대부분이었다.

상악동의 형태에 관한 방사선학적 연구로 고등¹⁾과 김등¹⁰⁾은 구내표준촬영법을 이용하였으며 고등¹⁾, 김등⁷⁾, 김⁸⁾이 파노라마촬영법을 이용한바 있다. 상악동에 발생한 질환에 관한 방사선학적 연구로는 Water's view를 이용한 최등¹⁶⁾의 연구, 파노라마방사선사진을 이용한 Almo²¹⁾, Carlos등

²²⁾, Haidar²⁷⁾, Lee등³²⁾, Lyon³²⁾, Shramek등⁴³⁾의 연구, 보고가 있으며 Greenbaum등²⁶⁾은 상악동에 발생한 악성 종양의 상악동후벽 침범여부 진단 시 파노라마방사선 사진의 유용성에 대해 보고하였고, Ohba등³⁶⁾, Ohba등³⁷⁾의 상악동질환 평가 시 파노라마방사선사진과 Water's view를 비교한 연구가 있다.

Perez등⁴¹⁾은 건조두개골에 방사선불투과성 및 투과성 병소를 인위적으로 형성한 후 상악동에 대한 표준규격치과방사선사진, 교합사진, 파노라마방사선사진, P-A view, CT상을 촬영하여 상악동상에 나타난 병소를 비교평가하였고 Ohba등³⁵⁾이 파노라마방사선사진상에서 상악동벽이 투영되는 양상을 연구하였으며, Ohba등³⁸⁾은 상악동후벽에 대하여, Ohba등³⁹⁾은 파노라마방사선사진상에서 상악동상부에 겹쳐지는 구조물에 대하여 각각 연구한바 있다. 또한 피사체의 위치를 변화시켜 파노라마방사선사진상에서 나타나는 상악동상을 비교분석한 결과 최¹⁹⁾, Chiles등²³⁾, Chomenko²⁴⁾, Langland등³⁰⁾, Monsour등³⁴⁾, Ohba등³⁵⁾은 머리를 전방으로 이동시, Katayama등²⁹⁾, Monsour등³⁴⁾은 턱을 하방으로 숙였을 때 보다 나은 상을 얻었다고 보고하였다.

이와같이 파노라마방사선사진을 이용하여 상악동과 인접조직을 정확히 관찰하고자 많은 연구가 이루어졌으나 대부분 피사체의 위치만을 변화시켜 나타나는 상을 관찰하였을 뿐 피사체의 위치와 각도를 동시에 변화시켰을 때 파노라마방사선사진상에서 상악동과 인접구조물들이 어떻게 나타날지에 대한 평가는 미흡하다 할 수 있다. 따라서 본 연구에서는 머리의 위치와

각도를 다양하게 변화시켜 파노라마방사선사진을 촬영하여 나타난 상악동과 인접조직의 상을 비교분석한 후 실제 임상에 응용여부를 알아보 고자 본 연구를 시도하여 다소의 지견을 얻었 기에 이에 보고하는 바이다.

II. 연구자료 및 방법

1. 연구자료

성인 건조두개골 1예와 상악동에 특별한 병변이 없고 증상을 나타내지 않은 성인 남녀 각 1명, 협골궁 골절로 진단받은 35세의 여자 환자 1명을 연구 대상으로 하였다.

2. 연구 방법

성인 건조두개골 상악동의 내벽, 전벽, 후벽, 상벽 및 하벽에 약 1mm두께의 납박을 부착시킨 다음 Panoura Eight-S(Yoshida Co.)를 이용하여 다음과 같이 위치 및 각도를 이동하여 파노라마방사선사진을 촬영하였다(표 1).

모두 14곳의 위치에서 촬영된 파노라마방사선사진은 투사지상에 상악동 각 벽에 부착된 납박의 형태를 투사하여 머리의 위치와 각도를 달리함에 따라 파노라마방사선사진상에서 나타나는 상악동 각 벽의 형태와 위치가 표준위치에서의 파노라마방사선사진상과 비교하여 어떻게 변화되는지를 평가하였다.

위의 14곳의 위치에서 건조두개골의 상악동 파노라마방사선사진상을 평가한 결과 하방과

표 1. 머리의 이동 위치 및 각도

머리위치	머리위치 이동	머리각도 이동	머리위치와 각도 이동
표준위치	전방 20mm	상방 10°	전방 20mm, 상방 10°
(F-H평면이 지면과 평행한 위치)	후방 20mm	하방 10°	전방 20mm, 하방 10°
	측방 20mm		전방 20mm, 측방 10mm
			후방 20mm, 상방 10°
			후방 20mm, 하방 10°
			후방 20mm, 측방 20mm
			상방 10°, 측방 20mm
			하방 10°, 측방 20mm

측방으로 건조두개골을 동시에 이동시킨 위치에서 상악동의 후벽과 반대측의 익상판, 관골궁, 관골측두융합이 잘 관찰되어 실지로 성인 남자와 여자 각 1명과 우측 협골궁 골절로 진단받은 환자 1명을 대상으로 이 위치에서 파노라마방사선사진을 촬영하여 건조두개골 촬영후 나타난 결과와 비교하였다.

III. 연구성적

건조두개골의 머리위치 및 각도를 달리하여 촬영한 결과와 사람을 대상으로 실시한 파노라마방사선사진상에 나타난 상악동과 인접조직의 형태에 대한 방사선사진상의 변화는 다음과 같고 전체성적을 표 2에 요약해서 기록하였다.

1. 건조두개골에서의 상악동 및 인접조직의 형태

1) 표준위치에서 상악동 및 인접조직상 (그림 1)

내벽: 상악동의 외측, 하부 및 내측 일부를 제외하고 전체 상악동상의 대부분을 차지하고 안와저 일부까지 포함되어 나타났습니다.

전벽: 상악동상의 내측 1/2을 차지하며 나타났습니다.

후벽: 외측 1/3정도를 차지하며 좁게 나타났습니다.

상벽: 안와하부 1/3을 차지하며 안와와 겹쳐

서 나타났습니다.

하벽: 상악동상의 하부 1/3을 차지하며 나타났습니다.

2) 전방 20mm 이동시킨 위치에서 상악동 및 인접조직상(그림 2)

상악동상은 표준위치에 비해 상대적으로 수평축소되어 나타났고 접형골동, 사골동이 관찰되었다.

내벽: 상하로 길고 좌우폭은 표준위치에서보다 1/2축소되어 나타났습니다.

전벽: 상악동상의 내측 1/2을 차지하며 축소되어 나타났습니다.

후벽: 좌우폭이 감소되어 좁게 나타났으며 상벽과 하벽: 폭이 좌우로는 좁게 상하로는 길게 나타났습니다.

3) 후방 20mm 이동시킨 위치에서 상악동 및 인접조직상(그림 3)

내벽: 상악동상의 내측 2/3를 차지하며 나타났습니다.

전벽: 상악동상의 내측 1/2을 차지하며 나타났습니다.

후벽: 상악동상의 외측 1/3을 차지하며 나타났습니다.

상벽: 안와하부 1/3을 차지하며 나타났습니다.

하벽: 상악동상의 하부 1/3을 차지하며 나타났습니다.

4) 상방 10° 올린 위치에서 상악동 및 인접

||| 내벽 :::: 전벽 ≡≡ 후벽 ≡≡≡ 상벽 ≡≡≡≡ 하벽

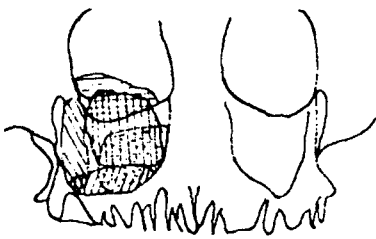


그림 1. 표준위치



그림 2. 전방 20mm 이동위치

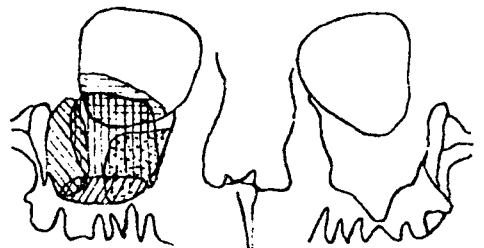


그림 3. 후방 20mm 이동위치

조직상(그림 4)

상악동상은 표준위치에 비해 상대적으로 수평확대됨과 동시에 각 벽의 윤곽이 균일하지 않게 나타났다.

내벽 : 상악동상의 대부분을 차지하며 나타났다.

전벽 : 상악동상의 내측 1/2을 차지하며 나타났다.

후벽 : 상악동상의 외측 1/3을 차지하며 나타났다.

상벽 : 안와하부 1/3을 차지하며 나타났다.

하벽 : 상악동상의 하부 1/3을 차지하며 나타났다.

5) 하방 10° 숙인 위치에서 상악동 및 인접조직상(그림 5)

상악동상은 표준위치에 비해 상대적으로 수평축소되어 나타났다.

내벽 : 비강과 안와 하부 일부, 상악동 내측 1/4을 차지하며 나타났다.

전벽 : 상악동상의 내측 1/2을 차지하며 나타났다.

후벽 : 상악동상의 외측 1/3을 차지하며 나타났다.

상벽 : 안와하부 1/2을 차지하며 나타났다.

하벽 : 상악동상의 하부 1/3을 차지하며 나타났다.

6) 측방(좌측)으로 20mm 이동시킨 위치에서 상악동 및 인접조직상(그림 6)

우측 상악동상은 표준위치에 비해 상대적으로 약간의 수평확대가, 좌측 상악동상은 수평축소가 동시에 나타났으며 우측의 익돌상악열구와 익상관이 잘 관찰되었다.

내벽 : 상악동상의 내측 2/3를 차지하며 나타났다.

전벽 : 상악동상의 내측 1/3을 차지하며 나타났다.

후벽 : 상악동상의 외측 1/3을 차지하며 나타났다.

상벽 : 안와하부 1/3을 차지하며 나타났다.

하벽 : 상악동상의 하부 1/3을 차지하며 나타났다.

났다.

7) 전방 20mm, 상방 10° 올린 위치에서 상악동 및 인접조직상(그림 7)

상악동상은 표준위치에 비해 좌우폭이 감소되고 후두부와 겹쳐져 방사선불투과성이 증가되어 나타났다.

내벽 : 상악동상의 내측 1/3를 차지하며 나타났다.

전벽 : 상악동상의 내측 1/2을 차지하며 나타났다.

후벽 : 상악동상의 외측 1/3을 차지하며 나타났다.

상벽 : 안와하부 1/3을 차지하며 나타났다.

하벽 : 상악동상의 하부 1/3을 차지하며 나타났다.

8) 전방 20mm, 하방 10° 숙인 위치에서 상악동 및 인접조직상(그림 8)

상악동상은 표준위치에 비해 좌우폭이 감소되어 나타났다.

내벽 : 상악동상의 내측 1/3를 차지하며 나타났다.

전벽 : 상악동상의 내측 1/2을 차지하며 나타났다.

후벽 : 상악동상의 외측 1/3을 차지하며 나타났다.

상벽 : 안와의 대부분을 차지하며 나타났다.

하벽 : 상악동상의 하부 1/3을 차지하며 나타났다.

9) 전방 20mm, 측방 20mm 이동시킨 위치에서 상악동 및 인접조직상(그림 9)

상악동상은 표준위치에 비해 상대적으로 축소되어 나타났으며 접형골동, 사골동이 관찰되었다.

내벽 : 내측벽에 매우 얇은 선으로 나타났다.

전벽 : 상악동상의 내측 1/2을 차지하며 나타났다.

후벽 : 상악동상의 외측 1/3을 차지하며 나타났다.

상벽 : 안와하부 1/2을 차지하며 나타났다.

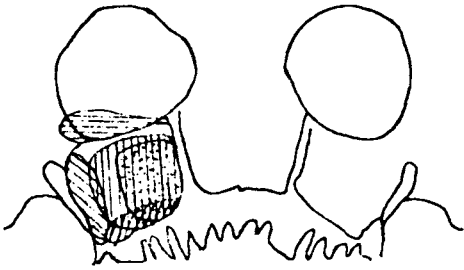


그림 4. 상방 10° 올린 위치

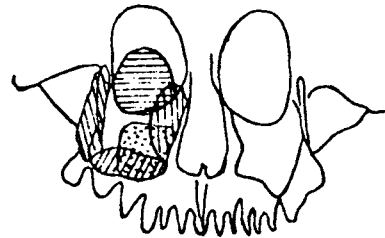


그림 5. 하방 10° 숙인 위치

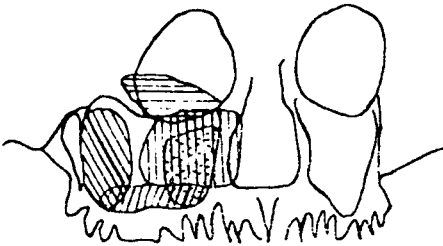


그림 6. 측방 20mm 이동위치

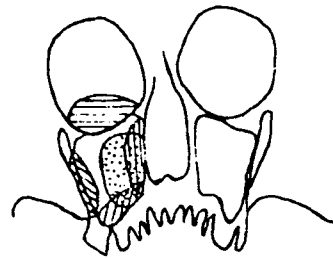


그림 7. 전방 20mm, 상방 10° 올린 위치

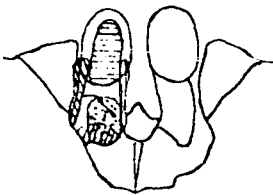


그림 8. 전방 20mm, 하방 10° 숙인 위치

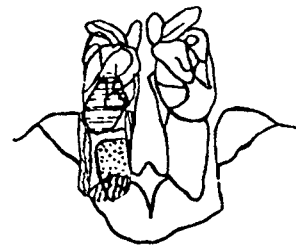


그림 9. 전방 20mm, 측방 20mm 이동위치

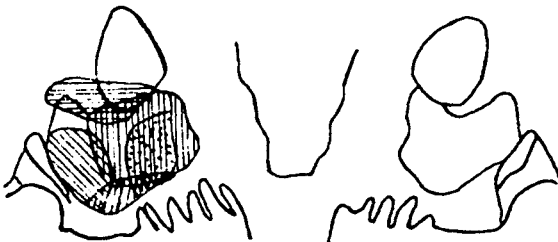


그림 10. 후방 20mm, 상방 10° 올린 위치

하벽 : 상악동상의 하부 1/3을 차지하며 나타났다.

10) 전방 20mm, 상방 10° 올린 위치에서 상악동

및 인접조직상(그림 10)
상악동상은 표준위치에 비해 수평확대되어 나타났다.

내벽 : 상악동상의 내측 1/2과 비강외측일부를 차지하며 나타났다.

전벽 : 상악동상의 내측 1/2을 차지하며 나타났다.

후벽 : 상악동상의 외측 1/3을 차지하며 나타났다.

상벽 : 안와하부 1/3을 차지하며 나타났다.

하벽 : 상악동상의 하부 1/3을 차지하며 나타났다.

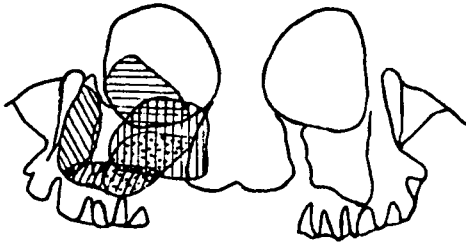


그림 11. 후방 20mm, 하방 10° 숙인 위치

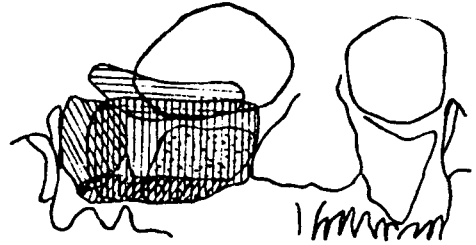


그림 12. 후방 20mm, 측방 20mm 이동위치

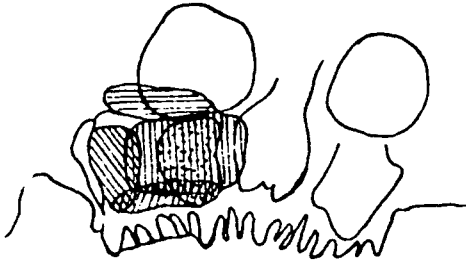


그림 13. 상방 10°, 측방 20mm 이동위치

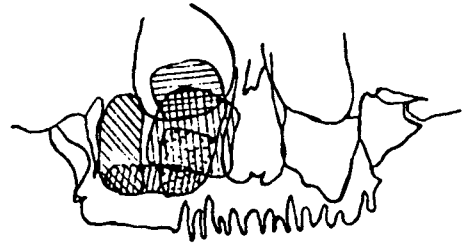


그림 14. 하방 10°, 측방 20mm 이동위치

11) 전방 20mm, 하방 10° 숙인 위치에서 상악동 및 인접조직상(그림 11)
 상악동상은 표준위치에 비해 상대적으로 확대되어 나타났으며 양측 익돌상악열구, 익상관이 잘 관찰되었다.

내벽 : 상악동상의 내측 1/2, 안와 하부, 비강 일부를 차지하며 나타났다.

전벽 : 상악동상의 내측 1/2을 차지하며 나타났다.

후벽 : 상악동상의 외측 1/3을 차지하며 나타났다.

상벽 : 안와하부 1/2을 차지하며 나타났다.

하벽 : 상악동상의 하부 1/3을 차지하며 나타났다.

12) 전방 20mm, 측방 20mm 이동시킨 위치에서 상악동 및 인접조직상(그림 12)
 상악동상은 확대가 가장 많이 일어나 상악동 전체 윤곽이 불균일하게 나타났다.

내벽 : 상악동상의 대부분을 차지하며 나타났다.

전벽 : 상악동상의 내측 1/2을 차지하며 나타났다.

후벽 : 상악동상의 외측 1/3을 차지하며 나타났다.

상벽 : 안와하부 1/3을 차지하며 나타났다.

하벽 : 상악동상의 하부 1/3을 차지하며 나타났다.

13) 상방 10°, 좌측방 20mm 이동시킨 위치에서 상악동 및 인접조직상(그림 13)
 상악동상은 표준위치에 비해 상대적으로 약간의 확대가 나타났다.

내벽 : 상악동상의 내측 2/3, 비강 외측 일부를 차지하며 나타났다.

전벽 : 상악동상의 내측 1/2을 차지하며 나타났다.

후벽 : 상악동상의 외측 1/3을 차지하며 나타났다.

상벽 : 안와하부 1/3을 차지하며 나타났다.

하벽 : 상악동상의 하부 1/3을 차지하며 나타났다.

14) 하방 10°, 좌측방 20mm 이동시킨 위치에서 상악동 및 인접조직상(그림 14)

경구개와의 접촉이 최소였고 건조두개골에

대한 파노라마방사선사진상중 좌측 관골돌기, 관골궁 상하연, 관골측두봉합 및 우측익돌상악 열구와 익상관이 잘 관찰되었다.

내벽 : 상악동상의 내측 1/2, 비강 외측, 안와저 일부를 차지하며 나타났다.

전벽 : 상악동상의 내측 1/2을 차지하며 나타났다.

후벽 : 상악동상의 외측 1/3을 차지하며 나타났다.

상벽 : 안와하부 1/2을 차지하며 나타났다.

하벽 : 상악동상의 하부 1/3을 차지하며 나타났다.

2. 정상 성인 남녀와 협골궁 골절 환자에서의 상악동 및 인접조직의 형태

건조두개골이 아닌 생체의 상악동 및 인접구조물에 대한 평가라는 점 때문에 건조두개골에서와 같이 납판을 부착할 수는 없었으나 표준 위치에 비해 하측방 이동위치에서 상악동 후벽

표 2. 머리의 이동 위치에 따른 파노라마방사선사진상에서 나타나는 상악동 및 인접조직상

	표준위치	전방위치	후방위치	상방위치	하방위치	측방위치
		측 소	확 대	확 대	측 소	확 대
내 벽	상악동상	상악동상	상악동상	상악동상	비강, 안와	상악동상
	대부분	내측 1/3	내측 2/3	대부분	저일부	내측 2/3
전 벽	상악동상	상악동상	상악동상	상악동상	상악동상	상악동상
	내측 1/2	내측 2/3	내측 1/2	내측 1/2	내측 1/2	내측 1/3
후 벽	상악동상	상악동상	상악동상	상악동상	상악동상	상악동상
	외측 1/3	외측 1/3	외측 1/3	외측 1/3	외측 1/3	외측 1/3
상 벽	안와하부	안와하부	안와하부	안와하부	안와하부	안와하부
	1/3	1/3	1/3	1/3	1/2	1/3
하 벽	상악동상	상악동상	상악동상	상악동상	상악동상	상악동상
	하부 1/3	하부 1/3	하부 1/3	하부 1/3	하부 1/3	하부 1/3
기 타		접형골동	익돌상악			익돌상악
		사골동	열 구			열구, 익상관

	정상방위치	전하방위치	전측방위치	후상방위치	후하방위치
	측 소	측 소	측 소	확 대	확 대
내 벽	상악동상	상악동상	상악동상	상악동상	안와저, 비강 일부
	내측 1/3	내측 1/3	내측벽에 얹은선	내측 1/2, 비강일부	상악동상 내측 1/2
전 벽	상악동상	상악동상	상악동상	상악동상	상악동상
	내측 1/3	내측 1/3	내측 1/3	내측 1/2	내측 1/2
후 벽	상악동상	상악동상	상악동상	상악동상	상악동상
	외측 1/3	외측 1/3	외측 1/3	외측 1/3	외측 1/3
상 벽	안와하부	안와대부분	안와하부	안와하부	안와하부
	1/3		1/2	1/3	1/3
하 벽	상악동상	상악동상	상악동상	상악동상	상악동상
	하부 1/3	하부 1/3	하부 1/3	하부 1/3	하부 1/3
기 타			접형골동		양측 익돌상악
			사골동		열구, 익상관

	후측방위치	상측방위치	하측방위치
	측 소	확 대	확 대
내 벽	상악동상 대부분	상악동상 내측 2/3 비강일부	상악동상 내측 1/2 비강안와일부
전 벽	상악동상 내측 1/2	상악동상 내측 1/2	상악동상 내측 1/2
상 벽	안와하부 1/3	안와하부 1/3	안와하부 1/2
하 벽	상악동상 하부 1/3	상악동상 하부 1/3	상악동상 하부 1/3
기 타			익상판, 관골돌기, 관골궁, 협골측두융합

의 뚜렷한 경계와 익돌상악열구, 관골돌기와 관골궁 상하연이 다른 인접구조물과 겹침이 없이 잘 관찰되었다.

IV. 총괄 및 고안

정상적인 해부학적 구조물을 관찰하거나 질환의 진단시에 널리 이용되는 방사선촬영법은 3차원의 피사체가 2차원의 사진상에 투영되는 것이기 때문에 실지로 인체의 해부학적 구조물들은 서로 중첩되어 방사선사진상에 나타나게 된다. 특히 구강악안면 영역에서 많이 이용되고 있는 파노라마촬영법은 그 촬영원리가 다른 촬영법과는 달리 상층(focal trough)과 구조물과의 위치에 따라 방사선사진상이 매우 다양하게 나타난다. 즉, 방사선속의 이동방향과 조사방향, 구조물의 장축과의 관계에 따라 다양한 상을 이루게 되므로 방사선사진을 촬영하거나 판독하는 경우 이러한 점들을 고려해야 한다.^{11,12,13,14,15,28,33,44,45)}

구강악안면 영역에서 비교적 넓은 부위를 차지하는 상악동은 상악치아의 치근단과 상악동저가 근접하여 있기 때문에 치성 원인으로 발생하는 상악동염, 치성 낭종과 종양의 상악동 침범, 발치나 Implant 매식 등의 외과적 시술로

인한 상악동 천공 그리고 구강상악동누공 등의 2차적인 합병증이 유발될 수 있는 부위이며, 치과적으로 주요 연구대상으로서 이에 관해 많은 연구가 이루어져 왔다.^{1,2,3,7,8,10,22,25)}

파노라마방사선사진을 이용한 상악동의 형태에 관한 연구로, 김등⁷⁾은 상악동 근원심폭측정, 상악동의 모양, 상악동저와 상악제1대구치와의 관계에 관해 연구했고 김등⁸⁾은 상악동 전방변연의 확장상태는 상악 견치의 원심측에서 가장 많은 빈도를 보였다고 보고하였다. 고등¹⁾은 파노라마촬영법과 구내표준촬영법을 이용해서 정상인 상악동의 내측벽의 폭경, 전방변의 확장상태, 상악동저와 상악제1대구치의 치근단과의 거리 및 상악동하연의 형태를 관찰하였고 최등¹⁶⁾은 파노라마촬영법과 Water's view에서 상악동염의 전반적인 방사선학적 양상을 분류하고 상악동염의 진단시에 파노라마방사선사진의 가치를 평가하여, 점막 비후와 골벽 변화를 나타내는 경우를 유형별로 세분하였다. 또한 유등¹⁰⁾은 구내법과 파노라마법에 의한 상악치근단으로부터 상악동저까지의 길이를 측정하여 비교하였다.

Shramek등⁴³⁾은 상악동 질환의 검사와 수술계획 수립시 파노라마방사선사진을 지침으로 사용할 것을 제안하였고 Lyon³²⁾은 파노라마방사선사진상에서 방사선불투과성이 약간 증가한 경우 종종 급성이나 만성 상악동염을 나타낸다고 하였으나 Lee등³¹⁾은 오히려 급성상악동염을 진단할 때의 검사법으로는 적합하지 않다고 하여 상반된 견해를 보였다. Haidar²⁷⁾도 통상적인 두개촬영법과 더불어 파노라마방사선사진을 보조적인 촬영법으로 이용해야 한다고 하였다.

Greenbaum등²⁶⁾은 상악동에 발생한 악성 종양의 상악동후벽 침범여부를 진단할 때 Water's view, Lateral view, Submentovertex view와 같은 두개촬영법에서는 상악동의 전벽과 후벽이 뚜렷하게 나타나지 않지만 파노라마방사선사진에서는 특히 상악동의 후벽이 잘 나타나므로 상악동 악성질환의 후벽 침범여부를 알아내는데 유용하다고 하였다. 본 연구 결과 표준위치보다는 하방과 측방으로 동시에 이동시킨 위치에서 다른 인접구조물과의 겹침이 최소로 나타나 후벽에 위치한 방사선불투과성 병소의 관찰시에

유용하리라 사료된다. 이는 파노라마촬영법의 기계적 원리 및 특성에 의한 것으로 중심 방사선축이 피사체의 장축에 대해 접선방향으로 조사되어 나타났기 때문으로 생각된다.

상악동질환 진단시 파노라마방사선사진과 Water's view를 비교한 Ohba등³⁵⁾은 Water's view에서는 상악동의 혼탁과 인접골조직의 경화성 변화가 잘 관찰되었고 파노라마방사선사진상에서는 낭종형 방사선불투과성 병소가 잘 관찰되었으나 보다 정확한 진단을 위해서는 이 두가지 촬영법을 서로 보완적으로 이용해야 한다고 하였으며, Ohba등³⁷⁾은 직경 10mm의 방사선 불투과성물질을 사용하여 연구한 결과 Water's view에서는 상악동의 내벽에 위치한 경우는 잘 관찰되었으나 전벽, 후벽, 상악동저는 잘 관찰되지 않았으며 파노라마 방사선사진상에서는 상악동의 후벽과 상악동저는 잘 관찰되었으나 전벽과 내벽은 잘 관찰되지 않았다고 보고하였다. 또한 Perez등⁴¹⁾은 건조두개골의 상악동에 방사선불투과성 및 투과성 병소를 형성한 후 구내치근단방사선사진, 교합사진, 파노라마방사선사진, Water's view, CT상을 서로 비교하여 상악동의 전벽, 측벽, 상악동저의 방사선불투과성 병소는 파노라마방사선사진상에서 관찰된다고 하였다. 본 연구에서도 파노라마방사선사진상에서는 모든 위치에서 전벽과 내벽이 상악동의 내측 1/3 이상을 차지하거나 대부분을 차지하여 그 경계를 뚜렷이 결정하기가 어려워 위 연구들과 부분적인 일치를 보였다. 이는 촬영 기기의 종류, 피사체의 위치 및 피사체의 종류가 다르기 때문으로 사료된다.

Ohba등³⁵⁾은 건조상악골의 벽에 방사선불투과성 물질을 부착시켜 투영되는 양상을 연구한 결과 전벽, 후벽, 내벽은 파노라마방사선사진상에 나타나지 않는다고 하였으며 Ohba등³⁵⁾은 표준위치에서는 측방에 위치한 회전축을 통해 상악동이 투영되나 전방 이동 위치에서는 전방에 위치한 회전축을 통해 투영된다고 하였다.

많은 학자들이 파노라마방사선사진상에서 상악동을 보다 잘 관찰하기 위해 피사체의 위치를 여러방향으로 변화시켜 연구하였다. Langland등³⁰⁾, Chomenko²⁴⁾, Monsour등³⁴⁾은 머리의 위치를

전방으로 이동시켰을 때 좋은 상을 얻을 수 있었다고 하였으나 본 연구에서는 전방 이동 위치에서 전체적인 상악동상은 좌우폭이 축소되어 각 벽의 형태를 잘 관찰할 수 없었고 부비동의 일부인 접형골동, 사골동이 잘 관찰되어 최¹⁹⁾, Chomenko²⁴⁾의 연구와 부분적인 일치를 보였다.

또한 Katayama등²⁹⁾, Monsour등³⁴⁾은 턱을 하방으로 숙인 위치에서 좀 더 선명한 상악동상을 관찰할 수 있었다고 하였으나 최¹⁹⁾는 오히려 상악동상이 불균일하게 확대되고 재현성이 좋지않다고 하여 상반된 결과를 보였는데, 본 연구에서도 상악동 각 벽의 형태는 전반적으로 축소되고 상벽은 안와하부의 절반을 차지하는 것으로 나타났다. 이전의 연구와는 달리 본 연구에서는 머리의 위치를 상악견치 돌출부가 턱 유지장치에 수직중심선과 일치하도록 측방 이동시킴과 동시에 하방으로 10° 숙인 위치에서 반대측 상악동후벽의 윤곽과 익돌상악열구, 익상관은 물론 동측 관골돌기와 관골궁의 상하연을 동시에 관찰할 수 있는 결과를 얻었다. 다만 본 연구결과는 건조두개골에서 위치 및 각도를 변화시켰을 때 나타난 것으로 실제 환자에서는 개개인에 따른 상악동 형태의 차이, 상악동 내외의 병소유무 등 악안면부의 제 상태는 고려되지 않은 결과이기 때문에 장차 임상에서 다양한 환자에게 적용시켜 본 연구결과와 서로 비교분석할 필요성이 있을 것으로 사료된다.

V. 결 론

저자는 머리의 위치를 변화시킴에 따라 파노라마방사선사진상에서 상악동 각 벽의 위치와 형태 및 인접조직상의 변화에 대해 관찰하고자 상악동 각 벽에 납박을 부착시킨 건조두개골 1예, 정상 성인 남녀 각 1명과 협골궁 골절 환자 1명을 대상으로 Panoura Eight-S(Yoshida Co.)를 이용하여 머리를 표준 위치, 전방 20mm 이동위치, 하방 10° 숙인 위치, 상방 10° 올린 위치, 후방 20mm 이동위치, 측방 20mm 이동위치, 전상방, 전하방, 전측방, 후상방, 후하방, 후측방, 상측방, 하측방 이동위치에서 파노라마방사선사진을 촬영하여 비교분석한 결과 다음과 같은 결론을

얻었다.

1. 내벽은 머리를 이동시킨 각 위치에 따라 매우 다양하게 변화되어 나타났다.

2. 전벽은 머리를 이동시킨 각 위치에서 상악동상의 내측 1/3-1/2 부위에 주로 나타났다.

3. 후벽은 머리를 이동시킨 모든 위치에서 상악동상의 외측 1/3 부위에 나타나서 비교적 일정한 부위에서 관찰되었으며 하측방 위치에서 보다 뚜렷한 경계를 볼수 있었다.

4. 상벽은 주로 안와 하부 1/3-1/2부위에 나타났다.

5. 하벽은 머리를 이동시킨 모든 위치에서 상악동상의 하부 1/3을 차지하는 것으로 나타났다. 표준위치와 하측방 위치에서 보다 잘 관찰되었다.

6. 편측 관골돌기, 관골궁 및 협골측두융합상은 머리를 하측방으로 이동시킨 위치에서 가장 잘 관찰되었다.

이상의 결과를 종합하여 볼 때 상악동의 전반적인 상태를 정확히 관찰하기 위하여는 머리의 위치를 표준위치에서와 하측방으로 이동시킨 위치에서 촬영하여 서로 비교분석할 필요성이 있을 것으로 사료되었다.

참 고 문 헌

- 고광준, 이상래: "정상인 상악동의 형태에 관한 방사선학적 연구", 「대한구강악안면방사선학회지」, 14: 17~26, 1984.
- 김명국: "임프란트 의치와 해부학", 「대한치과의사협회지」, 부록 12: 7~16, 1980.
- 김봉영, 김재덕: "상악동의 형태에 관한 방사선학적 연구", 「대한구강악안면방사선학회지」, 21: 297~306, 1991.
- 김영태, 박태원: "표준 필름과 Orthopantomograph의 상확대에 관한 비교 연구", 「대한구강악안면방사선학회지」, 16: 25~30, 1986.
- 김정화, 최순철: "두부 위치에 따른 하악과두의 파노라마상", 「대한구강악안면방사선학회지」, 20: 219~225, 1990.
- 김한평, 안형규: "Orthopantomograph에 있어서 상의 수평확대에 관한 연구", 「대한구강악안면방사선학회지」, 4: 39~44, 1974.
- 김현주, 유동수: "Orthopantomograph에 의한 상악동의 형태학적 연구", 「대한구강악안면방사선학회지」, 1: 5~11, 1971.
- 김형식, 김재덕: "Orthopantomogram을 이용한 상악동의 형태에 관한 연구", 「대한구강악안면방사선학회지」, 13: 107~115, 1983.
- 안형규: "Orthopantomograph에 있어서 치근부상의 변화에 관한 연구", 「대한구강악안면방사선학회지」, 9: 19~23, 1979.
- 유동수, 김인수: "구내법과 파노라마법에 의한 상악치근과 상악동저의 관계 비교", 「대한구강악안면방사선학회지」, 16: 31~38, 1986.
- 이기훈, 안형규: "Orthopantomograph에 있어서 상의 변화에 관한 연구", 「대한구강악안면방사선학회지」, 20: 29~38, 1990.
- 이기택, 유동수: "Orthopantomograph에서 Image layer와 상조성 관계에 대한 연구", 「대한구강악안면방사선학회지」, 6: 39~44, 1976.
- 이문배, 박창서: "파노라마 방사선사진에 있어서 상층 중심면에 관한 연구", 「대한구강악안면방사선학회지」, 16: 59~67, 1986.
- 이종복, 김재덕: "Orthopantomograph의 상층면적에 있어서의 상확대에 관한 연구", 「대한구강악안면방사선학회지」, 21: 119~125, 1991.
- 조철호, 성재현: "Profile Index에 따른 Panelpipse II 방사선 상층의 변화", 「대한구강악안면방사선학회지」, 20: 71~78, 1990.
- 최순철, 안형규: "상악동염의 방사선학적 연구", 「대한구강악안면방사선학회지」, 11: 14~49, 1981.
- 최순철: "파노라마 방사선사진에서의 하악과 두구조", 「대한구강악안면방사선학회지」, 20: 163~167, 1990.
- 최순철: "두부 위치에 따른 안면골의 파노라마 방사선 사진상", 「대한구강악안면방사선학회지」, 19: 25~29, 1989.
- 최순철: "파노라마 X선 사진상에서의 상악동상", 「대한구강악안면방사선학회지」, 21: 157~163, 1991.
- 하춘호, 최갑식, 김진수: "파노라마 촬영기종에 따른 악골내 상 확대의 비교", 「대한구강악안

- 면방사선학회지」, 21 : 287~295, 1991.
- 21) Almo Moilanen : "Panoramic Zonography in the diagnosis of the maxillary sinus disease", *Int. J. Oral surg.*, 13 : 432~436, 1984.
 - 22) Carlos A. Perez and Allan G. Farman : "Diagnostic radiology of maxillary sinus defects", *Oral surg.*, 66 : 507~512, 1988.
 - 23) Chiles, J. L. and Gores, R. J. : "Anatomic interpretation of the orthopantomogram", *Oral Surg.*, 35 : 564~574, 1973.
 - 24) Chomenko, A. G. : "Atlas for maxillofacial pantomographic interpretation", Chicago, 1985, Quintessence Publishing Co., Inc.
 - 25) Gerrie, J. W. : "The floor of the maxillary antrum", *The Journal fo the A. D. A.*, 22 : 731~748, 1935.
 - 26) Greenbaum, E. I., Rappaport, I. and Gunn, W. : "The use of panoramic radiography in detection of posterior wall invasion by maxillary antrum carcinoma", *Laryngoscope*, 79 : 256~263, 1969.
 - 27) Haidar, Z. : "Diagnostic limitations of orthopantomography with lesions of the antrum", *Oral Surg.*, 46 : 449~453, 1978.
 - 28) Jack L. S. and Leo F. B. : "Panoramic roentgenograms compared with conventional intraoral roentgenograms", *O. S. O. M. & O. P.*, 26 : 39~42, 1968.
 - 29) Katayama, H., Ohba, T. and Ogawa, Y. : "Panoramic innominate line and related roentgen anatomy of the facial bones", *Oral Surg.*, 37 : 131~137, 1974.
 - 30) Langland, O. E. and Sippy, F. H. : "Anatomic structures as visualized on the orthopantomogram", *O. S. O. M. & O. P.*, 26 : 475~484, 1968.
 - 31) Lee, R. J., O'Dwyer, T. P., Sleeman, D. and Walsh, M. : "Dental disease, acute sinusitis and the orthopantomogram", *J. Laryngol. Otol.*, 102 : 222~223, 1988.
 - 32) Lyon, H. E. : "Reliability of panoramic radiography in the diagnosis of maxillary sinus pathosis", *Oral Surg.*, 35 : 124~127, 1973.
 - 33) McDavid, W. D., Tronje, G. and Welander, U. : "A method to maintain a constant magnification factor throughout the exposure of rotational panoramic radiographs", *DMFR*, 18 : 160~168, 1989.
 - 34) Monsour, P. A. and Mendoza, A. R. : "Visualization of the mxzillary sinus and styloid processes using rotational panoramic radiography", *Aust. Dent. J.*, 36 : 5~10, 1991.
 - 35) Ohba, T. and Katayama, H. : "Panoramic roentgen anatomy of the maxillary sinus", *Oral surg.*, 39 : 658~664, 1975.
 - 36) Ohba, T. and Katayama, H. : "Comparison of Panoramic radiography and Water's projection in the diagnosis of maxillary sinus disease", *Oral surg.*, 42 : 534~538, 1976.
 - 37) Ohba, T., Ogawa, Y., Hiromatu, T. and Shinohara, Y. : "Experimental comparison of radiographic techniques in the detection of maxillary sinus disease", *DMFR*, 19 : 1317, 1990.
 - 38) Ohba, T., Cordero Jr. F., Preece, J. W. and Langland, O. E. : "The posterior wall of the maxillary sinus an seen in panoramic radiography", *Oral Surg.*, 72 : 375~378, 1991.
 - 39) Ohba, T., Yang, R-C., Chen, C-Y. : "Panoramic radiographic anatomy of the superior region of the maxillary sinus", *Dentomaxillofac. Radiol.*, 13 : 45~49, 1984.
 - 40) Paatero, Y. N. : "Pantomography and orthopantomography", *Oral Surg.*, 14 : 947~953, 1961.
 - 41) Perez, C. A. and Farman, A. G. : "Diagnostic radiology of maxillary sinus defects", *Oral Surg.*, 66 : 507y3/512, 1988.
 - 42) Petersen, E. E. : "Roentgenologic interpretation of anatomic lines of the maxillary sinus", *The Journal fo the A. D. A.*, 53 : 165~168, 1956.
 - 43) Shramek, J. M. and Rappaport, I. : "Panoramic x-ray screening for early detection of maxillary sinus malignancy", *Arch. Otolaryngol.*, 90 : 111~115, 1969.
 - 44) Updegrave, W. J. : "Visualizing the mandibular ramus in panoramic radiography", *Oral surg.*, 31 : 422~429, 1971.

45) Welander, U., Nummikoski, P., Tronje, G., McDavid, W. D., Legrell, P. E. and Langlais, R. P. :
“Standard forms of dentition and mandible for

applications in rotational panoramic radiography”, *DMFR*, 17 : 60~67, 1989.

– ABSTRACT –

EVALUATION OF THE MAXILLARY SINUS AND ADJACENT STRUCTURES ON THE ORTHOPANTOMOGRAPH ACCORDING TO THE HEAD POSITIONS

Jin-Kyung Lee, Jae-Duk Kim

Department of Dentomaxillofacial Radiology, College of Dentistry, Chosun University.

The purpose of this study was to evaluate the utilization of the orthopantomograph as a diagnostic aid to observe maxillary sinus and adjacent structures.

For achieving this goal, the lead plates were attached to the five walls of the maxillary sinus of a human dry skull. The dry skull was placed in fourteen different positions ; standard, 20mm forward, 20mm backward, 10 degree upward, 10 degree downward, 20mm lateral, forward & upward, forward & downward, forward & lateral, backward & upward, backward & downward, backward & lateral, upward & lateral, downward & lateral position.

The obtained results were as follows :

1. The image of the medial wall was observed very differently according to the head positions.
2. The image of the anterior wall was observed at medial third to half of the maxillary sinus in each head position.
3. the image of the posterior wall was always observed at lateral third of the maxillary sinus in all head positions and more obviously in the downward-lateral position.
4. The image of the superior wall was observed at the inferior third to half of the orbit in each head position.
5. The image of the inferior wall was always observed at the inferior third of maxillary sinus in all head positions and observed more obviously in the standard and downward-lateral positions.
6. The images of the zygomatic process, zygomatic arch and zygomaticotemporal suture were observed very well in the downward-lateral position.