

## 돼지 Balantidium증에 관한 병리학적연구

양 홍 지, 윤 여 백, 박 태 욱, 박 용 석, 서 창 섭, 임 병 무\*  
전라북도가축위생시험소이리지소, 전북대학교 수의과대학 \*

## Pathological Study on Balantidiosis of Pigs

Hong-Ji Yang, Yea-Baek Yoon, Tae-Wook Park, Yong-Seok Park, Chang-wub Seo,  
Byung-Moo Rim\*

Iri-Branch of Chunbuk Veterinary Service Laboratory,  
College of Veterinary Medicine Chunbuk National University\*

### Abstract

Fecal Examination for survey of natural prevalence of Balantidium coli was performed on 1,080 healthy bred pigs in Korea, and the positive rate was 56.2%. In order to observe if Balantidium coli might be a secondary invader after certain initiation of the intestinal lesions, the piglet groups preinfected with the protozoa experimentally were treated with salmonella cholerasuis, Trichuris, cold stress, HCl, and immunosuppressive drug respectively, but no relations was found between them.

Also the protozoa were not detected from the intestinal lesions spontaneously formed of 107 pigs which were checked in the slaughter house.

According to the above results, Balantidium coli is not directly associated with the formation of any lesions in the pig's intestine.

**Key words :** Fecal examination, prevalence, Balantidium coli, intestinal lesions, protozoa.

### 서 론

1857년 Malmsten이 최초로 Balantidium spp.가 동물의 장관내에서 생활하는 원충으로 발견된 이래<sup>1)</sup> 이 원충의 생물학적 성상이나 생활환에 대해서는 많은 연구가 되어있는 바 건강한 사람, 원숭이, 개, 돼지장관내에는 숙주와 공

생을 유지하는 무해한 미생물로 알려져 왔다.<sup>2~8)</sup> 그러나 1940년대 부터는 본 원충이 동물과 사람의 장관 특히 대장에서 궤양을 형성하거나 설사와 장출혈등을 일으켜 폐사의 원인이 된다는 많은 보고가 발표되었다.<sup>9,12)</sup> 또한 사람의 본 원충 감염은 돼지 등 가축에서 기원한다고 알려져 있다.<sup>13,14)</sup>

그러나 이 원충과 연관되는 돼지의 각종 소화관 병변이 다른 미생물이나 기생충의 감염 또는 특정한 사육환경과 물리화학적인 stress 등과 복합적인 작용으로 일어나는 것 인지를 실험 연구한 예는 찾아볼 수 없으며 막연한 가능성 들이 지적되어 왔다.<sup>11-16)</sup> 그러므로 본 원충이 혹종의 다른 요인과 협동적으로 작용하며 돼지의 소화관 병변을 유발하는지, 또 다른 원인에 있는지 그 여부를 실험적으로 구명하고자 본 연구를 시도하게 되었다.

## 재료 및 방법

### 돼지 감염을 조사:

전북도내 36개 양돈장에서 사육되는 돼지 1,080 두로부터 무작위로 신선한 분변을 채취하며 당일 검사에 공여하였다. 검사방법은 총체를 효과적으로 검출하기 위해서 포화식염수를 이용한 부유법과 초자구식 총란검출기를 이용한 침전법을 병행 실시하였다.

### 실험동물 및 실험군 처리:

생후 60일령 전후의 자돈 12두를 대조군과 실험군으로 나누어 1개월간 예비사육 하였는데 실험군은 Salmonella균점종균, 편충감염군, 한냉스트레스처리군, HCl처리군, 면역억제제 처리군으로 나누어 각군에 2두씩 배치하였다.

전군에 Balantidium coli가 중감염된 분변 5kg씩을 실험시작 1주전에 돈사바닥에 살포하였다.

편충 감염군은 편충이 중감염된 돼지 분변에서 총란을 채취하여 EPG계산판으로 계산한 총란 1,000개씩을 실험시작 1개월 전에 경구감염

시켰으며, Salmonella감염군은 Salmonella cholerae suis(안양가축위생연구소에서 분양)를  $10^7-10^8$ /ml되게 생리적 식염수에 희석하여 균 부유액 1ml씩을 경구투여 하였고 HCl처리군은 30%HCl을 2ml씩 직장 20cm깊이에 비닐 tube를 사용하여 주입하였다. 또한 한냉 stress처리군은  $-15^{\circ}\text{C}$ 에 3시간을 처리하였으며 면역억제제 처리군은 Dexamethasone, 21-disodium phosphate, benzy alcohol을 15일간 매일 10ml씩 근육주사 하였다.

### 돼지 대장의 궤양 자연발생에 수집:

전북도내 도축장에서 처리되는 돼지로 부터 대장에 궤양병소가 인정되는 107예를 수집하여 실험에 공여하였다.

### 병리학적 관찰:

각군의 돼지중에 1두씩을 실험시작 제15일과 30일에 안락사 시켜 소화관 특히 대장의 병변성상을 육안적으로 관찰 하였다. 대장에서 병변부위로 인정되는 각 부위와 도축장에서 수집한 전예의 조직편을 상법에 의해 10%중성 formalin에 고정후  $5\mu\text{m}$ 의 조직 박편을 만들어 Hematoxylin-Eosin(H&E)염색이나 Giemsa염색을 하여 광학현미경하에서 관찰하면서 병변 조직내에 Balantidium총체의 존재여부를 조사하였다.

## 결과

### 돼지의 월령별 감염율:

총 1080두를 월령별로 Balantidium Coli의 감염율을 조사한 결과는 표 1에 표시한 바와

Table 1. Analysis of the prevalence rate according to the swine ages

Age(months)	No. of examined	No. of infected	Rate(%)
Weaning pig (2months)	360	54	15.0
Porker (4months)	360	261	72.5
Sow (10months)	360	292	81.1
Total	1,080	607	56.2

같이 자돈(2개월령전후) 총360두 중 54두에서 Cyst가 검출되어 15.0%, 육성돈(4개월령전후) 총 360두 중 261두에서 검출되어 72.5%였고, 모돈(10개월령이상) 360두 중 292두에서 검출되어 81%의 감염율을 나타내었다. 특히 최근에 공해방지의 일환으로 악취 및 노폐물의 처리와 보온 효과가 있다는 톱밥발효 돈사에서 사육되는 돼지는 다른 돈사에서 사육되는 돼지보다 월령에 관계없이 본 원층의 감염율이 현저하게 높은 경향이였다.

**병리학적 소견:**

**1. 대조군**

전 실험기간을 통하여 대조군으 분변에서 본 원층으 Cyst가 지속적으로 발견되었다.(그림1) 간헐적으로 경도의 하리현상을 나타냈으며 다른 실험군과 동일하게 안락사 시켜 대장을 관찰하였던 바 특이한 병변이 인정되지 않았다.

**2. salmonella접종군**

대조군과 동일하게 전 실험기간 동안 본 원층의 cyst가 발견되었는데 하리는 본 병원균 접종 후 10일부터 더욱 심하게 나타났다. 접종후 15

일에 해체한 돼지의 대장에서는 30일 예보다 더욱 현저하게 곳곳에서 출혈반이 보였으며 직경 2~4cm 정도의 용기된 소결절이 중심부는 다소 함몰되어 소궤양을 형성한 것처럼 보였다. 장내용물은 묽은 하리변을 담고 있었다. 병리조직학적 소견은 15일예에서 다발성 점상 및 반상출혈이 인정되었으며 goblet세포의 증가와 장상피세포의 박리가 중등도로 인정되었는데 육만적으로 보아 소궤양성 병변을 의심케 하였던 부위는 gut associated Lymphoid tissue(G.A.L.T)가 종대 되어 중심부에 있는 함몰부가 다양하게 분리되어 있었고 다수의 임파구를 비롯한 염증세포의 증가를 관찰할 수 있었다. 한편 이들 병소조직내에서 Balantidium을 발견하지 못하였다.(그림2)

**3. 편충 감염군**

편충 감염군도 대조군과 유사하게 본 원층으 Cyst를 계속적으로 발견할 수 있었으며 간헐적으로 설사를 관찰할 수 있었다. 15일경과 예와 30일경과 예의 대장점막 면에는 다수의 편충이 함입부착되어 있었는데 육안적인 병소는 관찰되지 않았고, 병리조직 표본에서는 편충의 두부가 점막상피하의 점막고유층까지 침입하고 있

으나 염증세포의 침윤은 미약했으며 궤양형성 부위를 전혀 발견하지 못하였다.(그림 3).

#### 4. 한냉 Stress 처리군

대조군과 유사한 분변소견과 대장소견을 나타냈지만 15일 경과 예에서는 goblet cell이 경도로 증가되었으며 대장점막내에 염증세포 침윤과 G.A.L.T의 증대가 중등도로 관찰되었으나(그림4) 30일 예에서는 특이한 소견이 관찰되지 않았다.

#### 5. Hcl 처리군

대조군과 유사한 분변 및 대장의 소견을 보였으나 직장상부에 직경 1-3cm 정도의 대형 궤양 병소가 2-3개씩 발견되었다. 본 궤양 병소는 장 근층을 포함하는 광범위한 부식성 궤양 병소로 각종 염증세포가 고도로 침윤되었으며 섬유화가 인정되었는데 본 원충은 발견하지 못하였다.

#### 6. 면역억제제 처리군

다른 실험군보다 더욱 지속적인 하리와 식욕 감퇴를 보였다. 15일경과 예와 30일에 다같이 육안적으로 salmonella처리군과 유사한 소궤양 병소로 보이는 소반점이 다발성으로 인정되었는데 병리조직 소견 역시 동일하게 증대된 G.A.L.T 중심부에 함몰부가 인정되었으며 중등도로 임파조직내에 임파구 파괴도 인정되었다. 곳곳에 점막상피의 박리와 goblet cell의 증가 및 고도의 염증세포 침윤이 G.A.L.T와 그주위의 점막고유층내에서 인정되었다.(그림5).

#### 7. 자연 발생된 돼지의 궤양양 병소

각양 크기의 궤양양 병소를 가진 대장조직을 광학현미경하에서 관찰한 바 병소의 경과에 따라 각예마다 다양한 소견을 보였지만 일반적인 병리조직 소견은 대장근층까지 침해하는 육아조직 증식이나 진구한 섬유화가 현저하였으며 궤양 인접부의 장선구조는 불규칙하게 우곡되거나 확장낭포상을 형성하는등 점막상피에 단열, 박리, 증식 등 다양한 소견이었다. 한편 호중구를 비롯한 림파구등 각종 염증세포가 궤양 부위는 물론 주위 정상조직에까지 고도로 침윤되었으며, 주위조직에서 다발성 출현반도 인정되었는데 그 어느 예에서도 본 원충이 궤양조직내에 잠입하는 상태로 발견되지는 않았다. 또한 잔존하고 있는 각양 크기의 G.A.L.T는 대부분 증대 증식되었으며 각 단계의 염증세포침윤과 충출혈을 동반하였는데 G.A.L.T를 이복하고 있는 점막상피는 탈락 폐사가 현저하였다.(그림 6)

#### 고 찰

거의 전세계적으로 돼지 등 여러종류의 동물과 사람으로부터 본 원충의 감염상태가 보고되어 왔던바<sup>8, 13, 15, 16, 17)</sup> 근년에 Nakauchi(1990)<sup>7)</sup>는 일본에서 도축장으로 부터 6개월령 전후의 돼지를 대상으로 본 원충의 감염율을 조사하여 89.8% 감염상태를 보고하였다. 그런데 본 실험에서는 전북지방 돼지의 평균 감염율이 56.2%로 보다 낮은 상태를 나타냈는데 돼지의 연령이 증가 될 수록 더욱 높은 감염율을 나타내는 경

향이었다.

그간 많은 연구자들이 본 원충에 감염된 돼지에서 설사, 출혈성장염, 궤양형성 등의 발병증예를 관찰하였던 바 본 원충 감염만으로 상기증세를 나타내는 것 보다는 흑종의 세균성 감염이나 편충감염 또는 stress인자들과의 협동작용으로 발병되는 것으로 추정하였으며, 기타 사람이나 다른 동물중에서도 이와 동일한 병증 발생을 보고한 바가 있다.<sup>10, 11, 16, 17, 18, 19, 20)</sup> 그러므로 본 실험에서는 선인들이 주장한 바대로 본 원충과 여타의 발병인자들이 협동작용 하므로써 상기한 바와 같은 병변이 생기는 지를 구명하고자 *Salmonella suis* 감염군, 편충감염군 Hcl 처리군, 면역억제제처리군등에 대하여 병리학적 관찰을 하였는데, 비록 장점막으로부터 근층에 이르는 각단계의 기질적인 병변을 일으켰던 어떤 예에서도 병소내에 본 원충의 혼입상태는 전혀 찾아볼 수가 없었다.

또한 도축검사 과정에서 육안적 검사로 대장에 궤양 유사한 병소를 가지고 있었던 107예에 대해 병리조직학적 관찰에서도 본 원충의 합입서식상을 발견하지 못하였다. 이상의 실험결과를 종합하여 볼 때 선인들이 주장한 바 대로 본 원충이 돼지 등 동물의 대장내에서 공생상태를 유지하다가 흑종의 유해요인과 협동작용으로 장관벽에 궤양등의 병소를 형성하기 보다는 다른 원인에 의해서 이미 형성된 병소의 괴사조직내에 이차적으로 합입되어 단순한 사물기생생활을 유지하는 상태로 발견되었을 것으로 사료된다.

한편 본 실험군의 대부분 예와 자연궤양 발생예의 병리조직학적 관찰에서 G.A.L.T가 중대되었으며 그 중심부와 주변에 점막상피의 괴사

와 각종 염증세포의 침윤 등 각 단계의 병변을 형성하고 있는 점으로 보아, 각종 감염성 질병으로 대장관벽에 형성되는 궤양성 병소는 G.A.L.T를 기점으로하여 형성되는 것으로 생각된다.

## 결 론

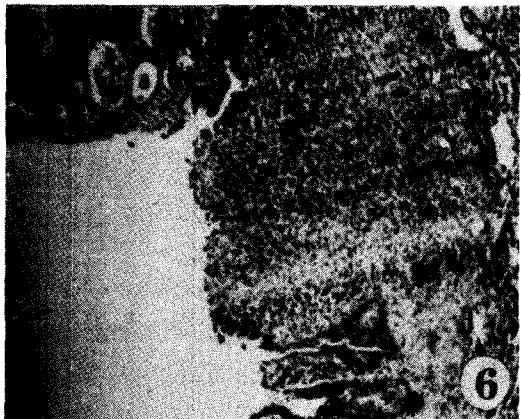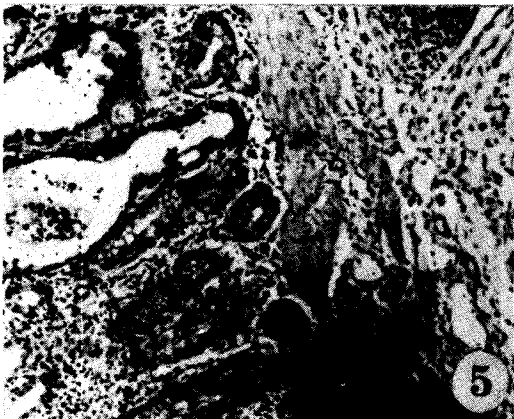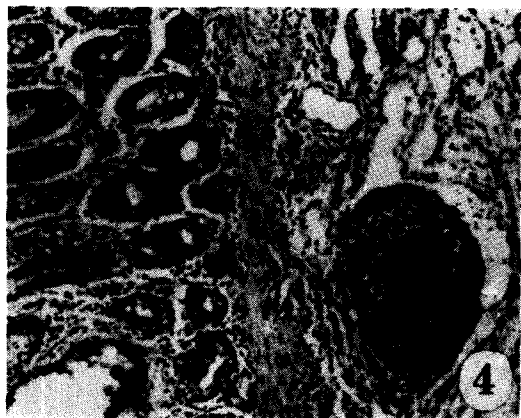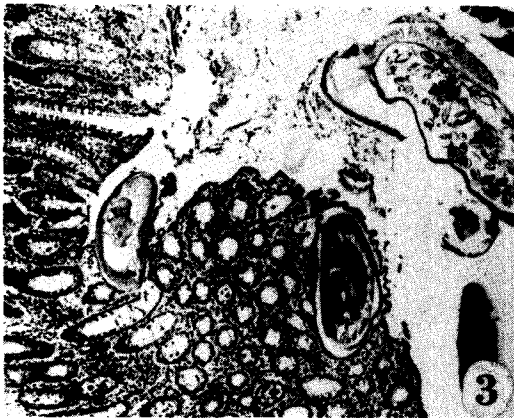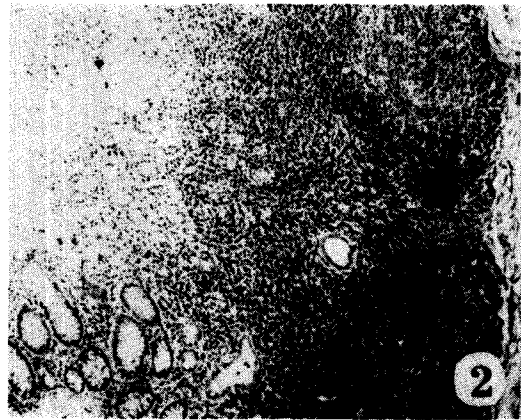
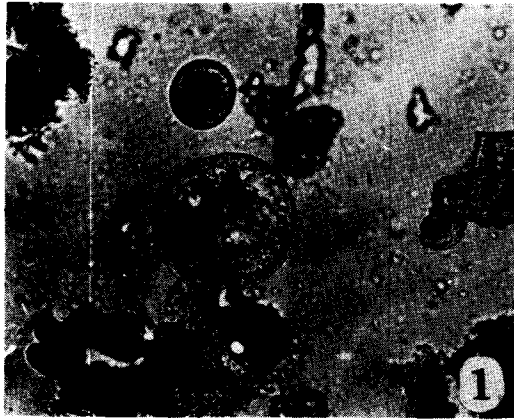
돼지에 대한 *Balantidium coli*의 자연감염을 알아보기 위해서 1,080두의 변검사를 실시하였던바 56.2%가 감염되었다. 또한 본원충이 다른 발병요인과 공동으로 작용하여 각종 대장병소를 유발하는 지를 밝히고자 실험적으로 돼지에 본 원충을 감염시킨후 각각 *Salmonella Cholerae suis* 및 편충의 인공감염, 한냉, Hcl, 혹은 면역억제제를 처리한 실험군예에서 본원충의 관련성을 전혀 관찰하지 못하였다. 더욱이 도축장 검색으로 특발성 궤양병소를 보였던 107예의 돼지 대장병소 조직내에서도 본원충을 발견하지 못하였다. 이상의 결과로 보아 *Balantidium coli*는 동물의 대장병변형성에 직접 관계하지 않은 것으로 사료된다.

## Legend for Figures

Fig. 1. Fresh cysts of *balantidium coli* are found from the fecal materials of control and experimental pigs. X100.

Fig. 2. Massive infiltration of inflammatory cells are prominent in the dissociated mucosa around gut associated lymphoid tissue(G.A.L.T.). H & E. x200.

Fig. 3. Heavy infection of matured *trichuris*



sp.(egg in the uterus ) is not complicated with balantidium invsion to intestine mucosa. H&E. x100.

Fig. 4. Moderate activation and increase of inflammatory cells are evident in the G.A.L.T. of cold-stressed pig. Giemsa. x100.

Fig. 5. Diffuse infiltration of inflammatory cells in seen in the G.A.L.T. and its near laminar propria. Giemsa. x100.

Fig. 6. No Balantidium sp. are found from the superficial or deep ulcerative lesions of natural cases. H & E x100.

#### 참 고 문 헌

1. Saulsby E.J.L. 1982. Helminths, arthropods and protozoa of domesticated animals. 7th ed. Balliere Tindall, London 748-751.
2. Banish G, Ashford R.W. 1989. Occasional parasitic infection of man in papua New Guinea and Irian Jaya. Ann trop Med Parasitol 83(2):121-135.
3. Jubb K.V.F, Kennedy P.C, Palmer N.1985. Pathology of domestic animals 3rd ed. Academic press Vol 2:203.
4. Jawetz E, Melnick J.L, Adelberg E.A. Review of medical microbiology 1987. 17th ed. Appleton & Lange:555-557
5. Ettinger S.J. 1975. Textbook of vet. int. medicine 3rd ed. Gagusoha Co. : 286-287.
6. Fox J.G. Cohen B.J. 1984. Laboratory animal medicine, Academic press : 634-635.
7. Nakauchi K. 1990. A survey on the prevalence rate of Balantidium coli in pigs in Japan, Jpn J Parasitol 39(4):351-355.
8. Nakauchi K, Nakajima H, Sakakibara I. Detection of Balantidium coli from evacuated feces in cynomolgus monkeys. Jpn J Vet. sci. 52(6):1323-1324.
9. Anderson W.A.D. 1957. pathology. 3rd ed. The C.V.Mosby Co. : 370-371.
10. Leman A.D, Straw 1986. B. Diseases of swine. 6th ed. Iowa State Univ. press : 655-656.
11. Hwang E.K, Kwon Y.B, Chung U.I, et al 1984. pathological studies on balantidiasis in a pig. J Korean Vet. Med. Assoc. 20(11):692-695.
12. Jones T.C, Hunt R.D. 1983. Vet pathology. 5th ed, Lea & Febiger : 755-756.
13. Levine, N.D. 1973. Protozoan parasites of domestic animals and man. 2nd ed. Burgess publishing Co.
14. Levin N.D. 1985. Veterinary pathology. Iowa State Univ. Press, Ames : 360-362.
15. Mercy A.R, Chaneet G, Emms Y. 1989. Survey of internal parasites in Western Australian pig herds. Aust Vet. J. : 4-6.
16. Hayes F.A, Jordan H.E. Canine helminthiasis complicated with Balantidium

- apecies. JAVMA 129:161.
17. Ewing SA, Bull RW. 1966. Severe chronic canine diarrhea associated with Balantidium-Trichuris infection, JAVMA 149:519-520.
  18. Bailey WS, Willams AG. 1949. Balantidium infection in the dog. JAVMA, 114:238.
  19. Ladas SD, Savva S, Frydas A, et al 1989. Invasive balantidiasis presented as Chronic colitis and lung involvement. Dig Dis Sci 34(10) : 1621-3.
  20. Currie AR. 1990. Human balantidiasis. A case report. S Afr J Surg 28(1):23-25.