

## 기관 및 기관지 협착증 환자의 외과적 치료

유정훈\* · 손제문\* · 안광수\* · 김승규\* · 정원상\* · 지행옥\*

—Abstract—

### Surgical Management of Tracheal and Bronchial Stenosis

J.H. Yoo, M.D.<sup>\*</sup>, J.M. Son, M.D.<sup>\*</sup>, K.S. Ahn, M.D.<sup>\*</sup>,  
S.K. Kim, M.D.<sup>\*</sup>, W.S. Chung, M.D.<sup>\*</sup>, H.O. Jee, M.D.<sup>\*</sup>

We experienced 5 cases of tracheal stenosis and 7 cases bronchial stenosis treated surgically at the Department of Thoracic and Cardiovascular Surgery, School of Medicine, Hanyang University during 5 years.

The causes of tracheal stenosis were prolonged endotracheal intubation 1 case, tracheostomy 1 case, the sequela of endobronchial tuberculosis 2 cases and tracheomalacia 1 case. The causes of bronchial stenosis were all endobronchial tuberculosis.

The managements of tracheal stenosis were tracheal resection and end to end anastomosis. The resected lengths of trachea were 1.5cm, 3cm and 7.5cm. One case of subglottic stenosis was underwent the resection of trachea, 8cm in length, and the laryngotracheal anastomosis was done, but the re-stenosis of trachea was developed after 4 weeks post-operatively. One case of tracheomalacia was done permanent tracheostomy only, because the entire trachea was adhered to the surrounding tissue.

The managements of bronchial stenosis were resection of involved lobe or one lung, in the 5 case. One case with Lt. main bronchial stenosis and atelectasis of Lt. upper lobe was done the lobectomy of Lt. upper lobe only and then, the Lt. pneumonectomy was done re-operatively because the atelectasis of Lt. lower lobe had continued. The other one case with stenosis of Rt. main bronchus, failed the insertion of metallic stent, was underwent the Rt. upper lobe lobectomy, sleeve resection and side to end anastomosis

## 서론

의상이나 종양, 기관지내 결핵등의 감염, 선천적 결함, 지속적인 기관내 삽관과 기관 절개술의 후유증으로 인한 기관 및 기관지 협착증의 치료 방법으로 국소적 steroid 요법, metallic stent나 풍선, 부유지 등을

이용한 확장술, laser, 인조 기관등이 이용되고 있으나 성과가 아직은 미미하고 현재로는 협착 부위의 절제 및 단단 문합술에 의한 수술적 방법이 가장 좋은 것으로 알려져 있다.

이에 한양대학교 의과대학 흉부외과학교실에서 1987년 11월부터 1992년 6월까지 기관 및 기관지 협착증으로 수술을 받았던 12례의 환자를 추적 관찰하여 그 결과를 문헌 고찰과 함께 보고하는 바이다.

\*한양대학교 의과대학 흉부외과학교실

\*Department of Thoracic and Cardiovascular Surgery,  
School of Medicine, Hanyang University

## 조사 대상 및 방법

한양대학교병원 흉부외과에서 1987년 11월부터 1992년 6월까지 기관 및 기관지 협착증으로 수술을 받은 12명을 대상으로 하였다. 12례중 주기관 협착이 5례, 기관지 협착 및 폐쇄증 환자가 7례였으며 이 두 경우를 따로 나누어 원인 및 수술 결과등을 각 증례에 대하여 검토 하였다(Table 1,2).

주기관 협착의 원인으로는 오랜 기간의 기관내 삽관의 후유증이 1례, 경부 기관 절개술의 후유증이 1례, 기관지내 결핵으로 인한 경우가 2례, 그리고 tracheomalacia가 1례였으며 기관지 협착증 환자 7명은 모두 기관지내 결핵의 합병증으로 발생 하였다.

## 증례 검토

기관지내 결핵의 합병증으로 기관 협착이 발생하였던 2례는 각각 3cm, 7.5cm 길이의 협착부위를 절제하고 단단 문합술을 시행하였다. 전자는 술후 2개월만에, 약간의 재협착 및 폐렴으로 재입원하였으나 항생제

와 steroid 요법등으로 호전 되었고, 후자는 우상엽을 절제하고 양측 폐문부 및 경부기관을 박리한 후 7.5cm 길이의 협착 부위를 절제하고 단단 문합술을 시행하여 좋은 결과를 얻었다(Fig. 1). 교통 사고후 시행하였던 경부 기관 절개술의 합병증으로 기관 협착이

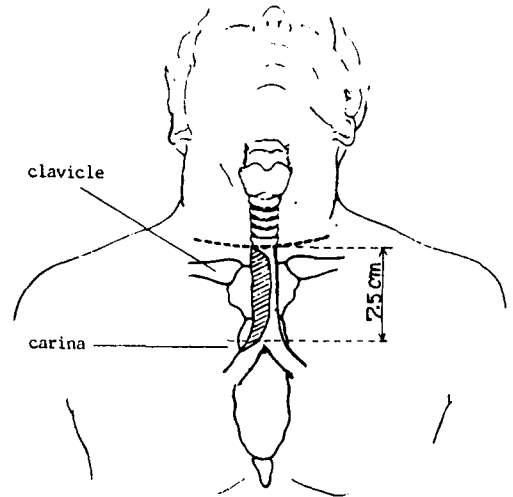


Fig. 1. Schematic illustration in case T4

Table 1. Tracheal Stenosis

Case	Age	Sex	Cause	Site	Length	Operation	Result
T1	24	F	endobronchial TB	2, 3, 4, tracheal ring	3cm	resection and end to end anastomosis	mild re-stenosis
T2	6	M	tracheostomy for trauma	stoma 2cm below	1.5cm	resection and end to end anastomosis	good
T3	58	F	tracheomalacia	entire	all	exploratory	permanent tracheostomy
T4	32	F	endobronchial TB	lower 1/2	7.5cm	RUL lobectomy resection and end to end anastomosis	good
T5	29	M	intubation for brain tumor operation	subglottic	8cm	resection and laryngo-tracheal anastomosis	re-stenosis permanent tracheostomy

Table 2. Bronchial Stenosis

Case	Age	Sex	Cause	Site	Operation
B1	37	F	endobronchial TB	LUL opening	LUL lobectomy
B2	24	F	endobronchial TB	Rt. main	RUL lobectomy Rt. main bronchus sleeve resection
B3	15	F	endobronchial TB	Rt. intermedius	Bilobectomy(RML & RLL)
B4	17	F	endobronchial TB	Rt. main	Rt. pneumonectomy
B5	71	F	endobronchial TB	RML opening	RML lobectomy
B6	22	F	endobronchial TB	Lt. main	LUL lobectomy Re-open pneumonectomy
B7	34	F	endobronchial TB	LUL opening	LUL lobectomy

발생하였던 6세 환자의 경우에는 1.5cm 길이의 협착 부위를 제거하고 단단 문합술을 시행하였다(Fig. 2). 1례의 tracheomalacia 환자에서는 주기관 전체에 걸쳐 주위 조직과의 유착이 심하여 영구적 기관 절개술만을 시행하였다.

뇌종양 수술을 위하여 장기간의 기관내 삽관을 한후 1개월 만에 subglottic 부위에 기관 협착이 발생하였던 29세 남자 환자는 협착 발생 직후 Gianturco self expandable metallic stent를 삽입하였으나 육아 조직에 의한 협착이 계속 진행되어 결국 2개월후 경부 기관 절개술을 시행하였던 환자였다. 내원 당시 vocal cord 직하부에서 부터 육아조직에 의한 협착이 있었으며 tracheostomy cannula가 들어 있었다(Fig. 3). 수술은 우측 제4늑간을 개흉하여 우측 폐하인대 절단 및 우측 폐문부와 좌측 주기관지를 완전히 박리하여




Fig. 2. 증례 T2의 술전 및 술후 환자의 Air-Tracheogram.

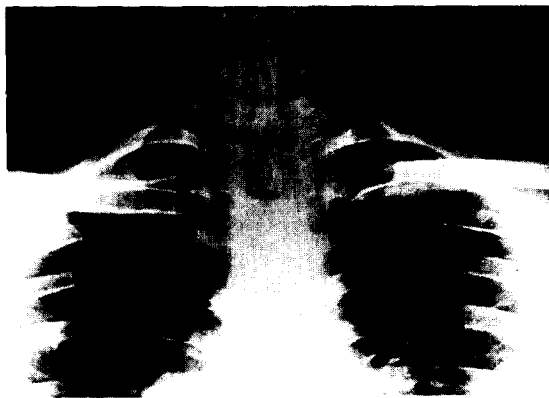

Fig. 3. 증례 T5에서 술전 사진

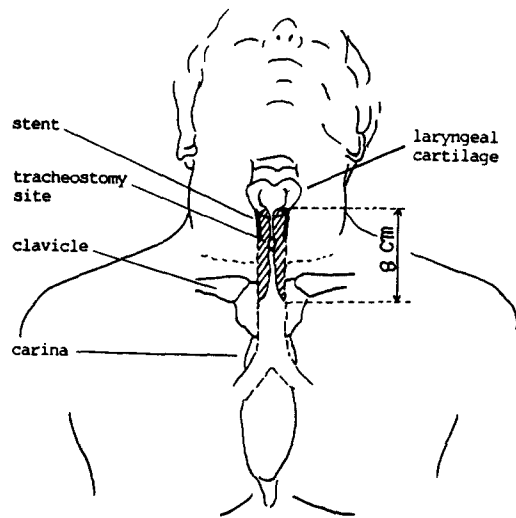


Fig. 4. Schematic illustration in case T5

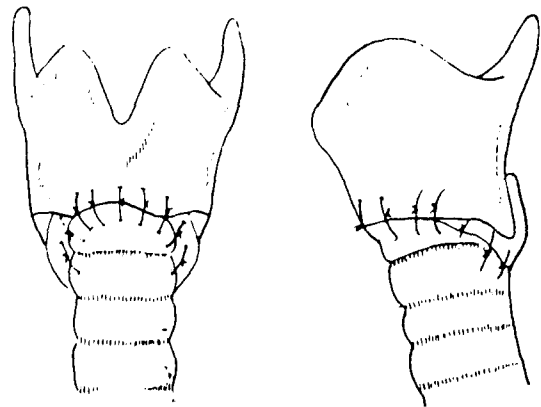


Fig. 5. Schematic illustration of laryngotracheal anastomosis in case T5

carina를 위로 당길수 있게 한다음, 쇄골 상부에 collar incision을 하여 후두 연골 주위를 박리하고 갑상 연골 하방에서 부터 정상적인 tracheal lumen이 나타날때까지 협착부위를 조금씩 절제하였으며 그 길이는 8cm 정도 되었다(Fig. 4). 기관내에는 vocal cord 직하방까지 육아조직으로 차있었으며 metallic stent는 그 속에 파묻혀 있었다. stent를 뜯어내고 남은 부위에 인후 기관 문합술(laryngotracheal anastomosis)을 성공적으로 시행하였으나 바로 위에 vocal cord가 있어서 더이상 제거 할수 없는 염증 조직들이 약간은 남아 있었다(Fig. 5,6). 수술후 5일째 발관하였고 턱을 전흉부에 wire로 2주간 고정시켜 놓았었으며, 발관 후 환자의 상태는 천명음이나 호흡곤란 없이 양호 했



Fig. 6. 증례 T5에서의 적출 표본과 stent.

었다. 그러나 술후 3주경부터 문합 부위에 육아 조직이 형성되면서 호흡곤란을 느끼기 시작했고 32일 만에 재협착이 되어 결국 영구적 기관 절개술을 시행하였다.

기관지 협착증 환자들의 경우에는 전부가 기관지내 결핵의 합병증으로 발생한 것이었으며 1례의 경우에는 우측 주기관지에 협착이 있어 3차에 걸쳐 self expandable metallic stent를 삽입 하였으나 stent가 계속 협착 부위를 이탈하여, 결국 우측 개흉하여 우상엽을 절제하고 우측 주기관지를 sleeve resection 한후 side to end anastomosis 하였다(Fig. 7,8). 또한 1례에서는 좌상엽의 기관지 개구부는 완전히 막혀있고 좌측 주기관지에는 약간의 협착만 있어 좌상엽 만을 절제하였다가 술후 좌측 폐 전체가 무기폐로 되어 다시 전 폐 적출술을 시행 하였다.

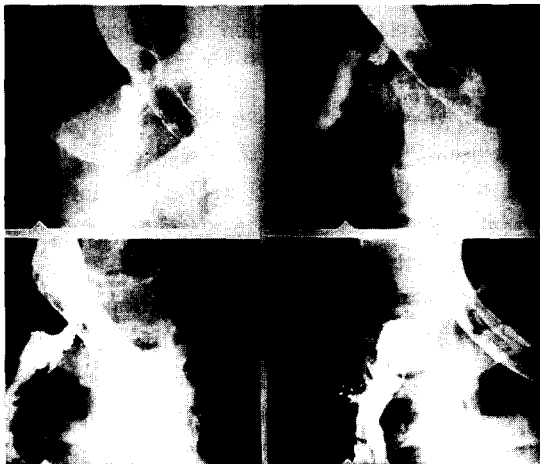

Fig. 7. 증례 B2에서의 술전 기관지 조영술 사진



Fig. 8. 증례 B2에서 Stent를 삽입한 후.

## 고 찰

기관 및 기관 협착증의 원인은 외상이나 종양, 감염, 선천적 결함, 지속적 기관내 삽관과 기관 절개술의 후유증 등으로 다양하다. 특히 기관 및 기관지의 결핵은 흔히 폐실질의 병소와 함께 나타나는 경우가 많아 단순한 폐결핵으로 간과하기 쉬우며 기관 및 기관지에 병소가 있을지라도 단순 흉부촬영상 초기에 나타나지 않는 경우가 허다하다. 기관 및 기관지내의 결핵성 감염은 약물 요법으로 잘 치유될수 있는 일차적 질환이지만 염증이 기관지 점막내로 깊이 침입하여 있을 때에는 궤양과 궤사를 유발하여 섬유화(fibrosis)가 일어나 결국 기관 및 기관지 협착을 일으킨다<sup>1)</sup>.

수술전 진단에는 기관지 조영술이 매우 유용하며 이를 이용하여 협착의 정확한 위치와 범위를 파악하고 협착 부위 이하의 폐의 상태를 평가하는것이 중요하다<sup>2)</sup>.

기관 및 기관지 협착증의 치료는 크게 보존적 치료법과 수술적 요법으로 나눌수 있는데 치료 방법은 협착의 정도, 해부학적 위치, 범위, 호흡 부전의 정도 및 환자의 연령, 전신적 건강 상태등을 고려하여 각각의 경우에 적절한 방법을 선택해야 하나 현재의 치료 경향은 수술적 방법이 가장 좋은 것으로 알려져 있으며 그중 가장 이상적인 것은 일차적 절제 및 단단문합술이라고 여겨진다<sup>3)</sup>. 물론 원인에 따라 국소적 steroid 요법, 내시경을 이용한 stent 나 silastic T-tube의 삽

입, laser, 인조기관 등이 이용되고 있으나<sup>4)</sup> 성과가 아직은 미미하고 특히 stent를 사용하는 경우<sup>5,6)</sup>, 앞의 증례에서와 같이 염증 조직의 생성을 촉진하여 수술적 절제술마저도 어렵게 하는 등 합병증이 다발하므로 제한된 경우에만 사용 할수있는 단점이 있다.

기관지 협착증의 수술적 요법에 있어서, 기도(airway)와 그 이하의 폐실질 상태에 따라 수술 방법을 결정해야 하며 기도의 상태가 기관 성형술을 시행할 수 없거나 말단 부위의 폐조직이 기능을 안할 때에는 절제술이 요구된다<sup>2)</sup>.

기관 협착증의 치료에 있어서, Grillo<sup>7)</sup> 등은 사체 실험에서 우측 폐문부의 완전 박리와 폐하 인대를 절단하고 좌측 주기관지를 기관 분리부 아래에서 절단한 다음 심낭에서 폐혈관을 분리할 경우 평균 6.4cm의 기관을 절제 할수 있다고 한후 14례의 환자에서 최장 4.5cm까지 단단 문합술에서 성공한 예를 보고 하였으며 그후 14년간 216례의 임상 검토에서는 4-6cm 절제가 28례, 6-7cm 까지의 절제도 2례를 발표 하였고 목의 전굴 만으로도 3cm 이상의 절제가 가능 하다고 하였다<sup>8)</sup>.

Mulliken<sup>9)</sup> 등은 사체 실험에서 경부 횡절개와 정흉골 절개후 목을 35°까지 전굴 시키고 1000gm의 장력으로 4.5cm 까지의 기관 절개가 가능 하다고 하였다.

기관 문합부의 긴장(tension)을 덜어주기 위하여 Dedo<sup>10)</sup> 등은 갑상 설골근과 갑상 설골막, 갑상 연골 상각(superior cornua of thyroid cartilage)을 분리하여 후두를 이완 시키는 설골 하부 이완술을 발표 하였으나 상후두 신경 손상으로 인한 혼란을 초래하는 수가 있었고 Montgomery<sup>11)</sup> 등은 연하근관을 줄일수 있는 설골 상부 이완술을 발표 하였는데 설골 하부 이완술보다 문합부에서의 긴장이 적고 약 5cm의 이완이 가능하다고 하였으며 국내에서도 조<sup>12)</sup> 등에 의해 협착 길이가 6cm인 2례에서 쇄골 상부 이완술을 병합하여 단단 문합술을 시행하였다는 보고가 있었다.

술후 생길수 있는 합병증으로는 봉합선을 따라서 육아 조직의 형성과 문합 부위의 재협착이나 분리(separation) 및 회귀 신경 손상등이 많은데 absorbable 4-0 Vicryl을 사용하고 봉합 부위의 긴장을 감소시켜 줌으로써 이러한 합병증을 줄일수 있었으며 회귀 신경의 손상은 가끔 6개월 이내에 돌아올수 있으므로 기다리는 것이 좋다고 하였다<sup>13)</sup>. 또한 Grillo<sup>14)</sup> 등은 술후 합병증을 최소화하기 위하여 술전 진단이 해부학적으

로 및 기능적으로 정확해야 하며 기관 절제 부위를 확신 할때까지는 비가역적인 행위를 해서는 안되고 만일의 경우에 영구적 T-tube의 삽입과 같은 처치도 고려해야 하며 기관의 혈관 분포나 문합 부위의 긴장 정도에도 주의해야 하며 술전 방사선과, 마취과 및 이비인후과 와도 충분한 협의를 하는것이 좋다고 하였다.

## 결 론

한양대학교 의과대학 흉부외과학교실에서는 1987년 11월부터 1992년 6월까지 5례의 기관 협착증 환자와 7례의 기관지 협착증 환자를 수술하여 다음과 같은 결과를 얻었다.

1. 기관 협착의 경우 각각 1.5cm, 3cm, 7.5cm의 기관을 절제하고 단단 문합술을 시행하여 만족할 만한 결과를 얻었으나 술전 stent를 삽입 하였던 8cm 길이의 협착증 환자에서는 술후 육아 조직에 의한 재협착이 발생하였다.

2. 기관지 협착증 환자들의 경우 7례 모두 기관지내 결핵에 의한 것이었으며 수술은 주로 병변 부위 이하의 엽이나 전폐를 적출하였으나 1례에서는 sleeve resection을 시행하기도 하였다.

3. 기관 및 기관지 협착증의 치료에 있어서, 협착의 위치, 범위 및 정도 그리고 그 이하 부위의 폐실질의 상태를 정확히 진단하는 것이 중요하며 특히 기관 협착의 경우 metallic stent의 삽입은 추후 기관 절제 및 단단 문합술의 결과에 영향을 줄수 있으므로 이를 신중히 재검토할 필요가 있을 것으로 생각된다.

## REFERENCES

1. Albert RK, Petty TL : Endobronchial tuberculosis progressing to bronchial stenosis. *Chest* 1976, 70(4) : 537-539
2. Caligiuri PA, Banner AS, Jensik RJ : Tuberculous main-stem bronchial stenosis treated with sleeve resection. *Arch Intern Med* 1984; 144 : 1302-1303
3. Mathey J. et al : Tracheal & Tracheobronchial resection : Technique and results in 20 cases. *J Thorac Cardiovasc Surg* 1966 ; 51 : 1-13
4. 민풍기, 서보원, 체세용 외 : 기관 협착증. *한이비인후* 1983 ; 26 : 350-356

5. 송호영, 이상용, 정진영 외 : 팽창성 금속스텐트 : Tracheobronchial Tree 에서의 실험적 연구 및 예비적 임상경험. 대방의지 1991 ; 27(3) : 303-309
6. Varela A. et al : Use of Gianturco self-expandable stents in the tracheobronchial tree. *Ann Thorac Surg* 1990 ; 49 : 806-809
7. Grillo HC : Circumferential resection of the mediastinal and cervical trachea. *Ann Thorac Surg* 1965 ; 162 : 374-388
8. Grillo HC : Surgical treatment of post-intubation tracheal injuries. *J Thorac Cardiovasc Surg* 1979 ; 78 : 860-875
9. Mulliken JB & Grillo HC : The limits of tracheal resection with primary anastomosis, Further anatomical studies in man. *J Thorac Cardiovasc Surg* 1968 ; 55 : 418-421
10. Dedo HH & Fishman NH : Laryngeal release and sleeve resection for tracheal stenosis. *Ann Otol Rhinol Laryngol* 1969 ; 78 : 285-296
11. Montgomery WW : Suprahyoid release for tracheal anastomosis. *Arch Otolaryngology* 1974 ; 99 : 255-260
12. 조경수, 김원곤, 조규석, 박주철, 유세영 : 기관지 협착증의 외과적 치료. 대홍외지 1989 ; 22 : 834-838
13. Grillo HC, Zannini P, Michelassi F : Complication of tracheal reconstruction : Incidence, treatment, and prevention. *J Thorac Cardiovasc Surg* 1986 ; 91 : 322-328
14. Grillo HC, Mathisen DJ : Surgical management of tracheal stenosis. *Surg Clin North Am* 1988 ; 68, Vol. 3 : 511-524