

## 심막파열을 동반한 흉부대동맥 파열 치험 1례 보고

노 환 규\* · 장 병 철\* · 이 교 준\* · 정 남 식\*\*

—Abstract—

### Traumatic Rupture of Thoracic Aorta with Pericardial Rupture —Report of 1 Case—

Hwan Kyu Roh, M.D.<sup>\*</sup>, Byung Chul Chang, M.D.<sup>\*</sup>,  
Kyo Jun Lee, M.D.<sup>\*</sup>, Nam Sik Jung, M.D.<sup>\*\*</sup>

Still a lethal injury, traumatic rupture of thoracic aorta occurs more frequently than we expect and comprises significant part of causes of deaths by blunt trauma. We recently experienced a thoracic aortic rupture accompanied by multiple injuries including pericardial and interatrial septal rupture and myocardial contusion in a patient who had been injured in a fall accident. Literatures are reviewed with the concern of early diagnosis, surgical technique and the result of operation.

### 서 론

둔상(blunt trauma)에 의한 대동맥 파열은 교통의 번잡함과 차량의 증가에 따라 날로 그 빈도가 증가하고 있으며, 교통사고에 의한 사망자중 그 원인의 상당부분을 차지하는 것으로 알려져있다<sup>1)</sup>. 그러나 대동맥 파열은 그 수술사망률이 감소하고 있는 추세에도 불구하고 여전히 치사율이 높으며<sup>2)</sup>, 환자의 신속한 이송, 조기 진단과 적절한 조기 치료가 요구된다. 또한 둔상에 의하여 드물지 않게 발생하는 심막 파열은 심장의 전탈을 일으켜 혈액학적인 변화나 급성 심정지를 일으킬 수 있는 위험이 있으며 둔상에 의한 심장손상이 동반된 경우 치사율이 매우 높은 것으로 보고되고 있다<sup>3)</sup>. 연세대학교 의과대학 흉부외과학교실에서는 7층

높이에서 낙상한 43세 남자 환자에서 다발성 손상과 함께, 심막파열과 외상성심방중격결손및 심근 좌상이 동반된 흉부대동맥 파열을 1례 치험하였기로 문헌 고찰과 함께 보고하는 바이다.

### 증 례

45세 남자환자는 내원 25분전 공사장에서 일하다 7층 높이에서 시멘트 바닥으로 추락하여 전흉부에 열상과 타박상을 입고 본원 응급실로 후송되었다. 과거력상 결핵, 당뇨, 고혈압등은 없었으며 가족력상 특이사항 없었다. 내원 당시 문진상 일시적 의식소실이 있었으며 두통, 오심, 현훈, 흉통등을 호소하였다.

### 이학적 검사

체온은 36.5°C, 상지 혈압은 105/60mmHg, 맥박은 120/min이었으며 급성병색을 보이고 있었으나 의식은 명료하였다. 피부는 차갑고 건조하였고 결막은 창백하였다. 입술과 혀는 말라 있었으며 우측 볼에 5cm

\*연세대학교 의과대학 흉부외과학교실  
\*Department of Thoracic and Cardiovascular Surgery, College of Medicine, Yonsei University  
\*\*연세대학교 의과대학 내과학교실  
\*\*Department of Internal Medicine, College of Medicine, Yonsei University

크기의 심부열상이 있었다. 전흉부에는 외견상 좌상 소견이 있었으며 양측 전폐야에서 호흡음이 감소되어 있었고 좌측 폐야에서는 수포음이 들렸다. 중쇄골선과 만나는 우측 제2늑간부위에 3cm 정도의 심부열상이 있었으나 흉강내로 개방되어있지는 않았다. 복부 진찰상 복부는 심하게 팽만되어 있었고 압통은 있었으나 반사통은 없었다. 좌측 하지는 운동장애가 없었으나 우측하지는 슬개골(patella) 골절로 인하여 운동장애가 있었다.

### 검사소견

내원당시 시행한 전혈검사상 백혈구수는 25500/mm<sup>3</sup>(poly 58%, lympho 39%, mono 3%)로 증가되어 있었고, 헤모글로빈 11.1g/dl, 헤마토크릿 32.82%, 혈소판수는 133,000/mm<sup>3</sup> 이었다. 소변검사상 S. G : 1.025, PH : 5.0, protein : 300mg/dl, blood 3+, WBC : 1+였다. 동맥혈가스검사상 PH : 7.37, PaO<sub>2</sub> : 58mmHg, PaCO<sub>2</sub> : 32mmHg, HCO<sub>3</sub><sup>-</sup> : 19mM/L, BE : -5mM/L SaO<sub>2</sub> : 89%였다. 심전도 검사상 동성 빈맥외엔 별다른 특이 소견은 보이지 않았다. 내원당시 시행한 단순흉부 X-선상 종격동확장, 우측 6,7 늑골절, 그리고 좌폐좌상및 좌측혈흉 소견을 보였다. 좌측 흉관 삽관술을 시행한 후 흉부전산화단층 촬영, 심초음파검사, 그리고 대동맥조영술등을 시행하였다. 흉부전산화단층 촬영 소견상 하행 대동맥의 근위부에 대동맥 파열이 의심되었으며 종격동내·혈종이 진단되었다. 경흉 심초음파 검사에서 심낭내 출혈소견은 보이지 않았으며 심방중격결손이 확인되었는데 이는 결손 곡면이 불규칙한 것으로 보아 외상에 의한 파열로 간주되었다. 곧이어 시행된 동맥촬영에서 좌쇄골하동맥 기시부 4cm 하방에서 조영제가 누출됨이 확인되어 환자는 수술실로 이송되었다.

### 수술

환자는 내원 9시간만에 응급수술을 시행하였는데 마취유도중 시행한 경기도 초음파 검사에서 대동맥 조영과 동일한 위치의 하행대동맥에서 파열을 확인할 수 있었다. 수술은 좌측 5번째 늑간으로 개흉하였다. 좌측 흉강내에는 혈종이 대동맥 주변에 주로 위치해 있었고 하행 흉부대동맥은 외층이 박리되어 있었다. 심막은 좌측 횡격신경 전·후로 10cm길이로 선상으로 파열되어 있었는데, 심장의 심낭외탈출은 없었고 파열

된 심낭내 혈종은 없었다. 심장의 수축운동은 외견상 정상이었으나, 심첨부와 하부에 심외막하 출혈로 좌상 소견이 있었다. 정상체온 하에 좌쇄골하동맥 기시부의 직하부와 하행 흉부대동맥 중간부위에서 대동맥을 박리한 후 교차 차단하고 하행 흉부 대동맥의 파열 부위를 절개하였다. 대동맥은 후·내 방향으로 다이아몬드 형으로 부분파열되어 있었으나 전층이 파열되어 있었고, 주위의 종격동조직으로 압전되어 있었다. 파열된 대동맥을 약 6cm 길이로 제거하고 Knitted Dacron Graft 25mm로 대체하였다. 대동맥 결찰 시간은 28분이 소요되었다. 그러나 술중 환자의 수축기 혈압은 대동맥 차단시까지 100mmHg 내외로 유지되다가 다량의 혈액보충과 혈관수축제의 사용에도 불구하고 대동맥의 차단 결자를 제거할 때 약 15분간 일시적으로 혈압이 매우 감소하여(40mmHg) 상지의 혈압을 유지하기 위한 간헐적인 결찰이 필요하여 총 소요된 대동맥결찰 시간은 40분이었다. 파열된 심막은 상승된 횡격막과 심장의 부종으로 인하여 심장이 용이하게 정복되지 않고 폐좌상으로 인한 기관내 출혈이 심하며 환자의 상태가 불량하여 심막을 봉합하지 못한채 수술을 마쳤다. 개흉술직후 복부팽만이 진행되어 환자의 체위를 바꾼 후 실험적 소개복술을 시행하였으나 복부장기에 이상소견은 발견할 수 없었다.

### 술후 경과

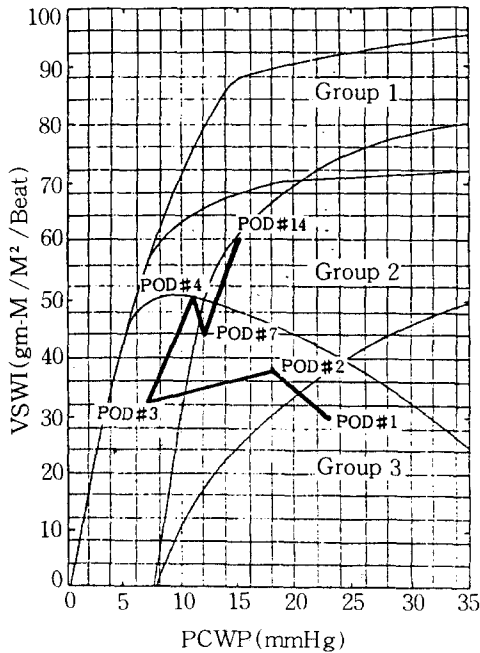
동성빈맥이 술후 2일째까지 간헐적으로 일시 발생하였다가 자연적으로 정상동률동으로 반전되었다. 환자는 심폐기능 저하로 inotropic support와 ventilator care를 각각 5일과 16일간 받았으며 술후 심전도는 후하벽의 손상소견을 보였고 육안적 심좌상 소견과는 달리 수술후 심효소치는 심좌상을 시사하는 소견을 보이지 않았다(표 1).

Swan-Ganz catheter를 이용하여 측정한 환자의 혈액역학 변화는 표 2와 같았다. 술후 17일째 호흡기를 제거할 수 있었으며 이후 환자는 비교적 양호한 경과를 보였으나 제2요추 부위에서 불완전 하반신 마비가 발생하여 물리치료를 받고 퇴원하여 통원가료중이다. 술후 1개월째 근전도 검사와 수술 2개월후에 촬영한 자기영상촬영상 허혈성 척수손상이 진단되었다.

표 1. 수술후 심근 효소치

	POD#0	POD#2	POD#3
LDH /LD/LD2	461 /38 /64	513 /49 /87	453 /53 /99
CK /CK-MB	2796 /28	4490 /108	4320 /43

표 2. 수술후 환자의 혈액학적 변화 추이



## 고 안

외상(trauma)은 40세 이하의 연령군에서 사망원인의 1위를 차지하고 있고 날로 증가하는 교통사고로 인하여 외상으로 인한 사망은 급격히 그 수가 늘고 있다. 교통사고로 인한 사망중 약 15%는 대동맥 파열로 인한 것으로 알려져 있는데<sup>14)</sup> 이는 뇌손상에 이는 2번째 순위이다. 1959년 Passaro<sup>5)</sup>등에 의해 외상에 의한 대동맥 파열이 성공적으로 치료가 된 이래, 대동맥 파열의 외과적 치료에 대한 많은 보고가 있어 왔으며, 척수 보호와 인조혈관 사용에 있어 많은 진보가 있었음에도 불구하고 아직도 대동맥파열은 사망률은 높은 중증의 질환이다. 외상을 받고 병원에 후송될때까지 생존해 있는 소수의 환자는, 조기발견과 적절한 치료가 시행될 경우 생존의 기회를 가지므로 대동맥 파열의 조기진단과 치료는 이런 환자들의 구명에 있어 절

대적이라 하겠다<sup>1)</sup>.

1958년 Parmley<sup>1)</sup>등은 부검을 통하여 296명의 둔상에 의한 대동맥 파열 환자를 보고하면서 대동맥 파열 환자중 약 15%만이 일시적으로 생존하여 수술적 치료를 받을 수 있는 기회를 가지며 적절한 치료가 행해지지 않을 경우 이 생존자의 90%가 4개월 이내에 사망한다고 보고하였다. Karl Sondenna(1990)<sup>2)</sup>의 최근 보고에서도 이들이 경험한 흉부대동맥파열환자 27명중 18명은 현장에서 사망하고 1명은 병원도착 즉시, 5명은 수술을 받기전 병원에서 사망하고 3명의 환자만이 수술을 받고 생존할 수 있다고 하여 여전히 치사율이 높음을 알 수 있다.

파열된 대동맥은 대부분 급격한 출혈을 야기시켜 환자는 곧 사망하게 되거나 속상태에 빠지게 되나 대동맥의 전층이 파열되지 않고 근육층이나 외막이 보존되어 있거나 파열된 혈관이 주위 조직이나 혈중에 의하여 압전을 일으키는 경우 다량 출혈을 일으키지 않고 환자는 생명을 보존할 수 있다<sup>16)</sup>. Ayella(1977)<sup>7)</sup>은 36명의 흉부대동맥 파열환자중 22명(60%)에 있어서 intima와 media만 파괴되고 adventitia는 파열되지 않았음을 발견하였다. 그러나 대동맥이 완전히 절단된 경우에도 위와 같은 기전으로 드물게 환자는 생명을 유지하는 수가 있다. 이렇게 압전으로 인하여 다량출혈이 일어나지 않은 환자는 상당기간 생존할 수 있고 또 수술결과 역시 좋을 것으로 예상된다. 국내의 윤<sup>7)</sup>등도 수상후 2일에서 9일이 지난 대동맥 파열환자 4명을 수술하여 좋은 결과를 얻었다고 보고한바 있다.

파열된 대동맥은 대부분의 경우에서 조기 진단과 응급 수술을 요하는데 흉부대동맥 파열은 종종 조기진단에 어려움이 있다. Symbas<sup>9)</sup>등은 흉부대동맥 파열 진단의 3대 요소로 1) 상지의 혈압 상승, 2) 하지의 혈압 하강, 그리고 3) 흉부 X-선 촬영상 종격동 확장 소견 등을 주장하였다. 이외에도 midscapular back pain, 대퇴동맥맥박의 소실, 흉관삽입시 750ml 이상의 초기 출혈량등이 흉부대동맥파열을 의심케 하는 소견이 될 수 있다<sup>10)</sup>. 이중 종격동의 확장 소견은 가장 흔히 대동맥 파열 진단의 실마리가 되나 Azai<sup>11)</sup>등은 그들이 경험한 25명의 대동맥 파열환자중 Symbas등이 주장한 triad에 모두 합당한 환자는 1명에 불과하였음을 보고하였고 그들이 경험한 환자중 27.8%에서 흉부 X-선 촬영상 정상적인 종격동 소견을 보였음을 주장하여 대동맥 파열의 진단의 어려움을 역설하였다.

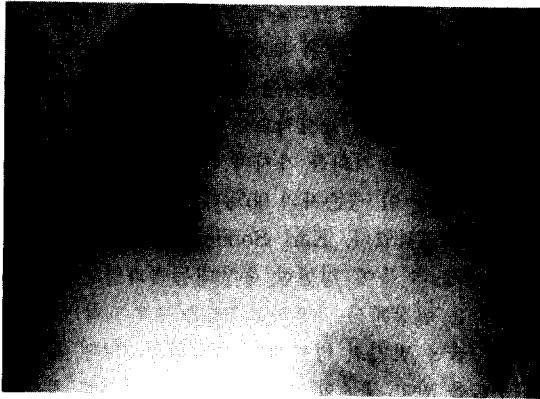


Fig. 1. 내원 당시 단순흉부 X-선 사진.

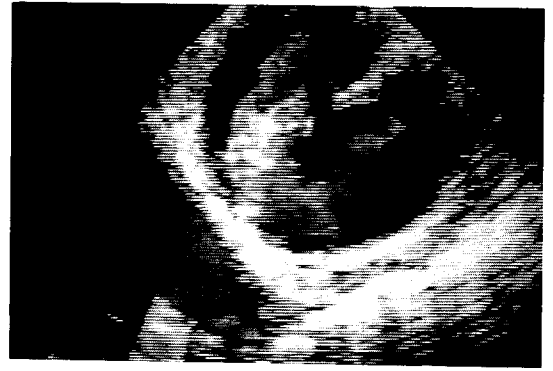


Fig. 4. 경식도심에코 소견, true lumen과 false lumen사이의 교통을 볼 수 있다.

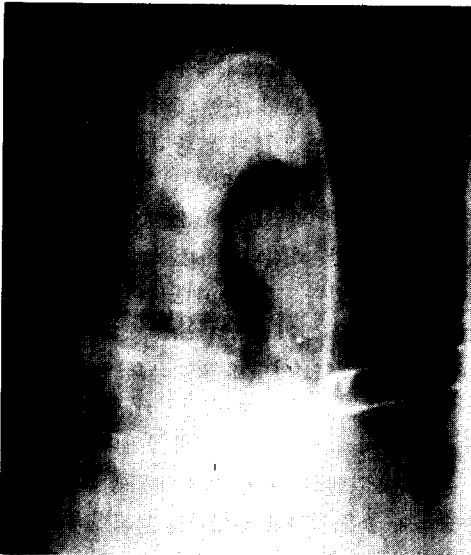

Fig. 2. 대동맥 촬영 소견, aortic isthmus부위에서 내방향으로 조영제의 누출이 보인다.

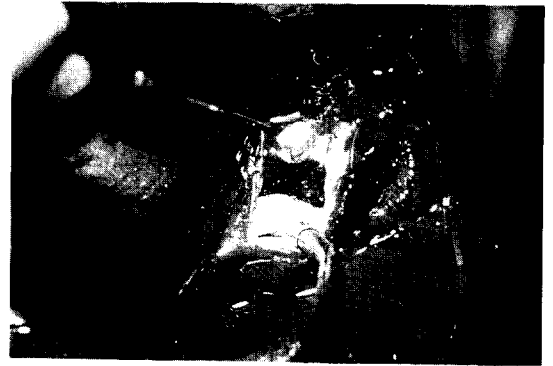

Fig. 5. 수술 소견, 대동맥벽의 후내 방향으로의 전층 파열이 보인다.

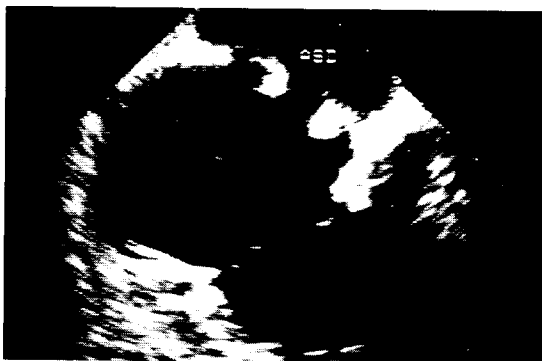

Fig. 3. 경흉심에코 소견, fossa ovalis의 하방 부위에 심방중격 결손이 진단되었으며 결손의 모양과 위치로 외상에 의한 것으로 간주됨.

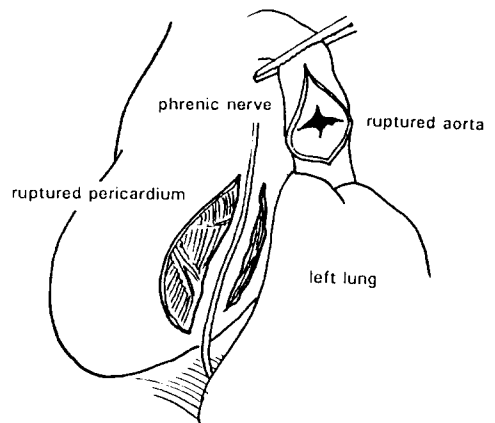


Fig. 6. 수술 소견, 심방의 선상 파열이 이열로 나있다.

대동맥 파열의 진단에 computed tomography(CT)는 높은 진단적 가치를 가지고 있는 것으로 알려져 있고 Kawada(1990)등은<sup>12)</sup> 단순흉부 X-선촬영상 대동맥파열이 의심되는 환자 78명중 30명(38.5%)에서 CT 촬영으로 종격동혈종을 배제하여 대동맥촬영을 시행하지 않을 수 있다고 하였다. 그러나 실제로 많은 외과의들은 상황이 허용하는 한 수술전대동맥촬영을 원하는데 대동맥 촬영은 파열의 진단의 확인을 위해서 뿐 아니라 파열된 정확한 부위와 범위를 알기 위해 필요하기 때문이다. 심한 흉부둔상을 입은 환자에서 일률적으로 동맥 촬영을 시행할 것인가에 대하여는 아직 정립이 되어있지 않으나 대동맥파열 환자의 다수에서 정상 종격동 소견을 보일 수 있고, 이학적 검사상의 소견이 비특이성으로 나타나는 경우가 많으므로, 응급수술로써 소생가능한 환자에 대한 초기의 완전한 진단을 위해서는 동맥촬영을 일률적으로 시행해야한다는 주장이 대부분이다<sup>1,6,11)</sup>. Mirvis<sup>13)</sup>등은 기존의 대동맥조영술에 비해 검사의 속도가 빠르고 더 작은 내경의 catheter를 사용하며 조영제의 사용량이 적다는 점을 들어 Digital subtraction angiography의 장점을 강조하였다.

CT나 대동맥조영술외에 심초음파검사도 흉부대동맥파열의 진단적 가치를 지닌다. 심초음파검사는 심기능과 심손상의 진단에 도움을 주며 특히 경식도심초음파를 이용하면 대동맥파열의 진단과 부위, 범위의 확인에 도움을 받을 수 있다. Erbel(1987)<sup>14)</sup>등은 대동맥조영술을 시행한 대동맥박리 환자 14명중 4명은 대동맥조영술로 진단되지 않았으나 전환자에서 경식도심초음파를 이용 대동맥박리의 진단이 가능하다고 하였다.

흉부대동맥파열환자의 수술시기는 가능한 빨리 즉각적으로 시행하는 것이 원칙이다<sup>1,2)</sup>. 1970년대 이전에는 술후 출혈의 합병증과 이로 인한 사망률이 높아 즉각적인 수술을 기피하는 경향이 있었으나 이후 술기의 발달로 심한 뇌손상이 동반되거나 패혈증, 전신 화상, 또는 손상부위의 심각한 감염으로 술후 인조혈관의 감염이 우려될때, 그리고 중증의 호흡부전이 있는 경우를 제외하고는 조기수술을 원칙으로 한다<sup>15)</sup>.

술후 약 3~19%에서 발생되는 척수 손상으로 인한 하반신마비는 술후 가장 중요한 합병증으로<sup>6,11)</sup> 수술의 방법은 주로 이 합병증을 줄이는 방향으로 선택된다. 그러나 최선의 방법에 대하여는 방법에는 아직도

논란이 많고 정립되었지 않은 상태다. systemic heparinization은 술중 혹은 술후 심각한 출혈을 야기시킬 수 있으므로 기피되는 경향이며 일반적으로 단순결찰봉합술식(simple clamp-sew technique)<sup>16)</sup>이나 원위대동맥의 혈류를 유지시키는 단락술<sup>11)</sup>이 선호되고 있는데 단순결찰봉합술식을 이용할 경우 대동맥결찰시간이 30분을 초과하는 경우 술후 척수마비의 발생률이 높다<sup>17)</sup>. 때문에 그 이상의 결찰시간이 소요될 것으로 예상되는 경우에는 하행대동맥이나 대퇴동맥으로 단락술을 시행하는 것이 바람직하며 단락술을 시행하는 경우 systemic heparinization은 술후 출혈의 위험이 높으므로 non-heparinized Bio-pump나 heparin-coated shunt가 선호된다. 일부는 부분체외순환을 이용하여 좋은 결과를 보고하고있다<sup>13)</sup>. 본례의 경우 환자의 상태가 매우 불량하고 폐를 포함한 다발성 손상으로 출혈에 따른 문제점으로 단순 봉합술을 시행하였는데 일차 봉합은 30분 이내에 이루어졌지만 수액공급과 혈관수축제의 사용에도 불구하고, 대동맥차단 제거시에 발생한 급격한 혈압강하와 이를 조절하기위한 하행대동맥의 추가 결찰로 인하여 척수손상이 유발되었을 것으로 추정된다. 따라서 이런 환자들의 경우 수술중 충분한 양의 혈액및 수액을 공급하고 속에 따른 혈관의 수축을 서서히 이완시키면 수술후 급격히 떨어지는 혈압을 미연에 방지할 수 있을 것이다.

둔상에 의한 심낭 파열은 비교적 드물게 발생하며 임상적으로 간과되기 쉽다. 그러나 심장파열이나 본례에서와 같이 대동맥파열등과는 흔히 동반되어 나타날 수 있는데<sup>3)</sup>, 심낭 파열은 심장의 심낭외탈출을 야기시켜 심장의 incarceration이나 acute hemodynamic derangement를 일으켜 급성 사망의 원인이 될 수 있다는 점에서 간과할 수 없는 손상이다<sup>3,18)</sup>. 또한 심낭 파열은 횡격막 혹은 흉막의 파열과 동반되어 장의 심낭내 탈출, 심장의 흉강내 탈출등의 주요한 합병증이 유발될 수 있으며 심낭염도 후후에 일으킬 수 있다<sup>3)</sup>. 심낭 파열은 주로 횡격막 신경의 후방으로 선상으로 일어나며 파열 부위가 적을 때 특히 심장의 전탈을 잘 일으키는 것으로 알려져있다<sup>3)</sup>. 그러나 임상적으로 심낭파열을 진단하기는 매우 어려우며 중심정맥압의 상승 혹은 fluctuation, quiet heart등이 실마리가 될 수 있다<sup>18)</sup>. 심낭파열이 의심되는 환자에서 부정맥이 발생하거나 속을 포함한 혈역학의 급격한 변화가 있을 때에는 응급 개흉술을 시행해야한다<sup>3)</sup>. Geiran(1974)<sup>19)</sup>

등은 응급개흉술의 적응증으로 상대정맥의 폐쇄조건이 있거나 심낭천자로 호전되지 않는 cardiac tamponade sign, 심낭내 복부장기의 괴사소견, 그리고 횡격막파열의 소견이 있을때등을 들었다. 수술은 대부분 단순봉합, 혹은 patch를 이용하여 교정한다.

본 환자는 심막파열외에도 경흉(transsthoracic), 그리고 경식도(trans-esophageal) 심초음파검사에서 심방중격결손이 관찰되었는데 결손은 심방중격의 하부에 위치하였고 곡면이 불규칙하여 외상에 의한 것으로 추정되었으나 술적 확인은 하지 않았다. 환자는 술후 각각 2주, 2개월에 경흉·경식도 초음파를 다시 실시하였는데 결손의 모양은 변화가 없었다. 외상에 의한 심실 중격결손은 드물게 발생하기는 하나 많은 보고가 있고<sup>3,20)</sup> 흔히 심파열이나 대동맥 손상과 연관되어 발생한다는 것이 알려져 있으나<sup>4)</sup>, 외상성심방중격결손에 대해서는 Parmley(1958)<sup>3)</sup>등이 부검을 통하여 546명의 둔상에 의한 심손상환자중에서 25명의 외상성 심방중격결손이 발생했다는 보고만이 있을 뿐이다. Parmley등<sup>3)</sup>은 외상에 의한 심방중격결손은 흔히 난원공의 경계부위를 침범하나 어느 특정호발부위가 없다고 하였다.

## 결 론

둔상에 의한 흉부대동맥 파열은 교통사고로 인한 사망환자의 약 15%를 차지할 정도로 빈번히 일어나며 술기의 발달에도 불구하고 여전히 치사율이 높다. 그러나 환자의 일부는 수상후 수시간동안 생존의 기회를 가지며 이때 조기에 진단되고 적절한 치료를 받으면 생존의 기회는 훨씬 증가한다. 본 교실에서는 심막파열과 외상성 심방중격결손을 동반한 1례의 흉부대동맥파열 환자를 치험하였기로 문헌고찰과 함께 보고하는 바이다.

## REFERENCES

1. Parmley LF, Mattingly TW, Manion WC, Jahnke EJ Jr : *Nonpenetrating traumatic injury of the aorta. Circulation 1958 ; 17 : 1086*
2. Karl Sondenaa, Brede Tveit, Karl FK, et al : *Traumatic rupture of the thoracic aorta. Acta Chir Scand 1990 ; 156 : 137*
3. Parmley LF, Col L, Manion WC, Mattingly

- W, Gen B : *Nonpenetrating injury of the heart. Circulation 1958 ; 18 : 371*
4. Smith RS, Chang FC : *Traumatic rupture of the aorta : Still a lethal injury. The American J Surgery 1986 ; 152 : 660*
5. Passaro, E., Jr., Pace WC. : *Traumatic rupture of the aorta. Surgery 1959 ; 46 : 787*
6. Beall AC, Jr, Arbogast NR, Ripepi AC, Bricker DL, et al : *Aortic laceration due to rapid deceleration. Arch Surg 1969 ; 98 : 595*
7. Ayella, RJ, Hankins JR, Turney SZ, Cowley RA : *Ruptured thoracic aorta due to blunt trauma. J Trauma 1977 ; 17 : 199*
8. 윤태진, 안 혁, 채 현, 김종환 : 외상성 대동맥 파열. 대한흉부외과학회지 1991 ; 24 : 725
9. Symbas PN, Tyras DH, Ware RE, et al : *Rupture of the aorta, a diagnostic triad. Ann Thorac Surg 1973 ; 15 : 405*
10. Kram HB, Appel PL, Wohlmuth DA, et al : *Diagnosis of traumatic thoracic aortic rupture : A 10-year retrospective analysis. Ann Thorac Surg 1989 ; 47 : 282*
11. Azai Appelbaum, Karp RB, Kirklin JW : *Surgical treatment for closed thoracic aortic injuries. J Thorac Cardiovasc Surg 1975 ; 71 : 458*
12. Kawada T, Mieda T, Abe H, et al : *Surgical experience with traumatic rupture of the thoracic aorta. J Cardiovasc Surg 1990 ; 31 : 359*
13. Mirvis SE, Osher Pais O, Gens DR : *Thoracic aortic rupture. AJR 1986 ; 146 : 987*
14. Erbel R, Börner N, Steller D, et al : *Detection of aortic dissection by transesophageal echocardiography. Br Heart J 1987 ; 58 : 45*
15. Soots G, Warembourg H, Prat A, Roux JP : *Acute traumatic rupture of the thoracic aorta : Place of delayed surgical repair. J Cardiovasc Surg 1989 ; 30 : 173*
16. Mattox KL, Holzman MH, Pickard LR, Beall AC, DeBakey ME : *Clamp/repair : A safe technique for treatment of blunt injury to the descending thoracic aorta. Ann Thorac Surg 1985 ; 40 : 456*
17. Peter M, Jr., Schaff HV, Pairolero PC : *Clamp/repair of traumatic transection of descending aorta. Ann Thorac Surg 1987 ; 43 : 351*
18. Wright M, Nelson C, Johnson M, McMillan KR : *Herniation of the heart. Thorax 1970 ; 25 :*

19. Odd Geiran, Steffen Birkeland : *Preoperative clinical diagnosis in pericardial rupture. Scand J Thor Cardiovasc Surg 1974 ; 8 : 188*
20. Campbell GS, Vernier R, Varco RL, Lillehei CW : *Traumatic ventricular septal defect. J Thoracic Surg 1959 ; 37 : 496*
-