

# 흉벽에 발생한 Extraskelatal Ewing Sarcoma

—치험 1례—

왕 옥 보\* · 김 원 곤\*

—Abstract—

## Extraskelatal Ewing's Sarcoma Arising in the Chest Wall

Okbo Wang, M.D., Wongon Kim, M.D.\*

Extraskelatal Ewing's sarcoma was first reported by L. Angervall and F.M. Enzinger in 1975. Clinically the tumor affects mainly young adults and children. The extraskelatal Ewing's sarcoma are mainly involved the soft tissues of the trunk and lower extremity. Microscopically, extraskelatal Ewing's sarcoma is indistinguishable from the Ewing's sarcoma of bone.

We recently experienced a case of extraskelatal Ewing's sarcoma of the anterior chest wall in a 13-year old female. The patient underwent local wide excision and postoperative radiation and combind chemotherapy were done. This group of tumors has been rarely reported in Korea. We presented a case of extraskelatal Ewing's Sarcoma in the anterior chest wall with reviw of world literature.

### I. 서 론

Ewing's sarcoma는 1921년 Ewing씨 에 의해 범내피종이라 명명하여졌던 종양으로서 분화도가 아주 낮은 소형의 원형 또는 난원형암세포가 밀집되어 있고 특징적인 임상 및 X-선 소견을 보이는 악성골종양이다. 1969년 Tefft등은 paravertebral region에서 Ewings' sarcoma와 유사한 종양 4례를 발표하였으며<sup>1)</sup>, 1975년 Angervall와 Enginger는 연부조직에 발생한 악성종양으로서 유잉씨 육종과 현미경적으로 전혀 구별할 수 없는 증례 39례를 종합하여 유잉씨 육종양 종양(Extraskelatal neoplasm resembling Ewing's sarcoma)이라고 명명<sup>2)</sup> 이래로 산발적인 증례보고가 있

었고 특이한 임상-병리학적인 질환군으로 인정되고 있다. 본 흉부외과학교실에서는 이번이 국내에 보고예가 드문 흉벽에 생긴 연부조직 유잉씨육종(extraskelatal Ewing's sarcoma)일례를 치험하였기에 문헌고찰과 함께 보고하는 바이다.

### II. 증 례

환자는 13세된 여아로 내원 1년전부터 우측흉벽에 간헐적인 동통이 있었으나 별 치료없이 지내던중 내원 1개월전 부터 흉벽에 종괴가 만져지고 급격히 커져서 내원하였다. 환자의 과거력 및 가족력에는 특이한 사항이 없었으며 입원시 이학적 소견상 전신상태는 양호했고 체온은 36.5C로 열은 없는 상태였으며 vital sign은 정상이었다. 진찰소견상 우측 흉골연과 두번째 늑간강이 만나는 부위에서 4×3cm크기의 동통을 동반

\*경희대학교 의과대학 흉부외과학교실

\*Department of Thoracic and Cardiovascular Surgery, College of Medicine, KyungHee University

하는 딱딱한 종괴를 만질 수 있었으며 흉벽에 고정되어 움직이지 않았고 맥동도 만져볼수 없었다. 청진상 폐와 심장에는 특이소견이 없었고 간비대나 비비대도 관찰되지 않았다. 혈액소견상 특별한 이상소견은 없었으며 단순흉부전후사진 소견상 분명한 종괴를 의심할만한 소견은 발견되지 않았고(Fig. 1) 측면 사진상 흉골후방에서 내부로 자라들어가는 비교적 경계가 뚜렷한 원형의 종괴가 관찰되었으며 종괴 내부의 석회 침착은 보이지 않았다(Fig. 2). 흉부전산화단층촬영 소견상 종괴는 우측흉골의 외측 흉벽에서 내부로 자라

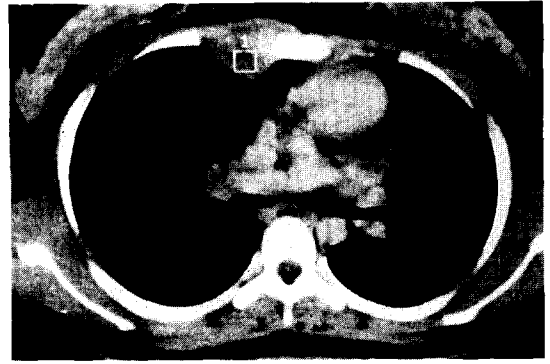


Fig. 3. 술전 컴퓨터 단층촬영

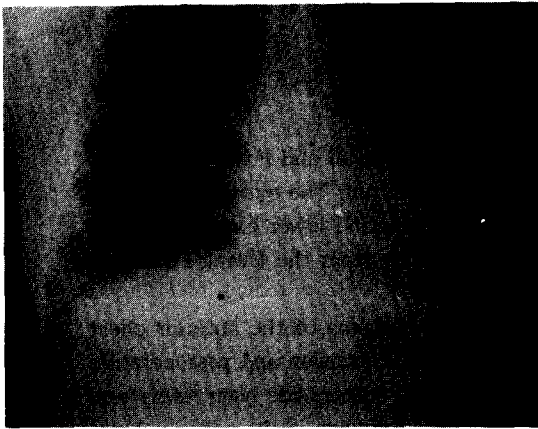


Fig. 1. 흉부전후면 사진

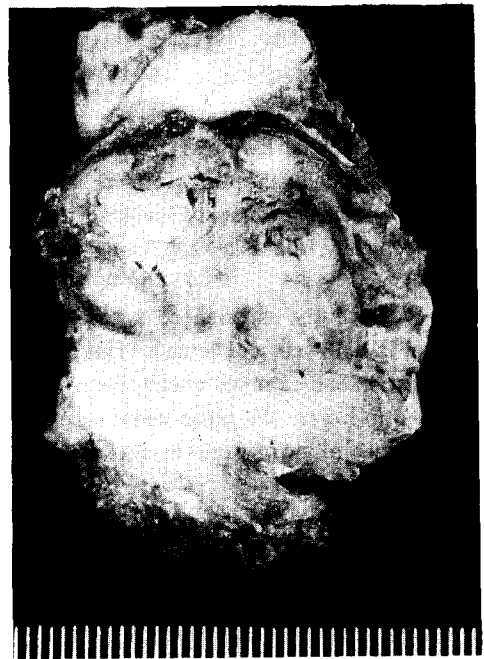

Fig. 4. 육안조직절단면 소견

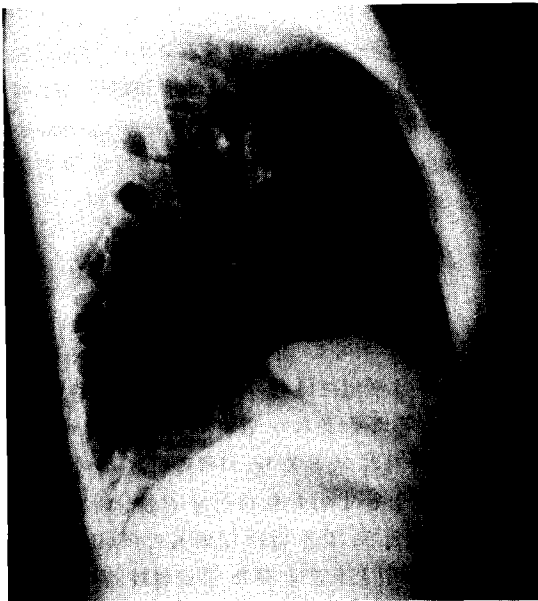

Fig. 2. 측면사진

들어가며 종양의 중앙에 저음영 지역을 동반하는 비교적 균일한 종양소견을 보였으며 종괴에 의한 늑골이나 흉골침식 소견은 보이지 않았다(Fig. 3).

골주사 및 복부초음파 사진상 특별한 이상을 의심할만한 소견은 없었으며 흉벽에 발생한 연부조직 종양이라는 판단하에 전흉벽에 피부절개를 가하여 종양 및 소견상 경계가 분명하고 주위조직 침윤이 없는 피낭이 잘 형성된 회백색 종괴를 관찰할 수 있었다. 절단면은 섬유성 종격에 의하여 분열되어 있고, 중앙에는 피사 및 출혈 소견을 관찰할 수 있었다(Fig. 4). 적출술후 생긴 10×10cm 크기의 흉벽결손부위는 Marlex mash

를 이용하여 흉벽성형술을 시행 하였다.

조직 소견상 종괴는 균일한 모습의 원형의 작은 세포들이 밀집되어 있었으며(Fig. 5) 핵은 섬세한 염색질로 되어있고 핵막은 뚜렷하였으나 세포질의 경계는 불분명하였으며 PAS염색상 양성과립이 발견되었다(Fig. 6).

환자는 술후 7일째 소아과로 전과되어 5000cGY의 방사선치료를 받았으며 현재 vincristine, cyclophosphamide, adriamycin 및 dactinomycin을 이용한 화학요법치료를 받고 퇴원하였다. 술후 6개월째 본환자는 특별한 재발소견없이 일상생활을 하고있다.



Fig. 5. 현미경 소견(H & E 100배율)



Fig. 6. 현미경 소견(PAS 400 배율)

### Ⅲ. 고 찰

1975년 Angervall등에 의하여 연부조직에 발생한 Ewing's sarcoma가 발표된 이래로 산발적인 증례보고<sup>3,4,5)</sup>가 있었으나 아직 본 질환에 대한 종합적인 발생

빈도에 대한 보고는 없었다. 1989년 출간된 Enginger의 soft tissue tumor second edition에 의하면 약 150례의 보고<sup>6)</sup>가 있었다고 하며 1988년 Intergroup Rhabdomyosarcoma Study Comunity가 1972년 부터 1978년 까지 1차 및 1978년 부터 1984년까지 2차에 걸친 조사결과 84례<sup>7)</sup>를 경험하였다고 보고하였다. 국내에서는 1977년 골격외에 발생한 유잉씨 육종양 종양이라는 제목하에 우측 상완에 생긴 1례의 보고가 있은후<sup>8)</sup> 몇 차례의 보고가 있었으며 흉부외과 영역에서 발생한 1례는 1985년 종격동에서 발생한 1례가 보고된바 있었다<sup>9)</sup>.

발표된 증례를 중심으로 보면 남자가 여자에 비해 약간 많으며 호발연령은 Angervall등 및 Enginger등의 보고에 의하면 평균연령이 20세이며 IRS발표에 의하면 평균연령은 11세로 보고하고 있으며 발생부위는 보고에 따라 순위의 차이는 있으나 대체로 흉벽, 하지, 척추 주변부, 골반 및 둔부, 후복막지역, 및 상지에서 발생한다고 한다. 그러나 IRS보고에 의하면 두경부에서 부터 비뇨생식기까지 광범위한 지역에서 발생함을 보고하고 있으며 호발부위는 체간, 상, 하지 및 후복막부이며 이부분이 70-80%를 차지한다고 보고했다<sup>2,6,7)</sup>.

이 종양에 의해서 발생하는 증상은 종양의 크기와 위치에 주로 연관되며 흉벽에 발생하는 동통을 동반한 종괴를 주소로 내원하는 경우가 많다. 그러나 발생부위가 종격동일 경우 심폐구조에 대한 압박으로 증상을 일으킬수 있으며 척추주위에서 또는 말초신경을 침범하였을 경우 점진적인 감각과 운동에 장애를 유발할수 있다.

이 종양의 진단은 조직의 현미경적인 검사에 의해 진단되며 1984년 Navas-Palcios JJ등이 발표한 유잉씨 종양의 진단을 위한 criteria에 의하면 첫째는 균일한 조직학적 소견을 보이며 둘째는 섬유성 결체조직에 의해 구획이 원형 또는 타원형의 핵과 미세한 염색질, 매우 작은 핵소체 및 중등도 세포질 여섯째는 PAS염색에 양성인소견을 보이고 diastase에 의해 소실되는 glycogen을 갖으며 일곱째는 자주 괴사 및 출혈 양상을 보인다<sup>10)</sup>. 본 예에서는 위의 criteria를 대부분 만족시키는 소견을 관찰할 수 있었다. 연부조직 유잉씨 육종은 조직학적 소견이 특징적이지만 다른원형세포육종과 감별진단이 어려운 경우가 있는데 특히 횡문근육종, 신경아세포종, 신경상피종, 조직구성 임파종, 및

골육종등과 감별진단을 해야한다. 횡문근육종에서는 횡문근아세포, 폐포 형태를이루는 배열, 세포질이 eosinophilic하고 전자현미경 소견상 myofibrils에서 횡문을 관찰할수 있다는 점으로 감별이 가능하며 신경아세포종등 신경외배엽에서 발생한 종양의 경우 평균 연령이 어리고 작고 진하게 염색되는 핵과 신경섬유성배경과 rosette 형성을 관찰하고 catecholamine치의 증가등이 진단에 도움이 되고, 특히 신경아세포종은 neuralprocesses, junctionalcomplex, neurosecretory granule이 관찰되어 감별이 가능하다. 그리고 malignant lymphoma에서는 대개 다소의 임파구가 섞여있어 핵의 염색도와 크기가 다양하다. 본 예에서는 조직학적 소견으로 다른 육종들과 감별진단이 가능하였으나 때에 따라서는 immunostaining이 감별진단에 도움이된다. EES는 vimentin에는 양성반응을 보이나 S-100 protein, neurofilaments, desmin factor VIII cytokeatin등에는 음성반응을 보인다. 본예에서도 S-100protein과 Desmin염색에서 음성반응을 보였다.

Enzinger에 의하면 연부조직 유잉씨육종은 빠른 성장을 보여 초기에 전이가 일어나며 많은 경우에서 초기진단시 이미 subclinical metastasis가 일어나 있으며 가장 잘 전이되는 장소는 폐와 골격이라고 한다<sup>6)</sup>.

본 질환의 예후및 치료에 대해서는 아직 특별하게 발표된바는 없지만 Angervall등에 의하면 1957년부터 1969년까지 Armed Forces Institute of Pathology에 의뢰된 표본에서 연부조직 유잉씨육종으로 발표한 39예중 1975년 논문이 발표될당시 추적이 가능한 35예에서 13예(38%)는 생존하였으며 22예(62%)는 사망했고 생존한 13예중 10예에서 재발이나 원격전이 없이 살고있으며<sup>2)</sup>, IRS 보고에의하면 치료를 시작한 순간부터 5년 생존율이 평균 79%였다고 한다<sup>7)</sup>. 치료는 Ewing's sarcoma에서처럼 광범위한 국소절제술과 adriamycin, cyclophosphamide, dactinomycin 및 vincristine을 이용한 항암제요법과 방사선치료를 권장하고 있다<sup>11)</sup>. 본 증례에서는 술후 5000Cgy의 방사선치료 및 Adriamycin, Cyclophosphamide, dactinomycin 및 Vincristine을 이용한 항암요법을 시행하였다. Strong등에 의하면 방사선치료를 시행한 24명중에 4예에서 2차종양이 발생했으며 그중 3예는 골육종, 그리고 1예에서 malignant fibrous histiocytoma가 발생하였다고 한다. 일반적으로 유잉씨종양에서 6000

rad의 방사선 조사와 항암제치료 병행시 Anderson 등은 13%에서 2차종양이 발생한다고 하였으나 National cancer institute의 보고에의하면 5000 rad의 방사선 조사 및 항암제치료시 3%에서 2차종양이 발생하였다고 하며 이는 방사선조사를 하지않았을 경우에 생기는 재발율에 비해 경미하다고 발표하였다<sup>11)</sup>.

#### IV. 결 론

경희대학교 흉부외과학교실에서는 국내에 발표예가 드물고 아직 흉벽에는 국내에서 발표예가없는 extraskkeletal Ewing's sarcoma 1예를 수술후 방사선 및 화학요법으로 치료한 바 있어 문헌고찰과 함께 보고하는 바이다. 현재까지 Ewing's sarcoma의 발생기원은 논란의 대사이되고 있으며 특히 연부조직에서 발생한 유잉씨육종에 대한 정확한 발생빈도가 예후및 치료방침에 대한 계속적인 연구가 필요할 것으로 생각한다.

#### REFERENCES

1. Tefft M, Vawter GF, Mitus A : *Paravertebral "round cell" tumors in children. Radiology 1969 ; 92 : 1501*
2. Angervall L, Enzinger FM : *Extraskkeletal neoplasm resembling Ewing's sarcoma. Cancer 1975 ; 36 : 240*
3. Soule EH, Newton W, Moon TE, Tefft M : *extraskkeletal neoplasm resembling Ewing's sarcoma-A preliminar review of 26 cases encountered in the Intergroup Rhabdomyosarcoma Study committee. Cancer 1980 ; 42 : 259*
4. Pontius Ki and Sebek BA : *Extraskkeletal ewing's sarcoma arising in the nasal fossa, light and electron-microscopic observation. Am J Clin Path 1981 ; 75 : 410*
5. Gillespie JJ, Einhorn LH, Roth LM, : *Extraskkeletal Ewing's sarcoma : histologic and ultrastructural observation in three cases. Am J Surg Pathol 1979 ; 3 : 99*
6. Enzinger FM, Weiss SW : *Soft Tissue Tumor 1989 : 951*
7. Shimada H, Newton, W.Jr., Soule EH, Quailman SJ, Aoyama C, Maurer HM : *Pathologic Features of Extroskeletal Ewing's Sarcoma. Human*

*Pathology* 1988 ; 19 : 442

8. 오명환, 이석현, 안진환, 유명철, 김봉건 : 골격외에 발생한 유잉씨 육종양종양 대한정형외과잡지, 1977 ; 12 : 251
9. 나명훈, 안 혁, 김주현, 함익근 : 종격동에 발생한 Extraskletal Ewing's Sarcoma 대한흉부외과학회지, 1985 ; 18 : 867
10. Navas-Palacios JJ, Aparico-Duque R Valdes MD : *On the histogenesis of Ewing's sarcoma. An ultrastructural, immunohistochemical, and cytochemical study.* *Cancer* 1984 ; 53 : 1882
11. Donaldson SS : *The Value of Adjuvant chemotherapy in the Management of Sarcoma in Children.* *Cancer* 1985 ; 55 : 2184