

## 기관 및 기관지 폐색을 야기한 기관지성 낭종 치험 1례

전희재\* · 최필조\* · 함시영\* · 성시찬\* · 우종수\*

— Abstract —

### Bronchogenic Cyst Causing Trachea & Bronchus Obstruction

Hee Jae Jun, M.D., Pill Jo Choi, M.D., Si Young Ham, M.D.,  
Si Chan Sung, M.D., Jong Su Woo, M.D.\*

The bronchogenic cyst is not so rare in incidence, but it is rare for this cyst to cause compression of trachea and main bronchi. A 6-year old female child was evaluated for coughing, fever and left total atelectasis. This patient had a history of frequent upper respiratory symptom like bronchial asthma since 6month after birth. Fiberoptic bronchoscopy revealed external compression at distal trachea and both main bronchi. Computed Tomography revealed well demarcated homogeneous mass compressing distal trachea and main bronchi. The pathological examination showed bronchogenic cyst and this patient had uneventful recovery.

### 서 론

기관지성 낭종은 비교적 드문 질환으로 선천성 낭종 중에서는 비교적 발생 빈도가 높은 질환으로 주로 폐 조직내 또는 종격동 내에서 발생하는 것이 많고, 식도 심장 횡격막 등에서도 발견되며 심지어 드문경위나 다발성으로 발견되기도 한다. 유아기나 소아기에 볼 수 있는 기관지성 낭종은 기관 혹은 기관지를 잘 압박하여 호흡기 증상을 초래하는 반면 성인에서는 압박현상이 비교적 드물어 호흡기증상이 없이 우연히 단순 흉부 촬영상에서 발견되는 수가 많다. 동아의대 흉부의 과학 교실에서는 최근 소아에서 기관과 좌측 주기관지를 동시에 압박하여 호흡기 증상을 동반한 기관지낭종 1례를 수술 치험하였기에 문헌고찰과 함께 보고하는 바이다.

### 증 례

8세 여자 환자로써 심한 호흡곤란, 기침과 발열을 주소로 응급실을 통하여 내원 하였으며 과거력상 생후 6개월부터 기침 등 상기도감염의 증상이었어 개인병원에서 기관지 천식 진단받고 그때마다 치료해왔다고 하였다. 내원 15일전 고열 잇스며 기침 심해 개인병원 입원해 단순 흉부 촬영상 늑막 저류액 혹은 무기폐가 의심되어 늑막천자를 하였으나 실패하고 적절한 진단 및 치료위해 입원하였다(사진 1). 입원당시 체온은 37c 맥박은 분당 108회였으며 호흡수는 28회였다. 이학적소견상 전신상태는 좋지 않았으며 호흡곤란은 약하게 호소했으며 의식은 명료했다. 왼쪽 흉부의 호흡음이 감소되어 있었고, 심잡음은 들리지 않았으며 사지에서 신경학적 증상이나 증후는 나타나지 않았다. 술전 혈액검사 소견은 WBC. 7.9/mm<sup>3</sup> Hb. mg/dl, Hct. 24%이었으며 간기능검사는 정상이었으며 심전도상에서도 특이소견 없었다. 단순흉부 X선 소견에서

\*동아대학교 의과대학 흉부외과학교실

\*Department of Thoracic and Cardiovascular Surgery,  
College of Medicine, Dong-A University

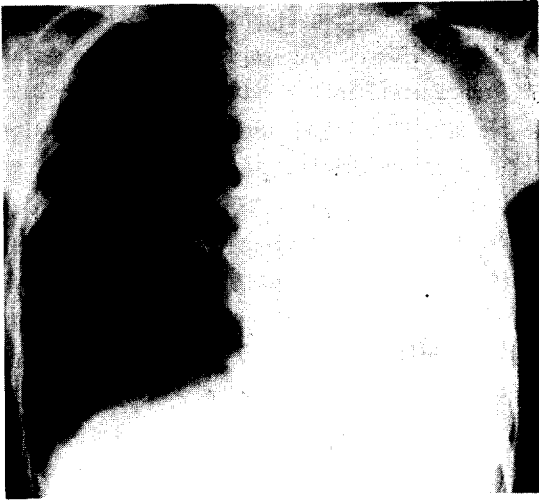

사진 1. 입원 당시 흉부 촬영 사진으로 좌측 전폐의 무기폐 소견을 보이고 있다.

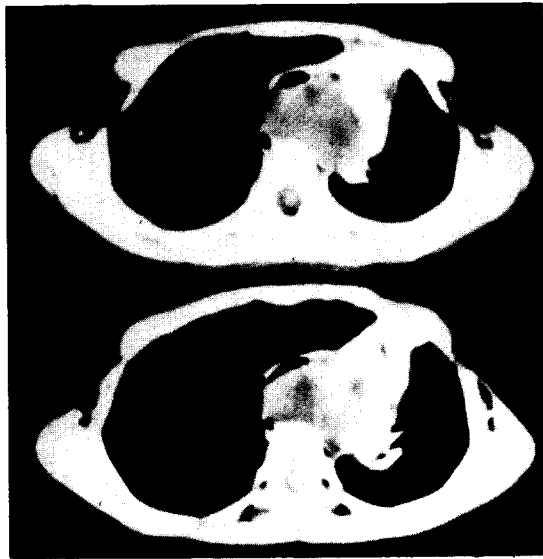


사진 2. 입원 당시 흉부컴퓨터 촬영소견으로 양측 기관지를 폐쇄시킨 소견을 보이고 있다.

는 종괴음영이 보이지 않고 좌측전폐의 무기폐 소견을 보였으며, 흉부컴퓨터 촬영결과 5×4×7cm 크기의 잘 구획된 균일음영의 저음영 종괴가 기관분지부 후방에서 기관과 종격동 혈관들을 앞쪽으로 밀고있고, 우측 기관지를 약간 폐쇄시키고 좌측기관지를 완전히 폐쇄시킨 소견을 나타내었다(사진 2). 기관지경 검사로는 기관과 양측 기관지가 기관 외부의 어떤 종양에 눌러 협착 되어있는 소견을 보였다. 입원 14일후 기관지성



사진 3. 기관 분지부 후방에서 기관과 종격동을 앞쪽으로 밀고있는 기관지성 낭종.



사진 4. 낭종의 조직소견으로 낭종의 벽이 가성섬모를 가진 원추 상피세포를 보이고 있다.

낭종의 진단하에 수술을 시행하였다. 수술소견은 4ICS로 posterolateral incision 한후 aortic knob 뒷쪽 기관벽의 좌측면에 결체조직모양의 뿌리가 붙여있는 4×3×7cm의 기관지성 낭종을 절제했다(사진 3). 조직소견으로 가성섬모를 가진 원추 상피세포, 즉 호흡상피세포로 낭종의 벽이 이루어져 있었고 임파구의 침윤이 있는 소견이 보였으며, 연골도 보였다(사진 4). 술후 12일에 특이증상이나 소견없이 퇴원하였다(사진 5).

## 고 안

기관지성 낭종은 선천성 폐질환으로 보통 양성종양이고, 폐실질내 혹은 종격동내에 발생되어 드물게는

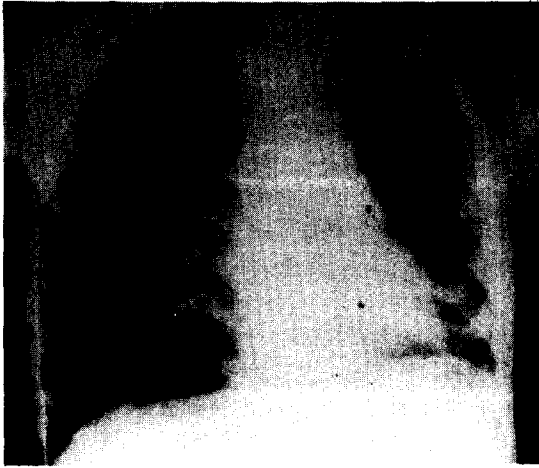

사진 5. 수술후 흉부 X-ray 사진에서 무기폐소견이 사라진 거의 정상소견을 보이고 있다.

심낭, 횡격막, 경부 그리고 복부내에서도 발생될 수 있다<sup>1)</sup>. 기관지성 낭종은 태아기에 원시전망(foregut)의 양측에 측벽(lateral septum)이 생겨서 중심부로 발전하여 복부부분(ventral part)은 기관아(tracheal bud)가 되고, 배부분(dorsal part)은 식도로 형성되는데, 이때 원시기관의 이상발아 또는 이상분지로 인해 기관지성 낭종이 생성된다고 한다<sup>2)</sup>. 따라서 이들 낭종은 기관지와와의 연결유무 그 세포자체의 분비능력에 따라 액체로 차있을 수도 있고, 공기로 차있을 수도 있게 된다. 기관지 낭종의 발생빈도를 보면 과거에는 비교적 드문 질환으로 알려졌으나, 최근 흉부질환의 진단방법 및 치료법의 발달과 정기 신체검사등으로 인해 증가하는 경향을 보이고 있다. Maier<sup>3)</sup>에 의하면 기관지성 낭종은 대개 폐실질내에 위치하는 수가 있으며, 조격등 기관지성 낭종을 해부학적 위치에 따라 다음과 같이 분류하였다. (1) Paratracheal type (2) Carinal type (3) Hilar type (4) Paraesophageal type (5) 기타 비조직학적으로 기관지성 낭종은 둥근 형태의 얇은벽을 가진 낭종으로 대개 2-10cm의 크기를 갖는다. 일반적으로 단일한 공동(cavity)을 형성하지만 드물게 다발성으로 보일때도 있어 Abell<sup>4)</sup>은 17례의 기관지성 낭종중 3례가, Ringertz<sup>5)</sup>는 21례의 기관지성 낭종중 3례가 다발성으로 발생하였다고 보고 하였다. 기관지성 낭종은 대부분 낭종내 무색 무취의 점액성 액체를 함유하는 경우가 많고 조직학적으로는 거의 모든 예에서 위중층 섬모 원주 상피세포(Pseudostratified

ciliated columnar epigheium)으로 덮혀있거나, 드물기는 하나, 식도군의 기관지성 낭종에서는 편평상피세포(Squamou epitheiii)로 덮혀있는 수도 있습니다. 증상은 없는 경우가 많다. Ringertz<sup>5)</sup>은 42%에서 임상증상을 보이지 않았다고 했다. 단순흉부 X-선 촬영이 보편화되기 이전에는 드물게 발견됐다는 보고는 일리가 있다<sup>6)</sup>. 그러나 Rogers<sup>7)</sup>는 16%에서만 증상이 없었다고 하며 기관지성 낭종을 임상증상에 따라 다음과 같이 4군으로 분류하였는 바, 즉, 1) 폐염으로 인한 중후군 2) 불명의 객혈군 3) 호흡곤란 및 청색증군 4) 흉부 X-선상 음영이상을 나타내는 것이다. 기관지 낭종의 증상은 감염이 있고 없음에따라 매우 다르다. 감염이 없는 경우에는 그 증상이 주로 종양의 크기와 위치에 좌우된다. 감염이 발생하면 증상이란 흉곽내 농양의 증상과 흡사하다. 농양이 관통로를 가지는 것은 비단 기관지 뿐만아니라 기관 또는 식도와는 이루어진다. 감염은 반드시 관통이 되어야 생기는 것은 아닌 것 같다. 유아때는 증상이 흔하지 않지만 있다면 매우 심하게 된다. 증상은 소아기 후반부터 나타나기 시작하고 기침 호흡곤란 및 객담이 있게된다. 미열과 각혈이 있을 수도 있다. 폐농양, 기관지확장증 또는 폐염을 유발하는 수도 있다. 기관지성 낭종중 폐문형에서는 대개 기관지와 연결이 되며, 이로인해 낭종내 이차적감염이 발생하여 해소, 흉통 및 발열등이 나타날 수도 있기 때문에 초기에 외과적 치료의 적용이 될 것으로 사료된다. 진단은 흉부 X-선 촬영및 흉부 전산화 단층촬영상 경계가 분명하고, 석회화가 없이 대개 하나의 원형 또는 난원형의 종괴음영이 나타나며, 균일하고 0-20의 낮은 Hausfield 계수치를 나타낸다<sup>8)</sup>. 그러나 혼탁한 점액성물질을 함유할 경우엔 높은 계수치로 나타날 수도 있다. 그외 여러가지 진단법으로 종격등 종양과의 감별이 가능할 수는 있으나, 확진을 위해서는 조직학적 검사가 요한다. 감별해야 할 질환으로는 입과절증, 폐농양, 심막기원의 낭종, 폐분리증, 파오증, 혈관종, 지방종, 기형종 및 신경성종양등이 있다<sup>9)</sup>. 치료는 최근 개흉술이 안전하게 시행될 수 있고 증세가 있는 경우는 물론, 없는 경우라 할지라도 감염의 위험성 및 낭종의 크기가 커짐에 따라 주위조직의 압박 가능성이 있으며, 또한 악성 가능성도 고려하여 완전 절제가 필요하다<sup>8,9,10)</sup>. 예후는 매우 좋은 편이다. Greenfield와 Howea<sup>12)</sup>에 의하면 종격동에 발생한 기관지성 낭종이 악성화한 보고는 없다고 하나 기

관지성 낭종의 벽에 발생한 기관지낭종에서 기관지선  
종이 발생했다는 보고가 있고<sup>12)</sup> Moersch와 Clagett<sup>13)</sup>  
는 낭종의 악성변화를 보고한 바 있다.

## 결 론

본 동아대학 흉부외과학 교실에서는 좌측 무기폐를  
야기한 기관지 낭종응 경험하였기에 보고하는 바이다.

## REFERENCES

1. 이세순, 홍승록, 서상현, 김광수, 윤태연, 홍필훈,  
폐낭종. 대한흉부외과학회지 1968 ; 1 : 5.
2. Dubro JL. *Congenital cysts of the lung. Radiology*  
1948 ; 24 : 480.
3. Maier HC. *Diagnosis & Treatment of Mediastinal*  
*tumors. Surg Clinic. N. America* 1953 ; 33 : 45.
4. Abell MR. *Mediastinal cysts. Arch Pathol* 1956 ;  
16 ; 360.
5. Ringertz N, Lindholm SO. *Mediastinal tumors*  
*and cysts. J Thorac surg* 1965 ; 31 : 458.
6. Maier HC. *Bronchogenic Cysts of the Mediast-*  
*inum. Ann. Surgery* 1948 ; 127 : 476.
7. Rogers LF, Ossmer JC. *Bronchogenic Cysts.*  
*Amer. J. Roentgenol* 1964 ; 91 : 273.
8. Gibbon JH et al. *Surgery of the chest. 4th ed Phi-*  
*ladelphia Saunder* 1983.
9. Healy R. *Bronchogenic cyst. Radiology* 1951 ; 57 :  
2000.
10. 손동섭, 오상준, 이홍섭, 강정호, 김삼현, 김창호.  
기관지성 낭종 2예 치험보고. 대한흉부외과학회지  
1985 ; 18 : 800.
11. Eckely. *Treatment of cancer and allied disease.*  
*Vol V 2nd ed p 78-479.*
12. Greenfield LJ, Howe JS. *Bronchial Adenoma*  
*within the wall of a bronchogenic cysts. J. Thorac &*  
*Cardiovasc. Surgery* 1965 ; 49 : 398.
13. Moersch HJ, Clagett DT. *Pulmonary Cysts. J.*  
*Thoracic Surgery* 1947 ; 16 : 179.