

기관지 성형술을 이용한 폐엽절제술*

김 주 현** · 성 숙 환**

— Abstract —

Pulmonary Resections Using Bronchoplastic Procedures*

Joo Hyun Kim, M.D.** , and Sook Whan Sung, M.D.*

A sleeve lobectomy is an appropriate operative procedure in patients with endobronchial neoplasms of low-grade malignancies in the proximal airways and for a small but significant number of patients with carcinoma.

Here, we present eleven cases of sleeve lobectomy which were performed from 1984 to the August of 1991 in the Department of Thoracic Surgery of Seoul National University Hospital.

The sex distribution was 6 males and 5 females in the age range from twenty to sixty seven, with an average of 44.9 years.

The pathologic diagnoses were 7 cases of pulmonary malignancies : carcinoid in two, mucoepidermoid carcinoma in two, adenoid cystic carcinoma in one, adenocarcinoma in one, and squamous carcinoma in one. Other diagnoses were two cases of tuberculous bronchial strictures and two cases of benign tumors : one case of pseudolymphoma and one case of neurilemmoma.

The procedures consisted of five right upper sleeve lobectomies (Fig. 1), four left upper sleeve lobectomies (Fig. 2), one left lower sleeve lobectomy (Fig. 3), and one right middle and lower lobectomy (Fig. 4).

All except one had a normal preoperative pulmonary function. The case which had a poor pulmonary function was a 66-year-old female adenocarcinoma patient. She seemed to be very intolerable to pneumonectomy (predicted FEV₁ : 0.6ℓ). Therefore, she had a right sleeve upper lobectomy and experienced smooth postoperative course without any pulmonary problems.

All cases had good postoperative results and no postoperative complications.

서 론

기관지 성형술중 소매 폐엽절제술(sleeve lobec-

*본 논문의 요지는 1991년 10월 제23차 대한 흉부외과 학회석상에서 발표되었음.

**본 논문은 1991년 서울대학교 병원 지정연구비 보조에 의한 것임.

**서울대학교 의과대학 흉부외과학교실

**Department of Thoracic and Cardiovascular Surgery, College of Medicine, Seoul National University

tomy)은 질병을 갖고 있는 폐엽과 함께 주기관지의 일부를 환상절제 한후 기관지 단단을 문합하는 절제술이다. 이것으로 건강한 기능을 가진 폐조직을 보존하고 기존의 폐절제술이, 불충분한 폐기능으로 불가능할때도 절제술이 가능케 된다.

이 소매폐엽절제술은 영국에서 Price-Thomas¹⁾에 의해서 처음으로 교안된후 Paulson 과 Shaw²⁾에 의해서 미국으로 소개된 이래 술식의 타당성 등에 논란이

계속되어 문헌보고도 간헐적으로 나타나다가³⁻⁵⁾ 1979년 Weisel⁶⁾ 등이 소매 폐엽절제술의 타당성에 대해 체계적인 보고를 한 이래 유용한 술식으로 인식되고 있다. 특히 Weisel이 언급 한대로 소매 폐엽절제술이 폐암의 수술 치료에 적절한가를 확인 하기 위해서는 3가지 의문점이 해결 되어야 할 것으로 그것은 1) 소매 폐엽절제술을 행할때 사망율및 합병증이 기존의 폐절제술에 비해 높지 않은가 2) 폐암환자에 있어서 소매 폐엽절제술을 시행한후 생존율이 전폐적출술후의 그것과 같은가 3) 폐기능면에 있어서 전폐 적출술에 비해 더유리한것을 정량화 할수 있는가 등의 질문에 긍정적인 답변이 가능해야 이 방법이 기본적인 폐암 수술법의 한가지로 받아 드릴수 있을 것이다.

서울대학교 의과대학 흉부외과학 교실에서는 1985년 김등⁷⁾에 의해 기관지 성형술 5례를 보고 한바 그중 3예의 소매 폐엽절제술이 보고되어 이를 포함하여 1991년 8월말까지 총 11예의 기관지 성형술을 이용한 폐엽절제술의 결과를 분석하여 적응질환, 수술수기, 술후결과 등을 고찰 하고자 한다.

재 료

1984년부터 1991년 12월말까지 기간중 소매 폐엽절제술을 시행한예는 전부11예로 그중 남자가 6예, 여자가 5예였다.

연령은 20대에서 60대에 이르기까지 고르게 분포되어 있으며 평균연령은 44.9세 였다(표 1).

진단별로 보면 폐의 악성 종양이 7예로 가장 많고 양성 종양이 2예, 폐결핵이 2예였다. 악성 종양에는 폐 Carcinoid 2예, 점막표피암 (mucoepidermoid carcinoma) 2예 adenoid cystic carcinoma 1예, 선암 1

Table 1. Age and sex.

	Male	Female
0 - 10		
11 - 20	1	
21 - 30		1
31 - 40	2	1
41 - 50		1
51 - 60	2	1
61 - 70	1	1
Total	6	5

Average : 44.9 Years old

Table 2. Diagnosis.

Lung Ca*	7
Pulmonary tuberculosis	2
Benign tumor **	2
Total	11

*Lung CA : Carcinoid (2), Mucoepidermoid CA (2) Adenoid cystic CA (1), Adenocarcinoma (1) Squamous cell CA (1)

**Benign tumor : Pseudolymphoma (1), Neurilemmoma (1)

예, 편평상피암 1예이다. 양성 종양은 가성 임파종 (Pseudolymphoma) 1예, 신경초종(neurilemmoma) 1예가 포함 되었다(표 2).

선암 1예는 66세된 여자 환자로 술전 폐기능 검사상 FEV₁이 1.51ℓ로 폐관류스캔(pulmonary perfusion scan)에 의한 우폐전적출시 예상되는 술후 FEV₁의 예측자가 0.69ℓ로 전폐적출술에 적응이 안될것으로 판단되어 우폐상엽 소매 절제술이 시행되었으며 편평상피암 1예는 67세 남자 환자로 폐기능 검사상 FEV₁이 2.58ℓ를 기록하여 정상 폐기능을 보였고 폐관류스캔을 이용한 우폐 전적출시 예상되는 술후FEV₁이 1.51ℓ로 우폐전적출술도 불가능한 상태는 아니나 고령에 비추어 우폐상엽 소매절제술이 적절 할것으로 판단 되었다. 상기 2예를 제외 하고는 전예가 폐기능은 정상으로 폐기능 저하에 의하여 소매절제술이 시행된 예는 없었다.

사용술식은 우상엽 소매절제술(right upper sleeve lovectomy)이 5예로 Carcinoid, 편평상피암, 선암, 신경초종, adenoid cystic carcinoma 가 각1예씩 이었고 (Fig. 1.) 좌상엽 소매 절제술 (left upper sleeve lovectomy)은 4예에서 시행된바 2예의 점막표피암과 각 1예씩의 Carcinoid, 가성임파종에서 행해졌다 (Fig. 2.) 그리고 2예에서는 김등⁷⁾이 보고 한대로 기관지 결핵의 후유증으로 발생한 기관지 협착증에서 시행한 좌하엽 소매절제술(left lower sleeve lbectomy) 1예와 (Fig. 3.) 역시 기관지 결핵의 후유증으로 발생한 우측 주기관지 및 중간기관지의 협착환자에서 시행한 우중엽및 하엽소매 절제술(right middle and lower lobe sleeve lovectomy) (Fig. 4.)이다.

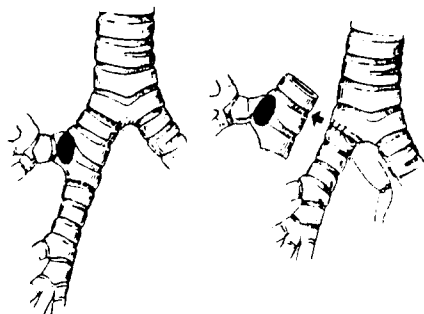


Fig. 1. Right upper sleeve lobectomies were performed in case of carcinoid in one, squamous cell carcinoma in one, adenocarcinoma in one, neurilemmoma in one, and adenoid cystic carcinoma in one.

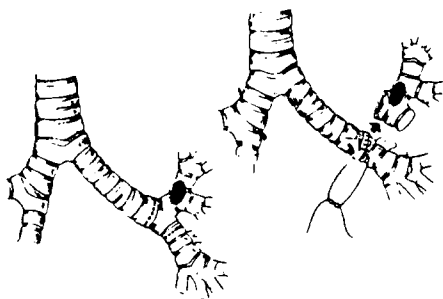


Fig. 2. Left upper sleeve lobectomies were performed in case of mucoepidermoid carcinoma in two, carcinoid in one, and pseudolymphoma in one.

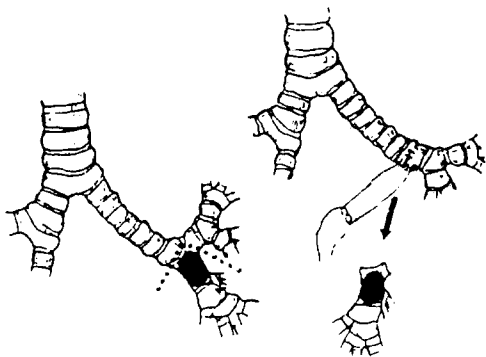


Fig. 3. Left lower sleeve lobectomy was performed in one case of endobronchial tuberculosis.

결 과

전예에서 합병증없이 퇴원하였고 술후 사망자도 없었다. 술후 추적기간은 2개월에서 6년까지이고 술후

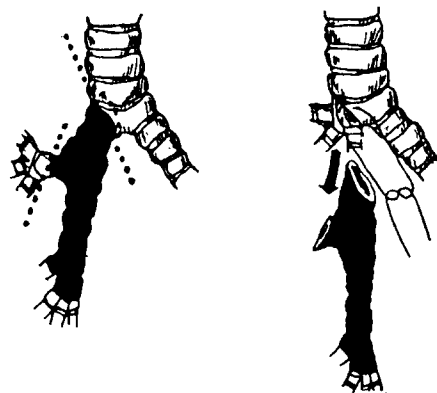


Fig. 4. Right middle and lower sleeve lobectomy was performed in one case of endobronchial tuberculosis.

추적이 안되었던 1예를 제외하고 전예에서 추적기간까지 암의 재발없이 양호한 상태를 보이고 있다.

고 찰

기관지 성형술을 동반한 폐엽절제술의 적용은 근위부의 큰 기관지내에 발생한 과오종등 양성 기관지내 종양이나 선종과 같이 악성도가 낮은 악성종양이 주적응증이 될수 있다. 또한 우리나라와 같이 기관지내 결핵이 다발하는 지역에서는 결핵후유증으로 발생한 기관지 협착증이나 외상으로 인한 기관지 협착증등 양성 비종양성 질환에서도 유용한 술식이 된다. 본 연구에서 2예는 기관지 결핵으로 인한 기관지 협착에서 시행되었다. 폐암과 같은 악성종양에서도 유의한 숫자에서 기관지 성형술을 이용한 폐엽절제술의 대상이 되는바 실제 Lowe등⁸⁾이 보고한 바에 의하면 1947년에서 1981년 사이에 보고된 565예의 기관지 성형술중 504예가 폐암환자에서 시행된 경우라고 보고 한바가 있다. 물론 악성폐암에서 기관지 성형술을 이용한 폐엽절제술로 충분한가는 논란의 여지가 있으나 많은 저자들이 전폐적출술후의 장기 생존율에 비교해서 차이가 없기 때문에 완전히 정립된 술식으로 보고 하고 있다⁸⁻¹³⁾. 그러나 환자의 선택은 신중히 선별하여 행해져서 폐암환자 전체 절제술의 5%에서 8%정도가 소매 절제술을 이용한 폐엽절제를 하고 있다⁸⁾.

환자의 술전 검색은 중요하다. 폐기능검사, 객담배양, 객담세포검사, 그리고 내시경을 시행하여 정확한 절제부위를 결정하는 것이 필요하며 흉부컴퓨터 단층

촬영등으로 종격동 부위를 세밀히 분석하여 종격동 임파선 비대 여부를 확인할 필요가 있다. 종격동 임파선 전이가 의심되면 술전 종격동경검사가 필수적이다. 왜냐하면 유의한 폐문임파선 전이를 비롯 종격동 임파선으로 전이가 확인되면 기관지 성형술을 이용한 폐엽절제술은 금기가 되기 때문이다³⁻⁸⁾.

본 연구에서 폐엽 소매절제술의 적응은 악성도가 낮은 악성종양으로 단순 폐엽 절제술로는 완전히 제거가 되지 않을 때 소매 절제술이 시행되었고 악성폐암에서는 전폐 적출술을 감당하지 못할 정도의 폐기능 저하가 있는 경우, 또는 고령에서 단순 폐엽절제술로는 완전한 병소 제거가 불가능 할 경우 소매 절제술로 병소가 완전히 제거되면 이술식을 시행하였으며 기관지 결핵후유증으로 기관지 협착이 있는 경우 소매절제술을 시행 하였다.

Firmin등¹⁴⁾의 보고에서 보면 악성종양을 소매 절제술을 사용하여 제거 하였을 때 임파선의 전이가 없는 경우는 71%의 5년 생존율을 보인 반면 폐문임파선에 전이가 있는 경우는 17%의 생존율을 보인다고 밝히고 있다.

수술수기중 중요한 점은 2중관을 가진 기관내 삽관 튜브의 사용이다. 그리고 기관지 절제후 절단면이 암조직이 없다는 것을 동결검사에서 확인하고, 암종이 폐열구(fissure)를 지나서 진행되었거나 광범위한 기관지 주위임파선에 전이가 있다면 소매 절제술의 적응이 되지 않으므로 철저히 조사하는 것이 필요하다. 폐엽소매 절제술후 문합부위를 흉막등으로 피복시켜 주느냐 여부도 논란이 있다. Frist등¹²⁾은 피복을 강조한 반면 Deslauriers등은¹³⁾ 흉막피복없이도 기관지루는 형성되지 않았음을 보고하고 피복이 불필요하다고 주장하였다. 기관지 문합은 Vicryl등 흡수성 봉합사를 사용하여 단속 봉합(interrupted suture)을 하는것이 보편적인 방법이다. 소매 절제술을 시행할 때 폐동맥을 동시에 절제할 필요가 있을때도 있는데 이때는 기관지 봉합을 먼저 시행하는것이 봉합된 폐동맥의 손상을 방지 하는데 필요하다¹²⁾.

폐엽소매 절제술을 시행한 환자에서는 술후 관리가 특히 관심을 기울려야 할 부분으로 충분한 기침과 호흡훈련등으로 폐기능을 최대한 유지 시켜주는 것이 중요하다. 전예에서 술후 기관지 경 검사가 필요한것은 아니나 분비물제거에 어려움을 겪는 환자는 주저없이 조기에 기관지 경검사를 권유 하여야 한다. 왜냐하면

지속적인 무기폐가 가장 흔한 합병증으로 보고 되기 때문이다. 그의 분술식후에 발생할수 있는 합병증으로는 육아종 생성, 기관지 협착, 기관지-흉막루, 기관지-혈관루, 국소적 암재발 등이 보고되고 있다¹²⁾.

결 론

서울대학교 흉부의외학 교실에서는 1985년 1차로 보고한 5예의 기관지 성형술중 폐엽절제를 동시에 시행한 3예를 포함하여 1991년 8월말까지 11예의 기관지 성형술을 이용한 폐엽절제술의 증례를 종합 분석하여 다음과 같은 결론을 얻었다.

1. 환자는 남자가 6명, 여자가 5명이었고 연령은 25세에서 67세까지 다양하였고 평균연령은 44.9세 였다.
2. 절제된 폐엽은 우상엽소매 절제술이 5예, 좌상엽소매 절제술이 4예, 좌하엽소매절제술이 1예, 우중하엽소매 절제술이 1예였다.
3. 질환별로 살펴보면 악성종양이 7예, 양성종양이 2예, 기관지내 결핵 1예, 결핵성 기관지 협착증1예 이었다.
4. 악성종양은 선암1예, 편평상피암 1예, Carcinoid 2예, 점막표피암 2예, adenoid cystic Carcinoma 1예 이고 술후 추적에 실패한 1예를 제외하고 추적기간 2개월에서 6년까지 사망에 없이 전원 양호한 상태를 보이고 있다.
5. 양성종양은 신경초종이 1예와 가성임파증 1예 이었다.

REFERENCES

1. Price-Thomas, C. : *Conservative resection of the bronchial tree. J R Coll Surg Edin* 1 : 169-171, 1956
2. Paulson, D.L., Shaw, R.R. : *Bronchial anastomosis and bronchoplastic procedure in the interest of preservation of lung tissue. J Thorac Cardiovasc Surg* 29 : 238-259, 1955
3. Paulson, D.L., Urschel, H.C., McNamara, J.J., and Shaw, R.R. : *Bronchoplastic procedures for bronchogenic carcinoma. J Thorac Cardiovasc Surg* 59 : 38-47, 1970
4. Rees, G.M., Paneth, M. : *Lobectomy with sleeve resection in the treatment of bronchial tumours. Tho-*

- rax 25 : 160 - 164, 1970
5. Jensik, R.J., Faber, L.P., Milloy, F.J., and Amato, J.J. : *Sleeve lobectomy for carcinoma. J Thorac Cardiovasc Surg* 64 : 400 - 412, 1972
 6. Weisel, R.D., Cooper, J.D., Delarue, N.C., Theman, T.E., Todd, T.R.J., and Pearson, F. G. : *Sleeve lobectomy for carcinoma of the lung J Thorac Cardiovasc Surg* 78 : 839 - 849, 1979
 7. 김응중, 김용진 : 기관지 성형술 - 5례 보고 - 대한흉부외과학회지 18 : 497 - 505, 1985
 8. Lowe, J.E., Bridgman, A.H., and Sabiston, C. : *The role of bronchoplastic procedures in the surgical management of benign and malignant pulmonary lesions J Thorac Cardiovasc Surg* 83 : 227 - 234, 1982
 9. Bennett, W.F., and Smith, R.A. : *A twenty-year analysis of the results of sleeve resection for primary bronchogenic carcinoma J Thorac Cardiovasc Surg* 76 : 840 - 845, 1978
 10. Thomas, C.P. : *Lobectomy with sleeve resection Thorax* 15 : 20 - 38, 1960
 11. Naruke, T., Yoneyama, T., Ogata, T., and Suemasu, K. : *Bronchoplastic procedures for lung cancer J Thorac Cardiovasc Surg* 73 : 927 - 935, 1977
 12. Frist, W.H., Mathisen, D.J., Hilgenberg, A. D., and Grillo, H.C. : *Bronchial sleeve resection with and without pulmonary resection. J Thorac Cardiovasc Surg* 93 : 350 - 357, 1987
 13. Deslauriers, J., Geulin, P., Beaulieu, M., Piraux, M., Bernier, R., and Cormier, Y. : *Long-term clinical and functional results of sleeve lobectomy for primary lung cancer. J Thorac Cardiovasc Surg* 92 : 871 - 879, 1986.
 14. Firmin, R.K., Azariades, M., Lennox, S.C., Lincoln, J.C.R., and Paneth, M. : *Sleeve lobectomy and bronchoplasty, for bronchial carcinoma, Ann Thorac Surg* 35 : 442 - 449, 1983