

## 승모판치환술에 관련된 좌심실 파열(2례)

최 순 호\* · 김 형 곤\* · 조 선 환\* · 임 태 근\* · 윤 재 도\* · 최 종 범\*

—Abstract—

### Left Ventricular Rupture Related to MVR

—2 Case Report—

S.H. Choi, M.D.\*, H.K. Kim, M.D.\*, S.H. Cho, M.D.\*,  
T.G. Rim, M.D.\*, J.D. Yoo, M.D.\*, J.B. Choi, M.D.\*

Improving intraoperative and postoperative myocardial protection and better construction and design of valvular prosthesis has reduced the mortality of MVR.

But, ventricular rupture after MVR occurred occasionally and represented a potentially lethal complication.

Transverse midventricular disruption presented as refractory myocardial failure immediately on termination of bypass or later often on initial period of good hemodynamics.

From Jan., 1985 through Dec., 1991 131 MVRs were performed as isolated or combined procedures. Rupture of the posterior wall of left ventricle was observed in 2 patients. There were 2 type III ruptures.

Prevention is of utmost importance, and by taking certain precautions, the chance of ventricular rupture can be reduced. Repair should always be done by patch technique in the aid of the use of cardiopulmonary bypass with cardioplegic arrest.

When the laceration is in the middle of the posterior left ventricle, external repair with the pericardial patch can be attempted first.

## 서 론

좌심실의 파열은 승모판막 치환술후 주요한 치명적인 합병증인데 Robert<sup>1)</sup>등에 의해서 승모판막 치환술 후에 처음 보고 되었다.

Cobbs<sup>2)</sup>등은 승모판막 치환술후 가장 흔한 조기 사망의 원인이라고 기술했으며, 좌심실 파열이 승모판막 치환술을 받은 환자의 약 1%에서 발견되고, 한번 일어나면 아주 치명적이어서 보고된 환자의 약 60%이하

에서 생존하였다고 했다<sup>3)</sup>.

좌심실 파열을 논하는데 있어서 통계학적으로 의의 있는 요소는 없지만, 나이많은 여성이고 단독적인 승모판막 협착증을 갖고 있는 환자중 기능적등급이 현저하게 저하된 환자에서 빈도가 높다고 했다.

심실 파열이 한번 일어나면 치료가 어렵고, 높은 사망률과 이완율을 동반하기 때문에 예방이 가장 중요하다.

원광대학교 흉부외과학 교실에서 1985. 1-1991. 2까지 131명의 단독 또는 중복 판막 치환술 환자중 2명에서 좌심실 파열을 치험하였기에 문헌고찰과 더불어 보고하는 바이다.

\*원광대학교 의과대학 흉부외과학교실

\*Department of Thoracic and Cardiovascular Surgery,  
Won Kwang University, School of Medicine

## 증례 분석

### 증례 1(Table 2)

52세 여자환자로 5년동안 윤희성 심부전증으로 내과적 치료를 받아왔으며 입원당시 운동성 호흡곤란, 전신 부종, 심계항진증의 증상과 더불어 NYHA functional class III이었다. 술전 단순 흉부 방사선 사진상 CT ratio는 0.75이상으로 거대 심장 양상을 보였다. 심초음파검사상 심한 승모판 협착과 심한 삼첨판 폐쇄 부전을 보였고, Ejection fraction은 45%로 좌심실 기능이 약간 떨어진 상태이었다. 수술은 체외순환하에서 중등도 저체온법과 St. Thomas' Hospital Solution II를 이용해 20분 간격으로 재관류를 심근보호를 시행하였다. St. Jude Medical Valve 27mm를 이용해 MVR을 시행하였고, TVR은 St. Jude Medical Tissue Valve 32mm를 이용해 시행하였다. 체외순환기로부터 이탈은 순조로왔고, 회복실로 나온후 혈액학 증후가 4시간정도 안정하게 유지되다가, 종격동과 심막내에 삼입한 흉관으로부터 출혈이 점차적으로 증가하면서 심장 압박증의 증세가 보여, 처음 수술후 14시간째에 재수술을 시행하였다. 수술시 Type III 좌심실 파열을 확인하고, 다시 심폐기를 이용한 체외순환과 심정지역에 의한 심정지후에, 심외막에 심막점포(pericardial patch)를 파열부위와 주위 혈종 부위를 둘러싸는 연속 봉합 방법으로 출혈을 조절한 후, 합병증없이 재수술후 17일째에 퇴원하였다.

### 증례 2(Table 1,2)

48세 여자 환자로써 4년 전부터 운동성 호흡곤란, 심계항진, 우심실 부전증으로 내과적인 치료중 호전되지 않고 악화되어 수술을 받은 예로써, NYHA functional class III이었다. 술전 검사소견은 단순 흉부방사선 사진상 CT ratio는 0.65정도로 커져있었고, 심전

**Table 2.** Result of Repair of the Left Ventricular Rupture.

Case	Type	Presentation	CPB	Repair	Result
1	type III	delayed	yes(1x)	epicardial patch	survived
2	type III	delayed	ues(2x)	epicardial patch	survived

도 소견은 심방세동과 우심실 비대 양상을 보였다. 초음파 소견상 심한 승모판 협착증과 좌심방 혈전 양상을 보였고, EF은 34%로 좌심실 기능이 많이 떨어진 상태이었다.

중등도 저체온법을 이용한 체외 순환하에서 St. Thomas' Hospital Solution II를 이용해 20분간격으로 주입해 심정지를 유지시키며 심근보호를 시행하였다. 수술은 St. Jude Medical Valve 27mm로 MVR과 더불어 좌심방 및 좌심실의 열전을 제거하고 좌심실은 폐쇄시켰다. 또한 MVR시 후첨엽은 보전시켜 "stretch injury"를 막도록 하였다. 체외순환기로부터 이탈은 순조로왔고 회복실로 나온후 혈액학 증후가 안정하게 유지되었으나, 3시간째에 갑자기 흉관을 통한 혈액이 대량 배출되면서 쇼크상태가 되어, 대동맥 파열을 의심해 수술실로 옮겨 재수술을 시행하였다. 수술중 확인한 결과 Type III 좌심실 파열이 확인되어, 다시 체외 순환하에서 심정지를 시킨후 심막을 이용해 epicardial patch법으로 연속 봉합을 하여 지혈시킨후에, 혈액학 증후가 호전되어 다시 회복실로 나왔다. 그러나 2번째 회복실로 나온후 1시간쯤에 갑자기 혈압이 상승하며, 첫번째와 같이 흉관을 통한 대량의 혈액 누출이 발생하면서 혈압이 떨어져서, 3번째로 수술실로 옮겨 체외순환하에서 확인한 결과 2번째의 Patch 폐쇄 부위에서의 출혈은 없었으나 그 주위의 다른 부위의 파열에 의한 대량출혈을 발견한 후, epicardial patch법으로 연속 봉합하여 다시 지혈을 시킨후 3번째로 회복실로 옮겼다. 회복실에서 저심박출증으로 고전하였으나, 회복되어 술후 40일째에 큰 합병증 없이 퇴원하였다.

## 고 안

발생빈도는 Zacharias<sup>4)</sup>의 0.5%, Stephenson<sup>5)</sup>의 14%까지 다양하며 10개의 연구소의 집합 결과는 평균 1.2%를 보이고, 이 환자의 75%가 사망하였다.

양상은 전중파열과 심내막의 부분적 파열로 구분하며 전중파열은 세가지의 명확한 시간 양상, 즉 조기,

**Table 1.** Operative technique.

Case	Peoperative Diagnosis	Procedure
1	severe MS+severe TSI	MVR(St. Jude 27mm) TVR(St. Jude Tissue 32mm)
2	severe MS+thrombi in left atrium and atrial appendage	MVR(St. jude 27mm) closure of LA appendage

자연성 그리고 후기로 구분된다. 조기파열은 체외 순환후 어느때나 수술방에서 일어나는 것을 말하며 과도한 출혈을 야기한다. 전체 파열의 55%가 이에 속하며, 40% 정도에서 생존하였다. 자연성 파열은 첫 양상이 수술후 수시간 또는 수일내에 회복실에서 일어난 경우이며, 초기에는 저혈압 또는 배액관을 통한 과도한 출혈을 보이는데, 34%가 이에 속하며 단지 11%가 생존하였다. 저자가 경험한 2례모두 이에 속했으며, 수술실로 다시 들어가 체외 순환하에서 심정지를 시킨 후, 파열된 심외막에 patch 패쇄로써 환자를 살릴수 있었다. 후기 파열은 판막 치환술후 수일 또는 수년후에 생기며, 좌심실의 가성 동맥류로써 나타나기도 하며<sup>6)</sup>, 술후 좌심실 부전의 평가 동안에 발견되기도 한다.

부분 파열은 Cobbs<sup>7)</sup>에 의해서 소개되었는데, 체외 순환이 끝난데이어서 급성 좌심실 부전 양상을 보이는데, 전층파열이나 출혈로 이행되기도 한다. Cobbs등<sup>2)</sup>은 승모판막 치환술후 말기에 관찰된 점차적인 좌심실 부전은 실지로 부분 파열에 의해 야기 되어질수 있다고 했다. 수술적 치료법은 부분파열에서는 요하진 않지만 좌심실의 "pressure-volume work"의 감소가 부분파열이 전층파열로 진행되는것을 예방할 수 있다.

"Katske<sup>8)</sup>, Björk<sup>9)</sup>, Spencer<sup>10)</sup>등은 승모판 치환술 후 좌심실 파열의 기여 요소로써 과도한 나이(advanced years), 여성, 작은 체구(small body size), 승모판 협착증, 작은 크기의 좌심실을 언급하였는데, 이것들은 약화된 심근을 반영하며 손상에 대한 수용성을 증가시킨다.

1979년 Treasure<sup>11)</sup>, Miller<sup>12)</sup>등은 3형으로 분류하였는데(Fig. 1), 정확한 분류는 항상 가능하지 않으며, 그 이유는 흔히 점차적으로 진행해서 다른형의 영역까지 파급되어 초기 손상이 불명하게 되기 때문이다. Type I은 파열이 심근이 승모판윤과 합쳐지는 바로 하방에서 일어나는 것으로 고도로 석회화된 승모판윤을 갖고 있으며, 대부분이 고령의 환자에서 국소적파열로 일어난다. Type II는 절제한 유두근의 너무 과도한 절제에 의해서 심근내막의 인위적인 thinning에 의한 결과적인 파열과, 절제된 유두근 부위에서 2차적인 홈(burrowing)의 혈종을 야기해 일어난다. Type III는 승모판윤과 좌심실 유두근의 뿌리 사이의 중간에 위치한 횡행한 광범위한 심내막 파열을 일으킨다. 심내막 파열은 횡적으로 광범위하게 나타난다.

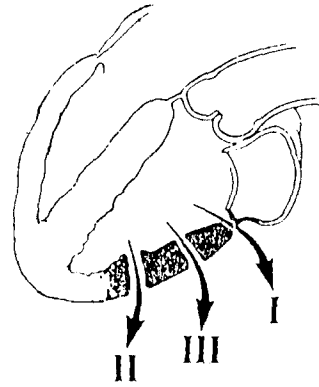


Fig. 1. Sites for left ventricular rupture after mitral valve replacement. Type I lesion is at the atrioventricular groove, type II wound is at the base of the excised papillary muscle, and type III defect is between the atrioventricular groove and the base of the papillary muscle.

좌심실 파열에 선행하는 일반적인 요소로써 문헌상에 의하면<sup>1)</sup> 노령(advanced age)과 기능정도(functional degree) 그리고 심정지역의 사용이 심근을 더욱 부드럽게하고 무르게 하여 생긴다고 했는데, Luis Nunez<sup>13)</sup>는 수술수기가 주요한 요소라고 했다.

좌심실 파열을 치료하는것 보다는 예방이 더 쉬우므로 심내막 손상의 예방이 중요하다. 어떤 기구이든 승모판윤을 통과해 넣을때는 확실한 시야의 확보가 중요하며, 제한적이지만 별 손상이 없는 경우라도 국소적인 심내막열상을 야기해서 어떤 압력하에서는 심실혈액이 심실의 심근벽으로 파급할 수가 있다. 결과적으로 압력이 근육 다발 사이를 박리해 심근내막혈종망을 형성해 심근을 더욱 약화시켜 외부로 파열이 되도록 심외막을 통한 구멍을 내게된다. Björk<sup>9)</sup>에 의하면 cardiotomy sucker도 부주의하게 사용시 심내막 손상의 잠정적인 원인으로 작용한다고 하였다. Robert<sup>14)</sup>, Wolpowitz<sup>15)</sup>등에 의하면 판막의 절제시 작은 심방일 때는 승모판의 노출이 어려워 후진식의 과도한 건인은 유두근의 과도한 절제를 유발시키고, 좌심실 후벽의 직접적인 손상이 심실벽의 열상및 파열을 생성시킬수 있다고 했다. 부가해서 판막 후륜안의 후 심방실 접합부(posterior atrioventricular junction)의 연결성이 파손되어 일어날 수 있다고 했다. high-profile인공 판막의 치환술시 Cage or posterior stent가 후심실벽을

밀착해서 생길 수도 있다<sup>16)</sup>. 인공판막을 판막윤 위치에 고정 시킬때 후심실벽의 장축에 거의 수직으로 작용하게 해 강하게 고정시킬때는 좌심실을 파열 또는 손상을 시킬 수 있다<sup>17,18)</sup>. 작은 심실, 너무 큰 인공판막, 심정지액에 의해 이완된 심근이 심실손상의 가능성을 증가 시킨다고 할수 있다. 또한 변성 또는 허혈성 승모판의 환자에서는 약화, 퇴화된 후판막윤을 갖고 있는데, 보다 잘 고정하기 위해서 후심근에 깊게 봉합사를 뜨는 경우는 심장이 박동을 시작하자마자 심근의 파열을 유발시킬 수 있다. 그리고 심장의 거상 또는 공기를 제거하는 과정에서 좌심실의 과도한 조장은 판막 구조물에 대해서 이완된 심실근을 누르게되어 파열을 유발시킬 수 있다. 특히 이것은 stented bioprosthetic valve or central strut prosthetic valve를 심을때 더욱 손상을 야기하는 경향이 크다<sup>2,19,21)</sup>. Björk<sup>9)</sup>등은 좌심실의 venting을 위해서 rigid cannula의 사용은 좌심실을 천공시킬 수 있다고 보고하였다.

Cobbs<sup>2)</sup>등은 수술과정과 연관된 손상이 어떤 조직학적 근거의 부재하에서 비슷한 해부학적 특성으로 일어나는 것을 발견하였다. 특징적인 병변은 심근을 박리하여 파열하는 양상이 심실의 장축에 가해지는 비정상적인 절제에 의해 야기된 “untethering effect” 이론에 의해 심내막의 수술적 손상없이 일어난다는 것이다. Armour<sup>22)</sup>는 승모판염, 건삭, 유두근은 mitral loop의 inner arm을 형성하고, 좌심실 종축근섬유(left ventricular longitudinal muscle fibers)의 thin superficial coat로 구성되어 승모판윤에 또한 부착되어있는 outer arm과 연결되어 있다고 했다. 이 inner와 outer arm이 두껍고 횡상 나선 모양의 심근 섬유다발을 위한 binder를 형성해서 장축수축(longitudinal shortening)을 위한 주요한 요소로 작용해 지주한다고 하였는데, 이론상 판막과 건삭 부착 부위의 절제는 이 지주고리를 파괴하여 기능의 상실을 초래한다. Cobbs<sup>2)</sup>는 만성 승모판 질환의 심장에서 이 지주조직의 상실은 견인(stretch)에 기인한 심실심근의 횡적 파열(transversetear)을 야기한다고 했다. 그런이유로 증례 2의 경우에서는 후승모판염의 보전을 했으나 type III의 파열이 발생하였다. 그러나 전승모판염은 부수적인 보전을 피하는데, 그 이유는 좌심실 유출로를 방해할수도 있기 때문이다.

후 승모판염의 유지에 의한 mechanical suspen-

sory function을 유지하는것에 첨가해서 “견인손상(stretch injury)”의 이차적인 요소인, 좌심실의 과팽창은 좌심실을 과도한 부하로 충전하거나, 아직은 수용능력이 준비되어 있지 않은 좌심실에 정상적인 부하를 유지함에의해 일어 날수 있다<sup>2,5,8)</sup>. 또한 과팽창은 승모판 치환술후에 좌심실을 높은 체압(systemic pressure)의 후부하압에 노출함으로써 야기될수 있는데, 특히 이 경우는 술전에 승모판 부전증을 갖고 있는 환자에서 승모판 유출구가 인공판막치환에 의해 급격히 competent하게될때 특히 해롭게 작용할 수 있다<sup>5,8,15)</sup>. 또한 type III형은 무산소성 심마비(anoxic arrest) 동안에 심근보호를 위해 사용하는 냉고칼륨 심정지액의 사용과 밀접한 관계가 있다.

Katske<sup>8)</sup>, Wolpowitz<sup>15)</sup>, Gosalbez<sup>23)</sup>는 심정지액의 효과가 어느정도 작용하고 있는 동안에 어떤 양부하(volume load)의 심실에 대한 복귀는 과팽창의 다른 요소와 더불어 심실파열의 후차적인 유발인자로 생각하고 있다. 그래서 대동맥차단의 제거에 이어 30-60분간 공허 박동(empty beating)한후 점차적으로 심폐기로부터 이탈할수 있도록 해야 한다고 하였다.

진단은 체외순환으로부터 이탈하고 심장이 순환을 유지하는 동안에 일어나며 심실파열의 수술은 체외순환의 도움없이 어렵다. 심실파열이 회복실(지연성 파열)에서 일어났을때는 지체없이 수술실로 옮겨서 흉골절개부를 다시 열고, heparin을 주입하고, 출혈부위는 체외 순환로가 연결될때까지 지압(digital compression)에 의해 조절하고, 조기 또는 만성 파열에서 수술은 대동맥을 차단하고 심정지액으로 심근보호를 하면서 하는데, 체외순환이 이루어지면 파열의 해부학적 형태를 확인한 다음, 파열된 심외막의 수술방법은 Björk등은 large interrupted pledget sutures에 의해서 Chi<sup>24)</sup>등은 천공과 천공주위 심외막을 심막또는 Dacron 첩포(Patch)로 덮어 연속봉합(continuous suture)으로 조절할 수 있다고 했으며, 심장내부에서의 수술은 심내막으로부터 할 수 있다고 했다<sup>4,25,26)</sup>. Type I은 심장 안쪽에서 수술해야 하는데, 이방법은 장시간의 허혈시간을 요하나 심방실 결절의 확실한 교정의 잇점이 잠정적인 허혈손상을 극복할 수 있다. Type II와 III는 파열주위에 광범위한 심근내 혈종을 동반하는데, 손상된 심근의 봉합은 박동을 시작할때 다른 손상부위에서 또 파열하게 된다. 그래서 봉합은 광범위한 첩포(patch)로 파열부위와 혈종부위를 덮음

으로 인해 조절할 수 있다. 파열부위가 심방실구(A-V sulcus)로부터 멀수록 심외막으로부터 수술하기가 쉽고 좋은 결과를 얻을 수 있다.

심장내부에서 수술은 심장이 심정지액으로 정지되면 좌심방절개창을 다시 열고, 인공 승모판막을 제거하고 후심방실접합부와 후심벽을 조사한 후에, 심근혈종의 주위 파급부와 파열부위를 적당한 크기의 심막을 이용해 연속봉합을 건강한 심근조직에 봉합한후, 승모판을 다시 심는다<sup>27)</sup>. 잇점은 열상의 노출이 좋고, 확실한 수술을 할 수 있고, 관상동맥의 손상을 피할 수 있으나, 단점으로는 허혈시간이 장시간을 요한다는 것이다. 심외막에서 수술은 심정지를 시키고, 노출을 좋게 하기 위해 적당히 들어 올려서 Dacron or pericardium의 첩포를 열상부위와 주위 혈종부위까지 위치시키고, 연속봉합 방법으로 건강한 심근 부위에다 한다(Fig. 2). 저자의 2례 모두 심외막 patch closure 방법으로 수술을 하여 좋은 결과를 보았다. 가능하다면 회선 관상동맥의 가지를 피해야하고, 큰가지가 폐쇄되었을 때는 aortocoronary bypass를 시행하는게 좋다. 또한 large interrupted mattress sutures로 수술은 옳지않다고 보는데, 그이유는 심실파열 주위의 부스러지기 쉬운 심근은 심장이 완전히 충진되어 박동을 할 때 긴장을 견디낼수 없게되어 재 파열하는 단점이 있다.

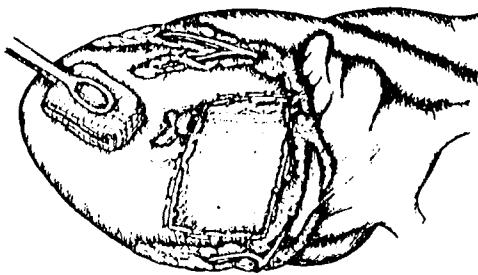


Fig. 2. Pericardial patch repair

## 결 론

본원 흉부외과에서 1985. 1-1991. 12까지 131명의 단독 또는 중복 판막수술 환자중 2명에서 좌심실 파열을 경험하고 "epicardial patch technique"에 의해 성공적으로 치험하였기에 보고하는 바이다.

## REFERENCES

1. Roberts WC, Morrow AG : Causes of early post-operative death following cardiac valve replacements. *Clinicopathologic correlations in 64 patients studied at necropsy. J Thorac Cardiovasc Surg* 54 : 422-437, 1967
2. Cobbs BW Jr, Hatcher CR Jr, Graver JM : Transverse midventricular disruption after mitral valve replacement. *Am Heart J* 99 : 33-36, 1980
3. Devineni R, McKenzie FN : Type I left ventricular rupture after mitral valve replacement. *J Thorac Cardiovasc Surg* 86 : 742-745, 1983
4. Zacharias A, Groves LK, Cheanvechai C, Effler DB : Rupture of the posterior wall of the left ventricle after mitral valve replacement. *J Thorac Cardiovasc Surg* 69 : 259, 1975
5. Stephenson LW, MacVaugh H III, Edmunds LH : Surgery using cardiopulmonary bypass in the elderly. *Circulation* 58 : 250, 1978
6. Spellbert WD, O'Reilly RJ : Pseudoaneurysm of the left ventricle following mitral valve replacement. *Chest* 62 : 115, 1972
7. Cobbs BW, Jr, Hatcher CR, Craver J et al : Transverse midventricular disruption after mitral valve replacement. *Circulation* 55, 56 : Suppl 3 : 26, 1977
8. Katske G, Golding LR, Tubbs RR, Loop FD : Posterior mitral valve replacement. *Ann Thorac Surg* 73 : 14, 1977
9. Björk VO, Henze A, Rodriguez L : Left ventricular rupture as a complication of mitral valve replacement. *J Thorac Cardiovasc Surg* 73 : 14, 1977
10. Spencer FC, Galloway Ac, Colvin SB : Clinical evaluation of the hypothesis that rupture of the left ventricle following mitral valve replacement can be prevented by preservation of the chordae of the mural leaflet. *Ann Surg* 6 : 673, 1985
11. Treasure RL, Rainer WC, Strevey TE et al : Intraoperative left ventricular rupture associated with mitral valve replacement. *Chest* 66 : 511-514, 1974
12. Miller DW Jr, Johnson DD, Ivey TD : Does preservation of the posterior chordae tendinae en-

- hance survival during mitral valve replacement? Ann Thorac Surg 28 : 22 - 27, 1979*
13. Luis Nunez, Celemin D, Gil-Aguado M, Pinto AG : *Left ventricular rupture related to mitral valve replacement. Difficult problems in adult cardiac surgery 151 - 160, 1985*
  14. Roberts WC : *Complications of cardiac valve replacement, in Glenn W(ed.) : Thoracic & Cardiovascular Surgery. New York, Appleton Century-Crofts, p.1370 - 1380, 1983*
  15. Wolpowitz A, Barnard MS, Sanchez ME et al : *Intraoperative posterior left ventricular wall rupture associated with mitral valve replacement. Ann Thorac Surg 25 : 551 - 554, 1978*
  16. Nunez L, Gil-Aguado M, Cerron M et al : *Delayed rupture of the left ventricle after mitral valve replacement with bioprosthesis. Ann Thorac Surg 27 : 465 - 467, 1979*
  17. Zacharias A : *Delayed left ventricle rupture, letter to the editor. Ann Thorac Surg 30 : 99, 1980*
  18. Nunez L : *Letter to the editir. Ann Thorac Surg 30 : 99, 1980*
  19. Roberts WC, Isner JM, Virmani R : *Left ventricular incision midway between the mitral annulus and the stumps of the papillary muscle during mitral valve excision with or without rupture or aneurysmal formation : analysis of 10 necropsy patients. Am Heart J 104 : 1278, 1982*
  20. Bortolotti U, Thiene G, Cassarotto D et al : *Left ventricular rupture following mitral valve replacement with a Hancock bioposthesis. Chest 77 : 235, 1980*
  21. Wild LM, Lajos TZ, Lee AB, Wright J : *Left ventricular laceration due to stented prosthesis. Chest 77 : 216, 1980*
  22. Armour JA, Randall WC : *Structural basis for cardiac function. Am J Physiol 218 : 1517, 1970*
  23. Gosalbez F, de Linera FA, Cofino JL et al : *Isolated mitral valve replacement and ventricular rupture : presentation of 6 patients. Ann Thorac Surg 31 : 105, 1981*
  24. Chi S, Beshore R, Gonzalez-Lavin L : *Left ventricular wall rupture after mitral valve replacement : Report of successful repair in 2 patients. Ann Thorac Surg 22 : 380 - 382, 1976*
  25. McVaugh H, Joyner CR, Pierce WS et al : *Repair of subvalvular left ventricular aneurysm occurring as a complication of mitral valve replacement. J Thorac Cardiovasc Surg 58 : 291 - 295, 1969*
  26. Celemen D, Nunez L Gil-Aguado M et al : *Int-ventricular patch repair of left ventricular rupture following mitral valve replacement : New technique. Ann Thorac Surg 33 : 638 - 640, 1982*
  27. Engelman RW, Rousou JH, Henberg SA : *New technique for repair of posterior left ventricular rupture. J Thorac Cardiovasc Surg 77 : 757 - 759, 1979*