

## 종격동에 발생한 미성숙기형종

- 1례 보고 -

이재필\* · 정원상\* · 김영학\* · 강정호\* · 지행옥\*

- Abstract -

### Immature Teratoma at Anterior Mediastinum

- Report of one case -

J.P. Lee, M.D.\* , W.S. Chung, M.D.\* , Y.H. Kim, M.D.\* , J.H. Kang, M.D.\* , H.O. Jee, M.D.\*

We experienced one case of immature teratoma at anterior mediastinum, the patient was 8years old female whose complain were cough and chest pain. Chest film showed mass density St the lower half of the Rt chest. Chest CT showed inhomogenous mass which have some calcified area. At the time of operation, 12x10x13cm sized mass have smooth surface and its stump elongated to the thymus.  $\alpha$ -FP level, preoperative 22.5ng /ml, was decreased to 9.7ng /ml after operation. Postoperative adjuvant chemotherapy was performed with Vinblastin, Bleomycin and Cis-platin combination.

The patient had an uneventful postoperative or postchemotherapy course and was discharged in a good condition.

## 서 론

종격동 종양중 기형종은 3~12%의 빈도를 보이며 국내에는 30%까지도 보고한 예가 있다<sup>1)</sup>. 양성인 경우 절제후 예후가 좋으나 미성숙 기형종의 경우 주위조직에 침습, 침윤이 심해 수술시 완전한 절제가 어렵고 술후 추가적인 화학요법, 방사선 치료가 필요할뿐 아니라 예후도 양성기형종과는 현저히 다르다.

따라서 정확한 진단과 치료가 환자의 예후와 생존율을 높이는데 필요하다고 생각된다. 본 교실에서는 최근 미성숙기형종 1례를 절제 및 화학요법 치료후 좋은 결과를 얻었기에 문헌고찰과 함께 보고하는 바이다.

## 증 례

환자는 8세된 여아로 내원 약한달전부터 심한기침과 흉부통증이 있어 개인병원에서 단순 흉부사진 촬영 후 이상소견있어 본 흉부외과로 입원하였다.

내원당시 이학적소견상 병색이 있었고 경부 임파절 종창은 촉진되지 않았다. 흉벽은 우측이 약간 확장되었고 타진상우측 폐하엽부위에서 폐음의 감소가 있었다. 가타 특이한 소견은 없었다.

단순 흉부사진소견상 균일한 이상음영의 종괴가 우측폐야하부 절반을 차지하고 있으며 심장및 기도등 종격동 전위는 없었다(Fig. 1). 흉부 C-T 사진에서는 비균질성의 고형성및 낭종성의 종괴음영이 있고 종괴외벽에 석회화된 부분이 있었으며 비교적 주위의 구조물과 경계가 분명하고 임파선 비대등은 보이지 않았다(Fig. 2).

\*한양대학교 의과대학 흉부외과학교실

\*Department of Thoracic and Cardiovascular Surgery, School of Medicine, Hanyang University

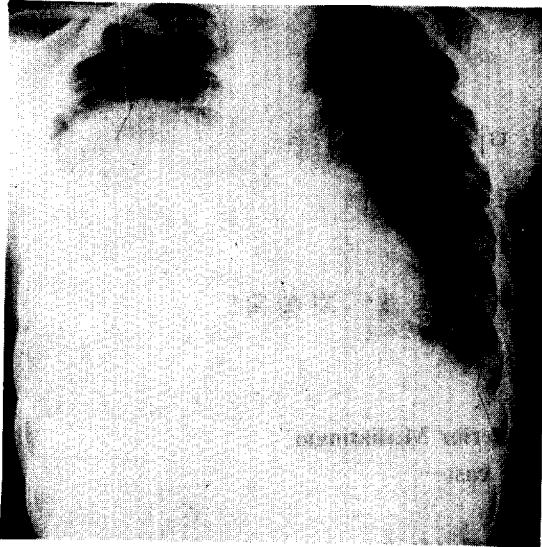


Fig. 1 Mass density in Rt chest

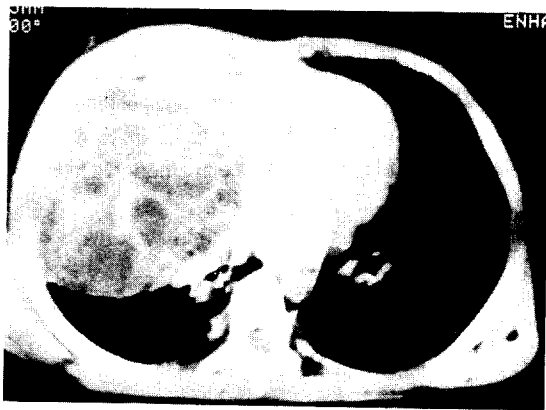

Fig. 2. Inhomogeneous mass in Rt chest. Relatively well margined and No lymphadenopathy.

술전 검사한 CEA,  $\alpha$ FP치는 CEA가  $3.1\mu\text{g}/\ell$ 로 정상범위였지만  $\alpha$ FP은  $22.5\mu\text{g}/\text{ml}$ 로 증가되어있어 악성일 가능성이 높은 배세포종으로 진단하고 수술을 시행하였다.

#### 수술소견

수술은 기관삼관 전신마취하에 우측 제5간을 통한 개흉술을 시행하였다. 이때에 거대한 종괴가 건강측 폐장 및 심장을 압박하는 것을 최소한으로 하기 위하여 Semilateral Position으로 환자를 침대에 고정하고 마취과 의사는 세심한 주의를 하며 환자를 관찰하였




Fig. 3. Primitive neuroectodermal cells and neuroglial cells can be seen.

다. 타원형의 종괴가 우측흉곽 아래절반을 차지하고 있었으며 주위와 경계가 비교적 분명하였다. 주위와 유착은 있었지만 침습은 볼수 없었으며 종괴의 상내측으로는 흉선과 연결되어 있었다. 종괴에 의해 눌려있던 우측폐 하엽은 양압으로 환기를 시킨후 확장되었고 흉곽내를 충분히 세정한 다음 수술을 끝마쳤다.

#### 조직병리소견

육안적으로 종양은  $12 \times 10 \times 13 \text{cm}$  크기였고 무게는  $600 \text{gm}$ 이었다. 길표면은 노란색의 매끈한 표면이었고 절단면은 회백색의 고형성 또는 낭종성의 부분을 볼수 있었다. 현미경적 소견상 종양은 흉선상피와 흉선임파구를 포함하고 있었으며 3개의 배엽조직기원의 부분으로 구성되어 있었고 어떤부분에서는 미성숙기형종의 특징인 원시신경상피(Primitive neuroectodermal cells)와 Neuroglial cells이 관찰되었다<sup>2)</sup> (Fig. 3).

술후 8일째 검사한 CEA, LFP치를 술전과 비교한 결과 CEA는  $3.1\mu\text{g}/\ell$ 에서  $1.0\mu\text{g}/\ell$ 로 LFP은  $22.5\mu\text{g}/\text{ml}$ 에서  $9.7\mu\text{g}/\text{ml}$ 로 감소되어 정상치의 소견을 보였다.

술후 2주째 Vinblastin, Bleomycin, Cis-platin의 병합화학요법을 시행받았으며 양호한 상태로 퇴원하여 현재 외래로 추적 관찰중이다.

#### 고찰

기형종은 주로 천미골부위와 성선에 가장 많이 발생하며 종격동에서 발생하는 기형종은 전체 종격동종양의 3~12%로 대개 전종격동에서 호발하며 약 5% 정

도에서 후격격동에도 발생한다고 하였다.

종격동종양의 정확한 술전 조직병리학적 진단은 어렵지만 단순흉부사진과 전산화단층촬영을 통한 종양의 위치와 종양내의 석회침착, 지방조직의 유무 그리고 밀도의 균질성 여부가 술전 진단에 도움이 된다<sup>3)</sup>.

기형종의 악성 또는 양성은 원시 또는 배아조직(enbryonic tissue)의 유무로 구분하는데 양성과 악성의 비는 보고의 차이는 있으나 약 80%정도 양성종양이 많다. 악성종격동배아종(malignant mediastinal germ cell tumor)은 치료와 예후를 바탕으로하여 정세포종(Seminoma)과 비정세포성배아세포종(non-seminomatous germ cell tumor)으로 구분할 수 있다. 비정세포성 배아세포종은 정세포종에 비해 상당히 침습이 심하고 진단시 확산되어 있는 경우가 많고, 방사선 치료에 반응이 좋지 않으며 90%이상에서  $\beta$ -HCG 또는  $\alpha$ FP를 만드므로 술전 진단 및 술후 추적 관찰에도 도움이 된다고 한다. 미성숙기형종은 어떤 종류의 조직도 포함할 수 있으나 원시신경세포를 포함하고 있고 이것이 진단의 특징이라고 할수있으며 양성기형종에 비해 빠르게 자라고 주위의 조직을 침윤 침습하여 주위구조물 침습에 의한 증상 즉, 해소 호흡곤란 흉통 등이 나타나며 기타 천명, 청색증도 볼수 있는데 본례에서는 흉통, 해소 등이 있었다.

$\alpha$ FP은 순수한 정세포종의 경우는 거의 정상수준이며  $\alpha$ FP의 상승은 비정세포성요소가 있음을 암시한다. 이들 비정세포성 종양은 진단시 전이된 경우가 많고 방사선치료에도 효과가 적은것으로 보고되었다<sup>4,5)</sup>. 따라서 초기에는 단일약제에 의한 화학요법과 Cis-platin을 제외한 복합화학요법이 시도되었으나 생존율향상에 별 영향을 주지 못했다. 그러나 현재는 Cis-platin을 기초로한 복합화학요법으로 생존율을 40~50%까지 향상시켰다고 하였다<sup>6)</sup>. 수술적요법이 치료에 있어서 우선적인 역할을 하지만 원격전이와 심한 침윤성 때문에 수술시 완전절제가 용이치 않고 60~70%에서 잔여 병소가 있을수 있으며 이들의 성장 또는 악성가능성 때문에 CEA,  $\alpha$ FP 등이 술후 화학요법을 통해 정상수준으로 떨어졌을때는 수술치료가 뒤따라야하며 화학요법후에도 정상으로 돌아오지 않으면 추가적인

화학요법이 뒤따라야 한다고 하였다<sup>7,8)</sup>. 수술후 또는 화학요법후 치료효과와 조기재발의 판정에  $\beta$ -HCG  $\alpha$ -FP, CEA 등의 추적이 필요하며 본 증례의 경우 술전 상승되었던  $\alpha$ FP 이 술후 정상수준으로 감소되었다.

요약하면 외과적 절제가 미성숙기형종치료의 기본이나, 침습이 심하고 전이가 잘되 수술시 완전절제가 용이하지 않으며 술후 Cisplatin, VP16, Bleomycin Vinblastin 등의 병합화학요법을 통해 좋은 치료성적을 올리고 있다. 본원의 증례에서는 다행히 주위의 침습이 적어 완전절제가 가능하였으나 술후 예방적 병합화학요법으로 좋은 결과를 얻을 수 있었다.

## 결 론

본 한양의대 흉부외과학교실에서는 8세 여아에서 발생한 미성숙기형종의 완전절제와 병합화학요법을 통해 좋은 결과를 얻었기에 문헌고찰과 함께 보고하는 바이다.

## REFERENCE

1. 김혁, 지행욱 : 종격동 종양 및 낭종에 대한 임상적 고찰. 대한흉부외과 학회지 21 : 681, 1989
2. Silvermann SA, Sabiston Jr : *Mediastinal mass. Surgical clinics of North America* 60 : 757 1980
3. Haller JA et al : *Diagnosis and Management of Mediastinal mass in children. J. thoracic and Cardiovascular Surg.* 58 : 385, 1965
4. Sickles EA, Belliveau RF : *Primary mediastinal choriocarcinoma in male. Cancer* 33 : 1196-1203 1974
5. Obermann HA, Libcko JH : *Malignant germinal neoplasm of the mediastinum Cancer* 17 : 498-507, 1964
6. Einhorn LH : *Testicular cancer as model for a curable neoplasm cancer* 41 : 3275-3280, 1981
7. Economou JS, Trump PL : *Management of primary germ cell tumor of the mediastinum. J. Thoracic and Cardiovascular Surg.* 83 : 643, 1982