

기관지 결석증의 외과적치료

김 주 현*

—Abstract—

Surgical Treatment of Broncholithiasis

Joo Hyun Kim, M.D.*

I clinically analysed 13 cases of broncholithiasis which treated surgically and found only four cases of broncholithiasis caused by the erosion of the peribronchial lymph node named by extrinsic formation(Group II), and nine cases of broncholithiasis caused by intrinsic formation(group I) which indicates that no evidence of the erosion of the calcified peribronchial lymph node into the bronchial tree was found.

This study is performed to see any differences between two groups regarding presenting symptoms, locations of broncholith, preoperative diagnosis, a history of pulmonary tuberculosis, a procedure of operation, and chemical compositions of broncholiths from both groups.

There was no difference between two groups in the presenting symptoms, the procedure of operation, and chemical compositions of broncholiths.

The broncholiths from group two is located in the right middle lobe bronchus, and the broncholiths of group one were distributed at various bronchi. In group one, only five cases out of nine had preoperative diagnosis(55.5%), but in group two, all four had preoperative diagnosis.

All cases had good postoperative courses without any complication and recurrences.

서 론

기관지 결석증은 기관지 혹은 기도내에 석회화된 물질이 존재하는 질환으로 흔하지 않은 질환이다. 일부 학자들은 범위를 넓게 잡아서 기관지 주위의 임파선이

석회화되어 X-선이나 기관지경 검사에서 기관지를 변형 시킨것이 확인된 경우는 이 질환의 범위에 넣어야 한다고 주장한 학자^{1,4,11)}도 있으나 대체로는 기관지경으로 보았을때 적어도 결석의 일부가 기관지내에 침투된 상태로 엄격히 정의하고 있다^{2,3)}.

대부분의 결석증의 생성 과정은 기관지 주위의 석회화된 임파선이 기도내로 침투하여 들어간 결과로 보고되고 있으나¹⁾ 국내에선 김¹⁰⁾의 보고에서 밝힌것처럼 기관지 내에서 생성된것으로 판단되는 기관지 결석증이 드물지 않는바, 이 그룹들을 내인적 결석형성(intinsic formation) 그룹으로 명명하고 이들을 그룹 I로, 기관지 주위의 석회화된 결석증이 기관지내로 침투되어 생긴 기관지 결석증의 그룹을 외인적 결석형성

*본 논문의 요지는 1990년 10월 제22차 대한흉부외과 학회와 1991년 11월 인도네시아 발리에서 개최된 The 10th Biennial Asian Congress on Thoracic & Cardiovascular Surgery에서 발표되었음.

*본 논문은 1990년 서울대학교 병원 특진 연구비의 보조로 시행되었음

*서울대학교 의과대학 흉부외과학교실

*Department of Thoracic & Cardiovascular Surgery, Seoul National University Hospital

(extrinsic formation) 으로 명명하여 그룹 II로 하여 양그룹간의 임상증상, 합병된 질환의 종류, 결석성분, 수술방법, 술전 진단여부, 폐결핵증의 기왕력유무 및 수술방법과 결과의 차이점등을 비교 분석하려는 것이 본 논문의 목적이다.

대상 및 방법

1980년 본 교실에서 발표된 5예의 결석증을 포함하여 1990년 3월까지 경험한 증례는 13례로 그중 남자는 6예 여자는 7예이고 연령은 21세에서 56세로 청장년기에서 주로 발견되었고 평균 연령은 43.5세였다(Table 1).

Table 1. Clinical Materials

	Male	Female
0 to 10		
11 to 20		
21 to 30		2
31 to 40	1	2
41 to 50	1	3
51 to 60	4	
over 60		
Total	6	7

Age : 21-56 years old
(Average 43.5 years old)

흉부 전산단층촬영이나 수술 소견등을 종합하여 기관지 주위에 석회화된 임파선이 있고 그 주위 기관지 내에 기관지 결석이 있거나 혹은 석회화된 임파선이 기관지내로 파고 들어간 경우를 외인적 결석형성 그룹으로 보고 이를 그룹 II로 하고 기관지 주위에 석회화된 임파선을 발견할 수 없고 기관지내에만 결석이 있는 경우를 내인적 결석형성그룹으로 하여 이를 그룹 I로 한바, 그룹 I에 속한 증례수가 9예, 그룹 II에 속한 증례수는 4예였다(Table 2).

Table 2. Patient Group

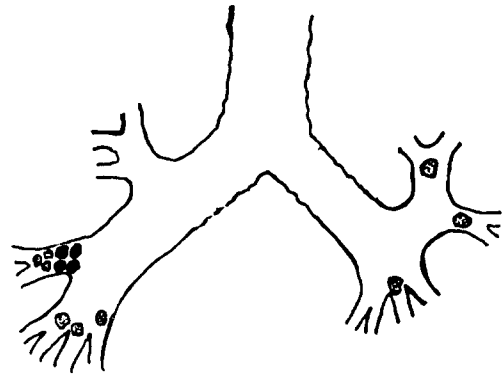
Group I : Intrinsic formation(9)

Group II : Extrinsic formation (4)

The bronchololiths which originate as calcifications of peribronchial lymph nodes that subsequently erode into the airway on the basis of findings of chest CT's and operations.

기관지 결석증의 분포를 살펴보면 그룹 I (intrinsic group)은 우중엽 3예, 우하엽 3예, 좌상엽 2예, 좌하엽 1예로 고르게 분포되고 있으나 그룹 II (extrinsic group)는 우중엽에서만 발견되었다(Fig 1).

입원 당시 주된 증상은 양그룹 공히 각혈이 주된 증상이었었고 그외 기침, 발열, 오한 등 양그룹간에 증상의 차이는 없었다(Table 3).



Group I (9)	RML 3	RLL 3	LLL 2
		LLL 1	
Group II (4)	RML 4		

Fig. 1. The Location of Bronchololiths

Table 3. Presenting Symptoms

	Group I (9)	Group II (4)
Hemoptysis	6(66.7%)	2(50%)
Cough	1	1
Fever & Chill	2	1
Total	9	4

기관지 결석증과 합병된 질환을 살펴보면 9예의 그룹 I에서는 기관지 확장증 6예 기관지내 파오종 1예, bronchopathia osteoplastica 1예, 폐 진균증 1예 외에 다른 질병과 합병되지 않은 경우가 2예이고 4예의 그룹 II에서는 전예에서 기관지 확장증이 동반되었고 그외 2예의 폐농양, 또 특이하게 2예에서는 식도개설이 합병되었다(Table 4).

그룹 II의 전예에서는 술전 진단이 가능했으나 그룹 I에서는 5예(55%)만이 가능했고 4예에서는 술전 진단이 되지 않았다. 술전 진단은 기관지경 검사 소견이

나 흉부 전산단층 촬영등이 이용되었다(Table 5).

과거력상 폐결핵 감염 여부를 살펴본바 그룹 I에서는 오직1예(11%)만이 과거력이 있고 그룹 II에서는 50%인 2예에서 과거력을 갖고 있었다(Table 6).

Table 4. Associated Diseases

	Group I (N=9)	Group II (N=4)
Bronchiectasis	6	4
Intrabronchial hamartoma	1	
Lung abscess		2
Bronchopathia osteoplastica	1	
Aspergilloma	1	
Associated disease	2	
Esophageal diverticulum		2

Table 5. Preoperative Diagnosis

	Group I (N=9)	Group II (N=3)
Yes	5	4 bronchoscopy
No	4	0

Table 6. History of Pulmonary Tuberculosis

	Group I	Group II
Yes	1	2
No	8	2

Table 7. Operations

Segmentectomy	2 (Lingular, Rt Superior)
Lobectomy	9 (RML 6, RLL 2, LUL 1)
Bilobectomy	1 (RML & RLL)
Lobectomy & Segmentectomy	1 (LLL & lingular)

Table 8. Compositions of Calculi(analyzed by Oxford Stone Analysis Set)

	Cases 2(Group I)	Cases 5(Group II)	Cases 13(Group II)
Ca	+	+	+
Mg	+	+	+
Carbonate	+	+	+
Phosphate	-	-	+
Oxalate	-	-	-
Urate	-	-	-
Ammonium	-	-	-
Cystine	-	-	-

치료를 위해 사용된 수술 방법은 양 그룹간에 차이가 없이 폐구역 절제술 2예 폐엽절제술 9예 양폐엽 절제술 1예, 폐엽 및 폐구역 절제술을 시행한 예가 1예였다(Table 7).

양 그룹에서 Oxford Stone Analyzer를 이용한 결석 성분분석이 가능했던 예는 그룹 I에서 1예, 그룹 II에서 2예였지만 양그룹에서 차이없이 Ca, Mg, Carbonate, Phospha 등이 검출되었다(Table 8).

고 찰

조직의 괴사나 경색(infarcts)된 부위, 반흔조직, 결핵병소, 혈종 그리고 변성된 신경조직등에는 석회화 침착이 일어날수 있고²⁾ 실제로 기관지내이건 기관지 밖이건 어느 부위도 석회화 침착이 일어나서 결석을 형성할 수 있다.

다시 말하면 Schmidt 등이²⁾ 언급한 ① 염증에 의한 조직의 변성이나 괴사후에 이차적인 석회화 ② 흡입된 이물의 석회화 ③ 혈액내 골성분의 무기물의 농도가 과다해서 석회화 침착이 일어 나가나 ④ 골생성 세포의 전이에 의한 석회화 중 어느 한기전에 의하여 결석이 생기므로 기관지 내이건 밖이건 문제가 되지 않으나 최근의 영어로 기술된 학술 잡지에는 기관지 주위의 석회화된 임파선의 침투만이 강조되고 있다^{3,5,7)}.

그러나 본교실에서 김¹⁰⁾이 보고 한 이래 더많은 증례가 수집되었으나 외인성 결석형성보다는 내인성 결석형성이 더 많고 따라서 진단에 더 주의가 필요하다. 외인성 결석형성환자의 흉부 전산 단층 촬영은 기관지 길석증의 진단에 크게 도움이 되어 많이 사용되고 있는데^{6,8,9)} 이 경우 외인성 결석 형성에 의한 기관지 결석증만이 강조될수 있다¹¹⁾.

대체로 내인적 기관지 결석증을 흉부 전산 단층 촬

영만으로는 불충분하고 기관지경검사가 필수적으로 요구되며 또한 술전 진단없이 다른 질환에 의해 수술을 시행한후 우연히 발견되는 경우가 적지 않다. 본 증례에서도 9례의 내인성 결석 형성군(그룹 I)에서 술전 진단이 가능했던 경우는 5예(55%)에 불과하였다. 그러나 외인성 결석 형성군(그룹 II)에서는 전예에서 진단이 가능하여 100% 진단율을 보였다(Table 5).

또다른 양군의 차이중 중요한 점은 기관지 결석 장소이다. 그룹 II에서는 전예가 우측 중엽 기관지를 침범하였고 다른 부위는 발생하지 않았으나 그룹 I에선 선호부위가 없이 다양한 분포를 보이고 있다. 이는 외인성결석형성이 강조된 Faber⁵⁾ 등의 경우와는 차이가 있다. Faber의 예들은 수술로 절제된 33예중 우측 중엽은 7예이고 8예는 좌상엽, 5예가 우상엽, 등으로 분포가 어느쪽에 치우쳐 있지는 않다.

기관지 결석증의 수술 적용은 가장 중요한것이 지속되는 각혈, 반복되는 폐염 또는 폐농양 형성, 기관지 식도루가 형성된 경우, 암종이 의심될때 등이다. 본 증례에서 식도-기관지루는 없었으나 식도 개실이 합병된 경우는 2예 있었다. 본증례에서 보이는데로 그룹 II예에선 전예가 기관지 확장증이 합병되고 폐농양이 2예, 식도 개실이 2예가 기존 기관지 확장증에 추가되어서 합병되었다. 그룹 I에서는 여러가지 다양한 질환이 합병되고 있고 2예는 전혀 합병된 질환이 없는 경우도 있었다(Table 4).

성분 분석 결과는 양군에서 차이가 없는바 기관지결석형성의 원인은 차이가 없는것 같다.

양군에서 모두 중요한 증상이 각혈이고 다른 합병증없이 기관지 결석증이 생길수 있는점에 비추어 원인을 찾을수 없는 각혈 경우에 감별진단으로 기관지 결석증이 포함되어야 할 것이다. 사용된 수술술식은 양군 공히 폐엽절제술이 가장 많이 사용되었다. 구체적인 수술방법에서 제 II군을 수술할때는 특히 폐동맥 박리시에 주의를 요한다. 기관지 주위 임파선이 염증 혹은 결석이 있으므로 폐동맥 박리시에 심한 출혈이 있을수 있으므로 절제할 부위보다 근위부의 폐동맥을 박리하여 과다출혈시 지혈에 도움이 되도록 하는 것이 필요하다⁵⁾.

양군 전부에서 예후는 양호하여 전예가 술후 건강한 상태에서 퇴원하였다. 8개월에서 5년사이의 추적기간중 재발된 예는 없다.

기관지 결석증으로 진단된 환자중 본고실에서 수술치험된 13례를 기관지내에서 형성되었으리라고 생각되는 내인성 결석 형성 그룹을 그룹I로 기관지 주위의 석회화된 임파선이 기관지 내로 침투되어 형성되었으리라고 생각되는 외인성 결석 형성 그룹을 그룹II로 구분하여 임상증상, 발생부위, 합병된 질환, 술전 진단 여부, 폐결핵의 기왕력 여부, 수술방법의 차이 여부, 결석증의 성분 차이등을 분석한 후 다음과 같은 결과를 얻었다.

1. 양군의 임상 증상의 차이는 없이 각혈이 가장 흔한 증상이었다.
2. 발생부위는 그룹 II는 우중엽 기관지에 국한되어 관찰되었고, 그룹 I은 각 기관지에 고루 분포되었다.
3. 합병된 질환은 그룹 II에서는 전예에서 기관지 확장증이 있고 그외에 2예의 기관지 농양 및 식도 개실 2예가 합병되었다. 그룹 I에서는 6예에서 기관지 확장증이 합병되었고 그외에 기관지내 과오종 1예, 폐진균증 1예, bronchopathia osteoplastica 1예, 등이 합병되었다. 2예는 아무런 질환도 합병되지 않았다.
4. 술전진단 여부는 그룹 II에서는 전예가 술전 진단되었고, 그룹I은 5예(55%)만이 술전 진단되었다.
5. 술전 폐결핵 기왕력은 그룹 II에는 50%에서 기왕력이 있었고 그룹 I에서는 11%만이 기왕력이 있었다.
6. 양군의 결석 성분의 차이는 없었고, Ca, Mg, Carbonate, Phosphate 등이 중요 성분으로 분석되었다.
7. 양군의 수술 방법에는 차이가 없이 폐엽 절제술이 가장 보편적인 수술 방법이었다.

REFERENCES

1. Arrigoni, M.G., Bernatz, P.E., and Donoghue, F.E. : *Broncholithiasis J Thorac Cardiovasc Surg* 62 : 231 - 237, 1971
2. Schmidt, H.W., Clagett, O.T., and McDonald, J.R. : *Broncholithiasis J Thorac Cardiovasc Surg* 19 : 226 - 245, 1950
3. Dixon, G.F., Donnerberg, R.L., Schonfeld, S.

- A., and Whitcomb, M.E. : *Advances in the diagnosis and treatment of broncholithiasis Am Rev Respir Dis* 129 : 1028 - 1030, 1984
4. Trastek, V.F., Pairolero, P.C., Ceithaml, E.L., Piehler, J.M., Payne, W.S., and Bernatz, P.E. : *Surgical management of broncholithiasis J Thorac Cardiovasc Surg* 90 : 842 - 848, 1985
 5. Faber, L.P., Jensik, R.J., Chawls, S.K., and Kittle, C.F. : *The surgical implication of broncholithiasis J Thorac Cardiovasc Surg* 70 : 779 - 789, 1975
 6. Conces, D.J.Jr., Tarver, R.D., and Vix, V.A. : *Broncholithiasis : CT features in 15 patients AJR* 157 : 249 - 253, 1991
 7. Hirshfield, L.S., Graver, L.M., and lesenberg, H.D. : *Broncholithiasis due to Histoplasmosis capsulatum subsequently infected by actinomycosis Chest* 96 : 218 - 219, 1989
 8. Shin, M.S., and Ho, K.J. : *Broncholithiasis : its detection by computed tomography in patients with recurrent hemoptysis of unknown etiology J Comput Tomogr* 7 : 189 - 193, 1983
 9. Adler, O., and Peleg, H. : *Computed tomography in the diagnosis of broncholithiasis Eur J Radiol* 7 : 211 - 212, 1987
 10. 김주현 : 기관지 결석증의 임상적 연구
 11. 홍주희, 임정기, 박정미, 한만청 : 기관지 결석증의 전산화 단층 촬영 진단 대한방사선의학회지 24 : 756 - 761, 1988