

흉곽 성형술의 임상적 고찰

김형준* · 정원상* · 김영학* · 강정호* · 지행옥* · 장치욱**

- Abstract -

Clinical Evaluation of Thoracoplasty

Hyung Joon Kim, M.D*, Won Sang Jung, M.D*, Young Hak Kim, M.D*,
Jung Ho Kang, M.D*, Haeng Ok Jee, M.D*, Chi Ook Jang, M.D**

The 242 patients were operated due to chronic empyema in Hanyang University Hospital From Jan, 1983 to Aug, 1991, we operated 17 patients by modified, Schede's thoracoplasty with myoplasty and we concluded to next sentences.

1. The age of patients were varied from 28 to 65(Average 39.1) and male preponderance was seen(more than 3 times).
2. The preoperative cause of disease were tuberculosis in 14 patients(3 patients were associated with aspergillosis, and 1 patient was associated with actinomycosis), lung abscess in 2 patients, and haemophilia in 1 patient.
3. The Preoperative duration of empyema were varied from 1 month to 30 years(Average 49.8 month), and the duration from pulmonary resection to thoracoplasty were 1 month to 13.5 years(Average 55 month) except 3 patients, who were operated pneunectomy with thoracoplasty at the same time.
4. The total number of thoracoplasty were 19, because in 2 patients, we operated 2 steps, and we failed in 6 cases, so the success rate was 68.5%.
5. In failure analysis of 6 cases, the cause were obliteration failure in 3 cases, inadequate drainage in 1 case, and in the other 1 case was mixed type.
6. From 1990 to 1991, there were no death associated with operation and there were 1 failure, so the success rate was greatly improved.
7. The bronchopleural fistula or spontaneous rupture of trachea were seen in 12 cases, and the success rate was high in absent cases.

서 론

폐결핵, 폐농양 등의 폐질환 이나 전폐절제술 후에

합병증으로 발생 할 수 있는 농흉은 항생제 및 항결핵제의 발달에 따라 그 발병율은 점차 감소되고 있으나, 아직도 사망율이 높고 장기간의 치료기간이 요구되는 질환으로¹⁾ 치료방법이 다양하나 아직도 각각의 치료 방법에는 많은 문제점이 있다. 또한 만성농흉을 일으키는 원인중 많은 부분을 차지하는 결핵은 우리나라에서 흔히 볼 수 있는 질환으로 증상이 다양하며 항결핵제의 발달이후 괄목할만한 진전이 있어 왔으나, 아직

*한양대학교 의과대학 흉부외과학교실

*Department of Thoracic and Cardiovascular Surgery, School of Medicine, Hanyang University

**서대문 시립 병원

**Seodalmoon City Hospital

도 장기간에 걸친 투약후에도 재발 되는등 중증의 환자들은 증가되는 추세이다. 또한 이들은 거의 모든 환자에서 항결핵제에 대하여 내성을 나타내며, 폐기능이 좋지않은 이들에서 반복되는 감염등에 대한 치료는 흉부외과 영역의 당면한 문제라고 하겠다.

관찰대상 및 방법

한양대학교 의과대학 흉부외과학교실에서 만성농흉으로 수술받은 총242례 중 흉관삽관술이나 늑막박피술 또는 늑골절제에 의한 개방성 흉강삽관술등의 수술로 완치된 환자를 제외하고 1983년 1월 부터 1991년 8월 까지 Modified Schede's thoracoplasty를 실시한 17명 환자에 대한 기록과 흉부방사선학적 소견을 검토하여 이의 일차적 질환, 수술의 적응증, 시행한 흉곽성형술의 정도 및 종류, 검출된 미생물 등의 결과를 Table 1에 정리하였다.

Modified Schede's thoracoplasty(Kergin modification)이란 충분한 늑골의 절제와 늑간근육, 내흉근막 및 흉벽흉막을 모두 제거하는 Schede's thoracoplasty에서 변형된 방법으로 보존된 늑간근육, Latissimus dorsi muscle 및 Serratus anterior muscle로 절제된 늑골과 농흉강내의 사강을 채워주는 방법이다(Fig.1-5). 또한 Tailoring thoracoplasty는 폐절제후 남은 폐가 흉강을 채우기에 부족한 것으로 예상될때 흉강의 부피를 줄이기위해 충분한 늑골을 절제하는 것을 말한다.

환자의 연령은 28세에서 65세까지이고, 평균연령은

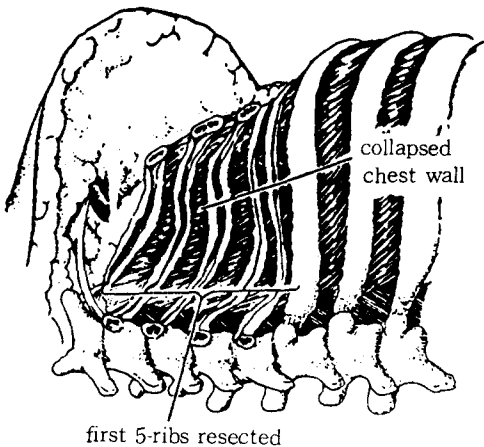


Fig. 1.

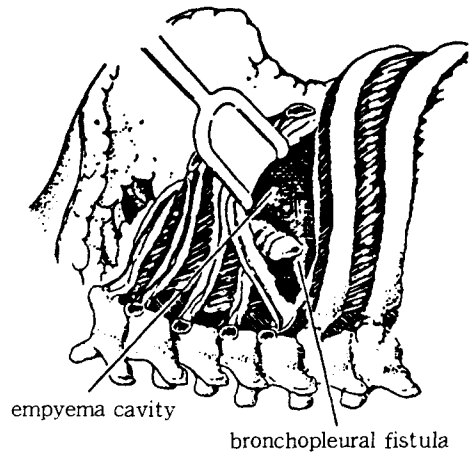


Fig. 2.

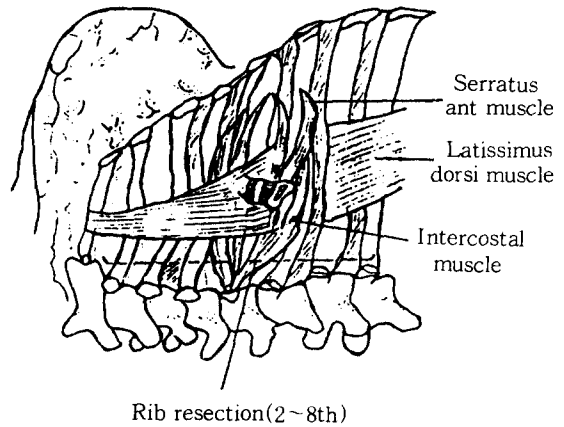


Fig. 3.

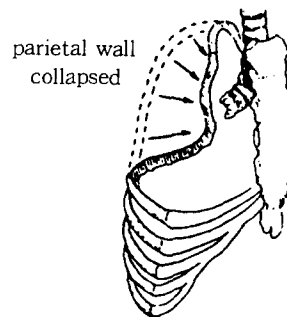


Fig. 4.

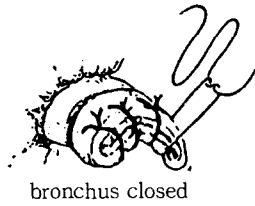


Fig. 5.

39.1세이며, 분포별로는 30대가 8명(47.1%)으로 가장 많았고, 다음이 40대로 4명(23.5%)의 순이었다. 성별 분포는 남녀 각각 13명, 4명으로 3.25 : 1의 비를 보였다.

일차적 근본질환은 pulmonary tuberculosis가 14명으로 대부분 이었고, 이중 3명은 Aspergillosis를, 1명에서는 Actinomycosis가 합병되어 있었다. 그외에는 2명에서 Lung Abscess, 1명은 혈우병이었다(Table 1). 혈우병환자 1명에서는 흉부X-선소견상 늑막삼출

Table 1. Summary of Data on 17 Patients managed with Thoracoplasty(From 1983 to 1991 in HYUH).

Patient No.	Primary Disease	Operative indication and Extent of Previous Resection	BPF or Rupture of Trachea	Thoracoplasty		Result	Organism
				Type	Ribs Resected		
1	Tbc	Mixed(Tbc and pyogenic)empyema: RUL lobectomy, BPF closure	Yes	M-Shede	1~6	Failure	AFB(+) Ps. aeruginosa
2	Lung abscess	Pyogenic empyema:Pneumonectomy, Closed thoracostomy, Lt	No	M-shede	3~8	Success	(-)
3	Tbc	Mixed(Tbc and pyogenic) empyema: Pneunectomy, Bleeding control, Closed thoracotomy, Rt	No	M-Shede	1~7	Success	Ps. aeruginosa, Sr. marscence, Mr. morganii
4	Tbc	Empycma necessitatis, Tbc: Closod thoracostom×2.Rt	Yes	M-Shede	1~9	Failure	AFB(+), G(A)Streplc Ac. calcoaceticus
5	Tbc	Tbc empyema:Closed thoracostomy, Pleuropneunectomy, Rt	Yes	M-Shede	2~7	Success	AFB(+)
6	Tbc Actinomyc	Tbc destroyed lung, Rt:None	Yes	M-shede	3~5	Failure	K. pneumonac, Strepto(alfahcmo)
7	Tbc	Mixed(Tbc and pyogenic)empyema: Closed thoracostomy(Rt×4, Lt×2), Bullectomy, Rt, Tisseel inst to Rt bronchus ×2	Yes	M-Shede 1st stage 2nd stage	5~7 3~4	Failure Failure	Ps. aeruginosa
8	Tbc	Tbc destroyed lung, Rt:None	Yes(T)	Concomittent tailoring	4~5	Success	(-)
9	Lung abscess	Pyogenic empyema:Bilobectomy, Completion pneunectomy, Gastrostomy, Tracheostomy, Closed thoracostomy	Yes	M-shede	2~6	Success	Ps. aeruginosa
10	Tbc	Tbc empyema:Closed thoracostomy ×2, Lt	Yes	M-Shede	4~9	Success	AFB(+)
11	Tbc Aspergil	Mixed(Tbc and pyogenic) empyema: Closed thoracostomy, Lt	Yes(T)	M-Shede with Bilobectomy	3~8	Success	Ps, malto, Ar, hydro, Sr. marsc, Ac, calco
12	Tbc	Tbc empyema:Bilobectomy with Superior segmentectomy, Closed thoracostomy ×2	No	M-Shede	4~11	Success	(-)
13	Tbc	Tbc empyema:Closed thoracostomy, Lt	Yes	M-Shede with Pneumonectomy	3~9	Success	(-)
14	Hcmophil	Pyogenic empyema:Closed thoracostomy, Rt	Yes	M-Shede	4~9	Success	Staphylo(coagu-), G(+)bacilli
15	Tbc Aspergil	Mixed(Tbc and pyogenic)empyema: Pneunectomy, Lt Closed thoracostomy	Yes	M-Shede	2~10	Success	AFB(+),G(-)bacilli, Aspergillosis
16	Tbc Aspergil	Mixed(Tbc and pyogenic) empyema: Closed thoracostomy, Rt	No	M-Shede with Pneunectomy, Rt	3~8	Success	Ac. calcoaceticus
17	Tbc	Tbc empyema:Closed thoracostomy, Lt	No	M-Shede with Pneunectomy 1st stage 2nd stage	4~8 2, 3, 9th	Failure Success	AFB(+)

M-Shede thoracoplasty : dead space plombage with Latissimus dorsi muscle, Serratus anterior muscle, and intercostal muscle.

(T) : Spontancous rupture of trachea case ; suture with intercostal muscle on the rupture site.

Table 2. 한양대학병원에서 수술받은 만성농흉환자의 분포.

Name of operation	No. of Patients
Decortication only	199
Decortication with pulmonary resection	24
Pulmonary resection with thoracoplasty	4
Thoracoplasty only	15

이 의심되는 부분을 개인의원에서 흉막천자후 감염되어 생겼다.

수술의 적응증으로는 결핵성 농흉이 8명, 화농성 농흉이 3명, 결핵 및 화농성 모두 존재했던 경우가 6명이었으며, 이중 폐절제후 지속되는 흉막사강에 농흉이 동반된 경우가 17명중 8명에서 있었다. 기관지흉막루, 또는 기관의 자연적 파열이 있었던 경우가 12명 이었다. 폐절제와 흉곽성형술을 동시에 시행하였던 4명을 제외하고, 폐절제 이후 흉곽성형술을 받을때까지의 기간은 1개월에서 13.5년 까지로 평균 55개월 이었다. 절제된 늑골수는 3개에서 9개까지로 평균 6.2개였다. 흉곽성형술을 실시하기전 농흉의 지속기간은 1개월부터 30년까지 평균 49.8개월이었다.

Table 3. 흉곽성형술을 받은 환자의 연령 및 성별분포.

Age	Male	Female	Total No(%)
20-29	1	1	2(11.8%)
30-39	6	2	8(47.1%)
40-49	4	0	4(23.5%)
50-59	2	0	2(11.8%)
60-69	0	1	1(5.9%)
	13(76.5%)	4(23.5%)	17(100%)

Table 4. 흉곽성형술을 시도 하게된 근본질환.

Primary disease	Male	Female	Total No(%)
Tuberculosis	11	3	14(82.4%)
Lung abscess	1	1	2(11.8%)
Haemophilia	1	0	1(5.9%)

Table 5. 수술의 적응증별 분류.

Type of empyema	Male	Female	Total No(%)
Tuberculosis empyema	7	1	8(47.1%)
Pyogenic empyema	2	1	3(17.6%)
Mixed empyema	4	2	6(35.3%)

결 과

17명 환자중 2명에서는 2단계로 나누어서 흉곽성형술을 실시 하였으므로, 전체 회수는 총 19회가 된다. 이중 6례에서 실패하여 전체적 성공율은 68.5%가 된다. 이를 기간별로 나누어 보면 1983년 부터 1989년 까지 총 8명에서 9례의 흉곽성형술이 시도되었고 이중 5례에서 실패하여 44.5%의 성공율을 보였다. 1990년 이후 1991년 8월까지 시도된 9명의 환자에서는 시행된 10례 중 1례에서만 실패하여 그 성공율은 90%로 현저하게 상승하였다.

4명의 환자에서 폐의 일부, 혹은 전적출술후 남은 사강의 제거를 위하여 흉곽성형술을 실시하였는데, 이중 1명에서 실패하였다. 기관지흉막루, 혹은 기관의 자연천공이 없었던 경우가 있었던 경우보다 성공율이 상대적으로 높았다. 실패한 환자 5명에 대한 분석 결과 그 원인은 크게 2가지로 나누어 볼수 있었다.

Table 6. 기관지 흉막루 또는 기관의 자연파열의 존재 유무.

BPF or SRT	Male	Female	Total No(%)
Present	10	2	12(70.6%)
Absent	3	2	5(29.4%)

*BPF ; Bronchopleural fistula
SRT ; Spontaneous rupture of trachea

Table 7. 절제된 늑골수.

No of resected ribs	Male	Female	Total
2	2	0	2
3	3	0	3
4	0	0	0
5	1	1	2
6	6	1	7
7	2	0	2
8	0	1	1
9	1	1	2

첫째는 불충분한 배농이며(1례), 둘째로는 사강을 완전하게 폐색시키지 못했던 경우로 재차 감염이 생겼던 경우(4례)이다. 1례에서는 이두가지 모두가 원인이 되었다. 이들중 기관지홍막루가 없었던 1례에서는 흉곽세척을 시도후 흉곽성형술을 재차시도 하여 성공하였다. 그러나 기관지홍막루가 있었던 나머지 경우에는 자의퇴원하거나 혹은 호흡부전으로 사망하였다.

Table 8. Failure analysis

Cause of failure	No of patients
Inadequate drainage	1
Obliteration failure	4
Both	1
Total	6

Table 9. 기관지 홍막루의 존재와 성공율과의 상관관계

BPF or SRT	No of success	No of failure	Success rate(%)
Present	8	5	61.5%
Absent	8	1	83.3%

Table 10. Bacteriology.

Organism	No
AFB	14
Pseudomonas	5
Serratia	3
Streptococcus	2
Acinobactor	2
Staphylococcus	1
Klebsiella	2
Morganella	1
Aspergillus	5
Actinomycosis	1

고 찰

농흉치료의 한방법으로 쓰이는 흉곽성형술은 매우 오래된 방법중의 하나이다. 제 2차 세계대전까지는 모든 외과의사의 관심이 농흉의 치료로서 흉벽을 농흉강내로 함몰시켜서^{7,8)} 농흉강을 폐쇄시키는 술법에만 관심이 집중되어 있었고, 또한 이것이 당시에는 유일한 만성농흉의 치료방법이었다. 그후 늑막박피술이 발달함에 따라 현재는 흉곽성형술이 결핵의 일차적 치료

목적으로는 거의 쓰이지 않게 되었다. 그러나 아직도 폐결핵이 많은 한국에서는 만성농흉의 치료로서 흉곽성형술을 실시 하여야 하는 경우가 종종 있으며, 특히 한쪽폐를 전절제한후의 경우나 한쪽폐가 완전히 파괴된 폐결핵에서 농흉이 합병된 경우에는 큰 한쪽 사강을 없애주기 위하여 흉곽성형술을 시행하여야 하는 경우가 많다.

농흉 치료의 주된 목적은 염증을 없애고 사강을 폐색시키는데 있다. 그이유는 그렇게 함으로서 화농이 멈추고 누공이 폐색되기 때문이다. 따라서 원칙상으로는 농흉과 기관지홍막루의 치료는 사강을 외과적으로 폐색시킨다는 점에서 같다.

항생물질의 치료 만으로는 사강을 폐색시킬수 없으며, 또한 누공을 막지도 못한다. 대신에 이는 농흉의 실제적 치료 보다는 패혈증이나 폐실질에 대한 염증이 진행되는 조건을 예방하기 위하여 사용한다⁶⁾. 농흉강내로부터 검출되는 세균에 대한 약물내성검사를 하여 적절한 항생제, 혹은 항결핵요법을 물론 시도하여야 하며, 또한 이렇게 한다고 해서 사강에대한 외과적 치료를 연기해서는 안된다²⁾. 농흉강을 폐색시키는 방법은 첫째 배농, 둘째 폐의 재팽창, 셋째 흉벽의 함몰(허탈요법), 넷째 Pedicle에 의한 사강의 충전이다²⁾.

농흉막강에 대한 폐색 방법으로는, 폐의 일부를 절제하는 수술시에는 폐쇄성배농이나 개방성배농, 혹은 늑막박피술에 의한 남은폐의 팽창으로 폐색이 가능할 수 있다. 그러나 전 폐적출술 시에는 배농만으로 농흉막강의 크기가 자연히 감소되지않고, 또한 이의 용적이 너무 크기 때문에 치료가 어렵다^{4,5)}. 따라서 이에 대한 치료로는 개방창이나 폐쇄성 흉강삼관술등에 의한 배농, 항생제용액으로 사강내를 세척하는 멸균요법, 흉벽근육이나 대망등을 사용하여 사강내를 충전시키는 방법등을 이용하게 된다^{3,9)}.

1935년 Eloesser에 의해 개방창에 의한 배농이 최초로 실시되었고^{10,11,12)} 1963년에 Clagett와 Geraci는¹³⁾ 전 폐적출술후 생긴 농양의 치료로서 Dankin씨 용액을 이용하여 사강을 세척 함으로서 농흉막강에 대한 멸균법을 시도 하였다.

Staffort와 Clagett등은¹⁴⁾ 농흉막강에 대한 멸균법으로 약 61%의 높은 성공율을 보고 하였다. 이방법의 장점은 비교적 간단하고 안전하여, 예후가 불량한 환자에서도 사용이 가능한 반면¹²⁾, 농흉의 재발 가능성이 높고¹⁵⁾ 기관지 홍막루가 동반된 경우에는 적용하기

가 어렵다¹⁶⁾. 또한 결핵에 의한 경우나 전 폐적출술 후에 생긴 농흉, 또는 다종균에 의한 농흉시는 성공율이 대단히 떨어지는 단점이었으며^{15,17)} 개방창에 의한 배농 부위를 매일 치료해야하므로 환자에게 불쾌감을 주는 단점이 있다.¹⁸⁾

흉벽근육을 이용한 근성형술은 봉합한 기관지루를 덮어주거나, 혹은 개방된 누공에 흉벽근육을 봉합함으로써 누공을 폐쇄 시키는데 사용된다. 이때 주의할점은 기관지루를 원형으로 완전히 덮고 혈액순환을 고려하여 장애를 받지 않도록 잘 봉합해야한다는 것인데, 누공을 빈틈없이 폐쇄 함으로서, 기관지내의 압력이나 분비물에 의한 누공의 재개방을 방지할 수 있다. 만일 동원된 근육이 농흉강과 비교하여 상당한 부피를 가지고 있다면, 비교적 만족스럽게 치유를 촉진 시킬수가 있다. 중요한 것은 muscle pedicle flap이 성공하기 위해서는 반드시 동시에 사강이 폐색 되어야만 한다는 것이다. 만일 그렇지 못하면 지속되는 감염으로 pedicle의 떨어질 가능성이 많다. 농흉과 기관지 흉막루의 치료에 사용되는 pedicle flap은 그부피와 길이가 크고 길수록 좋은데 이같은 면에서 볼때 간혹 만족스럽지 못한 경우도 있으며, omental pedicle의 사용이 하나의 대체 방법이 될수가 있다¹⁹⁾.

1991년에 Abrashnoff가 기관지늑막루의 폐쇄를 위하여 근성형술을 처음 시행한 후 이는 농흉막강의 폐색, 기관지늑막루의 폐쇄 및 기관지 문합과 식도 문합등의 보강에도 사용되고 있다. Chang과 Mathes²⁰⁾등은 근성형술의 국소감염부위에 대한 치료효과를 실험적으로 증명하기도 했다. 이 방법은 또한 심폐기능부전을 동반한 환자에서 재수술이 불가능한 경우나 폐절제후 기관지늑막루의 발생으로 호흡기능이 저하될때, 혹은 기관지늑막루의 완전한 절제가 불가능할때도 사용될 수 있다²¹⁾.

그러나 이방법 단독으로는 어느정도 한계가 따르며, 흉곽성형술을 동시에 시행하여야 하는 경우가 많다.

항결핵제에 발달과 함께 효과적인 항결핵요법을 시도해온 결과 폐결핵은 일차적으로는 내과적 질병이 되었으나, 어렵고 합병증이있는 또는 내성을 가진 균주에 의한 감염인 경우에는 외과적인 시술을 하게되는데 그대부분이 폐절제술이다^{22,23,24,25)}. 따라서 흉곽성형술의 목적은, 첫째 폐절제술이나 늑막박피술에 의해서 생성된 흉강내 사강의 폐색, 둘째 결핵 치료를 위해 인위적으로 만든 기흉후에 생성된 흉강내 사강의 폐

색, 셋째 폐실질조직의 파괴및 허탈에서오는 지속되는 사강을 제거 하는데 있다. 흉곽성형술은 농흉의 단계적 치료중 마지막 단계에 실시된다¹⁷⁾.

Samson의 제안에 의하면²⁶⁾ 농흉치료의 원칙은 우선 진단적 흉막천자에 이은 폐쇄성 흉강 삼관술이며, 이후 이것을 가능한 빨리 더큰관 이나 개방창에 의한 배농으로 유도한뒤 마지막 단계에서 필요에 따라 흉곽성형술을 시도하게 된다.

흉곽성형술과 근성형술의 혼합적 사용은 매우 중요하다. 근성형술은 결핵환자에서 폐절제후에 생긴 기관지 흉막루에서 약 75%의 성공율을 보였고, 흉곽성형술의 한계를 극복 하는데 중요한 역할을 했다²⁷⁾. Virruca는²⁾ muscle flap의 사용 만으로 사강을 완전히 폐색 시킬수는 없음을 강조 하였고, Pairolero와 Colleague는²⁸⁾ 흉곽성형술과 근성형술을 혼용함으로써 전 폐적출술후 생긴 농흉에 대하여 73%의 성공율을 보고 하였으며, 기관지흉막루에 대해서는 64%의 성공율을 보고 하였다. 흉곽성형술과 근성형술의 혼합적 사용을 Heller³¹⁾와 Wangstein³²⁾이 보고한 이후 Grow³³⁾에 의해서 변형되었다. Maier¹⁶⁾은 20명 이상의 환자에서 농흉사강의 폐색에 흉근성형술을 이용하여 좋은 결과를 얻었다. Kergin³⁷⁾은 결핵성농흉 환자에 이를 2단계로 나누어 적용 하였으며, 혈관발달이 좋은 근육의 사용이 누공의 치유에 큰 역할을 함을 말하였다. Kirsh et al³⁴⁾은 기관지절단부에 생긴 기관지흉막루에 pedicled muscle을 사용하여 80%의 성공을 보고 하였다.

1937년 John Alexander는 그의 저서에서 흉곽성형술의 적응증을 다음과 같이 설명 하고 있다. “흉곽성형술은 다른 어떤 수술로도 폐색 시킬수 없는 농흉강을 폐색 시킬때 사용한다.”²⁹⁾ 이 말은 결핵환자에서 더이상 허탈요법을 시행하지 않고있는 오늘날에도 기본적으로 옳다. 급성농흉에서 일차적으로 실시한 흉강 삼관술이나, 개방창에 의한 배농으로 급성감염이 일단 조절 되었으나 사강이 폐색되지 않은 경우에 흉곽성형술을 선택할 수 있다. 중증도로 최약한 환자가 결핵, Aspergillosis, 또는 내성을 가지거나 비전형적 결핵의 파괴력을 가지면서 폐실질내, 혹은 실질외에 공동을 가지고 있을때, 폐절제술이나 늑막박피술의 정도가 너무 광범위한 경우에는 흉곽성형술에 의해 처리될수 있다. 이러한 환자들 에서는 지속되는 사강이 농흉이나 결핵의 재발, 혹은 Aspergilloma의 발달을 가져올수 있기 때문이다. John Alexander는 기존의 모든 지식

과 그의 생각을 통합하여 현대적인 “골막하 흉막의 후측방 흉곽성형술”을 고안 하였다²⁹⁾. 세월이 지나면서 흉곽성형술의 적응증은 많은 변화를 가져왔으나, Alexander의 다음 원칙은 오늘날에도 가치있게 남아있다.

1. 이방법은 수술을 받는 환자의 능력의 한계에 따라 단계적으로 행해져야 한다. 그러나 각 단계에서의 고정이 일어나지 않도록 가능한 빠르게 이루어져야 한다.
2. 제1늑골은 흉강점부의 허탈을 위해 가능한 제거한다.
3. 늑골절제는 가능한 척추횡돌기를 포함하여 posterior paravertebral space를 확실하게 허탈시켜야 한다.
4. 환자의 미용과 구조적 안정을 위해 하부늑골의 전면을 남겨두는 것은 폐기능을 남겨두는데 도움을 줄 것이다³⁰⁾.
5. 운동과 휴식의 균형, 영양개선 등 환자의 일반상태의 개선이 중요하다.

Alexander의 방법 이외에 지난 수년간 많은 형태의 흉곽성형술이 언급되었다. Tuffier는 “Extrapleural pneumonolysis” 혹은 “Thoracoplasty with Plombage”를 고안하였으나, 최근에는 감염의 위험도가 커서 잘 사용하지는 않는다.

Bjork³⁵⁾는 osteoplastic thoracoplasty를 고안하여 흉벽의 안정성을 높이고, 흉벽의 역운동을 줄이는데 기여했으나, 흉벽허탈정도에 한계가 있었다³⁶⁾.

Shede에 의해 고안된 근원적 흉곽성형술은 늑골과 늑간근육, 그리고 내흉근막 및 흉벽흉막을 모두 제거하는, 즉 바꾸어서 말하면 피부와 외흉근육만 남기고 모두 제거한다. 이간이 확대된 흉곽성형술은 흉벽의 허탈이 불충분 하게 될 가능성이 있는, 즉 두껍고 섬유화되고 석회화된 층을 가진 환자에서 필요하다. 이 방법은 많은 사람들에게 의해 변형되었고, 대표적인 Kergin씨³⁷⁾와 Crew씨의 변형술식에서는 늑간근육을 리본모양으로 만들어서 농흉강과 늑골절제에 의해서 생긴 공간을 채우게 된다. 본저자의 방법도 이와 거의 유사 하였으며, 모든 환자에서 근성형술을 동시에 시행하였다. 또한 한 환자를 제외한 모든 환자에서 여러단계가 아닌, 한단계에 시술 함으로서 치료기간의 단축, 비용절감, 술후 미용 및 기능면에서 양호한 결과를 얻었고, 환자의 고통을 절감하는 장점도 얻을 수 있었다

38)

Tailoring thoracoplasty는 폐절제후 남은 폐조직이 흉강을 채우기에 부족할 것으로 예상될때 흉강의 부피를 줄이기 위해 충분히 늑골을 절제하는 것을 말한다. 최근에 Sawamura는³⁹⁾ 늑골을 제거하지않고 골막하로 농흉강을 허탈시킨후, 치유를 유도하는 새로운 방법을 고안하였으나 아직 논란의 대상이 되고 있다.

우리가 실패했던 6례의 경우를 다시 평가하여 본바, 크게 2가지 문제를 생각하게 되었다. 첫째는 불충분한 배농이다. 이는 흉곽성형술을 시행하기전에 감염이 완전히 조절되지 못하였음을 의미한다.

불충분한 배농은 대개 배농시키는 관의 크기가 너무 작거나, 혹은 배농의 기간이 너무 짧았기 때문에 일어난다. 둘째는 흉곽성형술로 농흉강을 완전히 폐색시키지 못한 경우로 술전에 환자의 흉부방사선소견을 상세히 검토하여 절제할 늑갈수등을 계획해야한다⁴⁰⁾. 그외에 술전에 결핵을 완전히 근절하여야 하고, 수술하는 동안에의 결핵의 활성화를 막기위해 항결핵약제의 추가²⁵⁾ 및 술전 환자의 상태를 좋게하기위해 영양을 개선할것등도 중요한 요소이다.

흉곽성형술에 앞서 배농을 할때에 한가지 주의할 점은 흉관을 삽입시 가능한 흉곽성형술을 시도할 부위는 피해야 술후 감염의 빈도를 줄여 실패율을 낮출수 있다는 점이다.

결 론

한양대학교 의과대학 흉부외과학교실에서 만성농흉으로 수술받은 총 242례중 1983년 1월 부터 1991년 8월까지 Modified Shede's thoracoplasty를 실시한 17명의 환자에 대한 문헌 및 임상적 고찰을 한 결과, 다음과 같은 결론을 얻었다.

1. 환자의 연령 및 성별분포는 28세-65세로 평균 39.1세 였으며, 성별분포는 13 : 4로 남자에서 약 3배 이상 많았다.
2. 술전 원인질환으로는 결핵 14명, 폐농양 2명, 및 혈우병이 1명이었으며, 결핵중 3명은 Aspergilliosis를, 1명은 Actinomyosis와 동반되었다.
3. 흉곽성형술을 시행하기전 농흉의 지속기간은 1개월에서 30년 까지로 평균49.8개월이었으며, 폐절제후 흉곽성형술을 받을 때까지의 기간은 1개월에서 13.5년으로 평균 55개월이었다.

4. 17명중 2명에서는 2단계로 나누어 흉곽성형술을 시행하여 총 19회로 이중 6례가 실패하여 전체 성공율은 68.5%였다.

5. 1990년 부터 1991년까지 9명의 수술환자중 사망환자는 없었고 1명에서만 실패하여 전에 비하여 현저한 수술성적의 향상을 보여주고 있다.

6. 실패한 6례를 분석하여 본바, 4례에서 기관지흉막루가 있었고, 원인으로는 3례에서 불완전한 사강의 폐색, 1례는 불충분한 배농이였으며, 나머지 1례는 이 두가지 모두가 원인이었다.

7. 기관지흉막루나 기관의 자연과열이 있었던 경우가 12례로, 없었던 경우가 있었던 경우보다 성공율이 높았다.

REFERENCES

1. Hankins JR, Miller JE, Attar SA, Satterfield JR, McLanghlin JS ; *Bronchopleural fistula. Thirteen year experience with 77 cases. J Thorac Cardiovasc Surg* 76 : 755-762, 1978
2. Lauri Virkkula ; *Treatment of bronchopleural fistula(editorial) ; ANN Thorac Surg* 25 : 489, 1978
3. 윤양구, 정경영, 이두연, 조범구, 홍승록 ; 전폐 절제술후 발생한 농흉의 흉곽성형술과 근성형술을 이용한 수술치험 1례 보고 : 대한 흉부외과학회지, 22 : 851, 1989
4. Dov Wissberg ; *Empyema and bronchopleural fistula experience with open window thoracostomy : Chest* 84 : 447-450, 1982
5. Shamji FM, Ginsberg RJ, Cooper JD ; *open window thoracostomy in the management of postpneumonectomy emyema with or with or without bronchopleural fistula : J Thorac Cardiovasc Surg* 86 : 818-822, 1983
6. Marvroudins C, Symmonds JB, Minagi Het al ; *Improved survival in the management of empyema thoracis : J Thorac Cardiovasc Surg* 82 : 49, 1981
7. Gaensler EA ; *The surgery for pulmonary tuberculosis : Am Rev Respir Dis(supple).*
8. Semb C ; *Technique of plastic operation of apicolysis : Acta Chir Scand* 74 : 478, 1934
9. Lawrence GH ; *Empyema, problems of pleural space : Maj Prob Clin Surg* 28 : 65, 1983.
10. Meade RH ; *Surgery for pulmonary tuberculosis, In a history of thracic surgery, Springfield, IL,*

Thomas, pp98-174, 1961

11. Harritz RJ, Tucher BL ; *The Eloesser flap past and present : J Thorac Cardiovasc Surg* 92 : 958-961, 1986
12. Provan JL ; *The management of postpneunectomy empyema : J Thorac Cardiovasc Surg* 61 : 107-109, 1971
13. Clagett OT, Geraci JE ; *A procedure for the management of postpneunectomy empyema : J Thorac Cardiovasc Cardiovasc Surg* 45 : 141-150, 1963
14. Stafford EG, Clagett OT ; *Postpneunectomy empyema neomycin instillation and definitive closure : J Thorac Cardiovasc Surg* 63 : 771-775, 1972
15. Miller JI, Monsour KA, Nahai F, Jurkilwicz MJ, Hatcher CR ; *Single stage complete muscle flap closure of the possible solution to a disturbing complication : Ann Thorac Surg* 38 : 227-231, 1984
16. Maier HG, Loumanen RKJ ; *Pectoralis myoplasty for closure of residual empyema cavity and bronchopleural fistula : Surgery* 25 : 621-624, 1949
17. Hopkins RA, Ungerleider RM, Staub EW, Young WG Jr ; *The modern use of thoracoplasty : Ann Thorac Surg* 40 : 181-187, 1985
18. Virkkula L and Eerola S ; *Treatment of postpneunectomy empyema : Scand J Thorac Cardiovasc Surg* 8 : 133-37, 1974
19. Virkkula L and Eerola S ; *Use of omental pedicle for treatment of bronchopleural fistula after lower lobectomy : Scand J Thorac Cardiovasc Surg* 9 : 287, 1975
20. Chang N, Mathes SJ ; *Composition of the effect of bacterial inoculation in musculocutaneous and random pattern flaps : Plastic Reconstr Surg* 70 : 1-9, 1982
21. S.K.Sarkar ; *Thoracoplasty with intercostal myoplasty for closure of an empyema cavity and bronchopleural fistula : Int Surg* 70 : 219-221, 1985
22. Teixeira J ; *The present status of thoracic surgery in tuberculosis : Dis Chest* 53 : 19, 1968
23. Steele JD(ed) ; *The surgical managemnet of pulmonary tuberculosis : Springfield, IL, Thomas* 1957
24. Harrison LH Jr ; *Current aspect of the surgical management of tuberculosis : Surg Clin North Am*

- 60 : 883, 1980
25. Young WG Jr, Moor GF ; *The surgical treatment of pulmonary tuberculosis, In Sabiston DC Jr, Spencer FJ(eds) : Gibbon's surgery of the chest, Fourth edition, Philadelphia, Saunders, pp608–626, 1983*
 26. Samson PC ; *Empyema thoracis, essentials of present day management : Ann Thorac Surg 11 : 210, 1971*
 27. Hankins JR, Miller JE, McLaughlin JS ; *The use of chest wall flaps to close bronchopleural fistula, experiences with 21 patients : Ann Thorac Surg 25 : 491, 1978*
 28. Pairolero PC, Arnold PG, Piehler JM ; *Intrathoracic transposition of extrathoracic skeletal muscle : J Thorac Cardiovasc Surg 86 : 809, 1983*
 29. Alexander J ; *The collapse therapy of pulmonary tuberculosis : Springfield, IL, Thomas, 1937*
 30. Powers SR, Himmelstein A ; *Late changes in ventilatory function following thoracoplasty : J Thorac Surg 22 : 45, 1951*
 31. Heller E, Ueber Verhütung und Behandlung der Empyemresthohlen : *Chirurg 6 : 3, 1934*
 32. Wangenstein OH ; *The pedicled muscle muscle flap in the closure of persistent bronchopleural fistula : J Thorac Surg 8 : 133–37, 1974*
 33. Grow JB ; *Chronic pleural empyema : Dis Chest 12 : 26, 1946*
 34. Kirsh MM, Rotman H, Behrendt DM, Orringer MB, Sloan H ; *Complications of pulmonary resection : Ann Thorac Surg 20 : 215–236, 1975*
 35. Bjork VO ; *Thoracoplasty, a new osteoplastic technique : J Thorac Surg 28 : 194, 1954*
 36. Nohl–Oser HC, Nissen R, Schreiber HW(eds) ; *Surgery of the lung : New york, Thieme–Stratton, 1981*
 37. Kergin FG ; *An operation for chronic pleural empyema : J Thorac Surg 26 : 430, 1953*
 38. Virkkula L, Eerola S ; *Use of pectoralis skin pedicle flap for closure of large bronchial fistula connected with postpneumectomy empyema : Scand J Thorac Cardiovasc Surg 9 : 144–148, 1975*
 39. Iioka S, et al ; *Surgical treatment of chronic empyema, a new one stage operation : J Thorac Cardiovasc Surg 90 : 179, 1985*
 40. Gaensler EA, STrieter JW ; *Progressive change in pulmonary function after pneumectomy, the influence of thoracoplasty, pneumothorax, oleothorax and plastic plombage on the side of pneumectomy : J Thorac Surg 22 : 1, 1951*