

지상진료실

매복치 (Impacted tooth)

전남대학교 치과대학 치과방사선학교실
강 병 철

2. 매복치와 하치조관과의 관계

매복치아의 발거를 위해서는, 하치조관의 위치에 주목하여야 한다. 매복치와 하치조관과의 위치는 그림과 같이 구별할 수 있다 (buccal object rule). 하치조관과 치근이 접해있다면, 하치조관과 다른면(different plane)에 있는지, 아니면 하치조관에 의하여 치근에 groove나 perforation이 있는지의 여부를 가려내야 한다. 이러한 판단은 다음 사항을 고려하여 알 수 있다.

a) 치근이 하치조관에 중첩되어 있고, 치근부위의 방사선투과성 (radiolucency)이 증가되어 있을 때 : 하치조관에 의하여 치근에 groove가 생겨있는 경우이다.

b) a)의 방사선사진 소견에 덧붙여, 하나 또는 두개의 하치조관의 radiopaque line이 부분적으로 소실되었을 때 : 치근의 groove가 심하다는 증거이다.

c) 치근을 지나는 부위의 하치조관이 좁아져 있으면, 하치조관이 치근을 관통하고 있다는 증거이다.

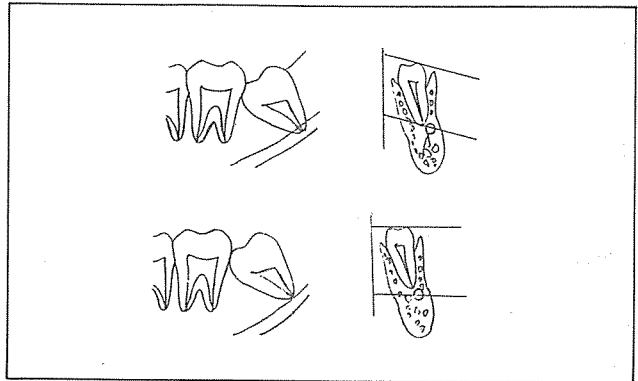


그림 1. 촬영각도의 변화에 따른 필름상의 위치변화

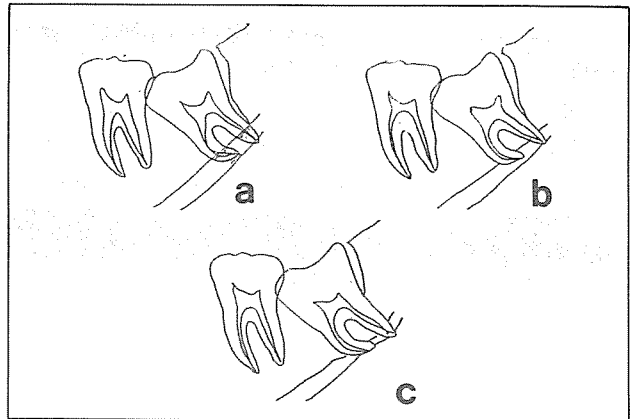


그림 2.