

# 위 결핵을 동반한 결핵성 기관지 식도루 1예

인천기독병원 내과

이종영 · 박찬근 · 백용아 · 최웅승  
김형길 · 정동균 · 오광제 · 최조영

해부병리과

이            수            남

= Abstract =

## A Case of Tuberculosis of the Stomach with Bronchoesophageal Fistula

Jong Young Lee, M.D., Chan Keun Park, M.D., Yong Ah Baek, M.D., Oung Seung Choi, M.D.  
Hyung Gil Kim, M.D., Dong Kyoong Chung, M.D., Kwang Je Oh, M.D. and Cho Young Choi, M.D.

Department of Internal Medicine, Incheon Christian Hospital, Korea

Soo Nam Lee, M.D.

Department of Pathology

It is a rare case that fistula between the tracheobroncheal tree and the esophagus are cause by tuberculosis. We experienced the case of tuberculosis of the stomach with bronchoesophageal fistula, which was treated medically. Fiberoptic biopsy revealed tuberculous granuloma at esophagus and gastric cardia site. The patient had good response to antituberculous therapy with complete resolution without any surgical procedure.

### 서            론

성인에서의 위장관계 결핵은 타장기에 비해 발생빈도가 낮고 부위별로는 말단부 회장, 대장, 공장, 충수돌기, 직장, 십이지장, 식도, 위 순으로 발생하는 것으로 알려져 있다<sup>1,2)</sup>.

Carr와 Spain등<sup>3)</sup>은 18,049명의 결핵 환자를 부검하여 식도에 결핵성 병변을 보인 예는 0.14%에 불과하다고 한 바 있다. 식도결핵은 식도에 국한된 1차성과, 폐, 후두, 종격동에 결핵성 병변과 동반하며 간혹 속립성 결핵의 혈행성 파종의 결과로써 오는 2차성이 있다. 식도결핵은 진행되면 협착, 천공 또는 주위 장기와 루(fistula)등을 초래할 수 있다<sup>3)</sup>.

위결핵은 1,524년 Barkhausen등<sup>4)</sup>에 의해 처음 보고되었고, 위에만 국한된 원발성과 개방성 폐결핵이나 범발성 폐결핵에 합병내지 속발해서도 오는 질환이다<sup>5)</sup>.

후천성 식도 기관지루 형성의 원인은 다양하고 그중 대부분이 악성종양으로 인해 형성되거나 결핵등의 염증성 질환에 의해서도 상당수 생긴다고 보고되어 있다<sup>6)</sup>. 식도결핵과 위결핵은 다수 보고되어 왔으나, 식도와 위결핵이 동시에 발생한 예는 드문것으로 되어있다.

이에 저자들은 항결핵 요법만으로 증상이 호전된 위결핵을 동반한 결핵성 기관지 식도루 1예를 경험하였기에 문헌고찰과 함께 보고하는 바이다.

## 증 례

환 자 : 유○천, 남자, 35세.

주 소 : 고열, 기침 및 객담, 식욕부진, 체중감소.

현병력 : 내원 1년전부터 간헐적인 기침이 있었으나, 특별한 치료없이 지내오던중 10일전부터 음식을 먹을때 마다 기침이 심하게 나면서 오열이 있어, 타병원에서 폐결핵 의심하에 입원치료 받던중 증상 호전이 없어 본원으로 전원됨

과거력 : 특이사항 없음.

가족력 : 특이사항 없음.

이학적 소견 : 입원시 혈압 100/70 mmHg, 맥박 95회/min, 호흡 22회/min, 체온 38.7°C 이었다. 만성 병색을 보였고 영양상태는 불량 하였으며 의식은 명료하였다. 경부종물은 촉진되지 않았으며 청진상 우폐하엽에서 거칠은 수포음이 청진되었고, 심박동은 규칙적이며 심잡음은 들리지 않았다.

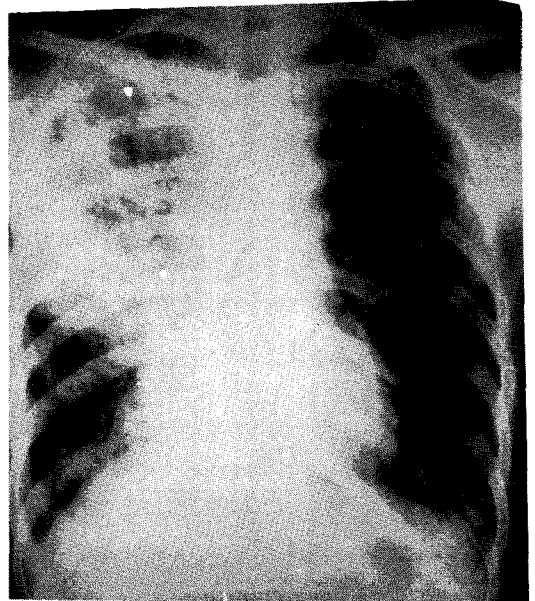


Fig. 1. Chest P-A showed multiple smooth walled cavitory shadow with air-fluid level.

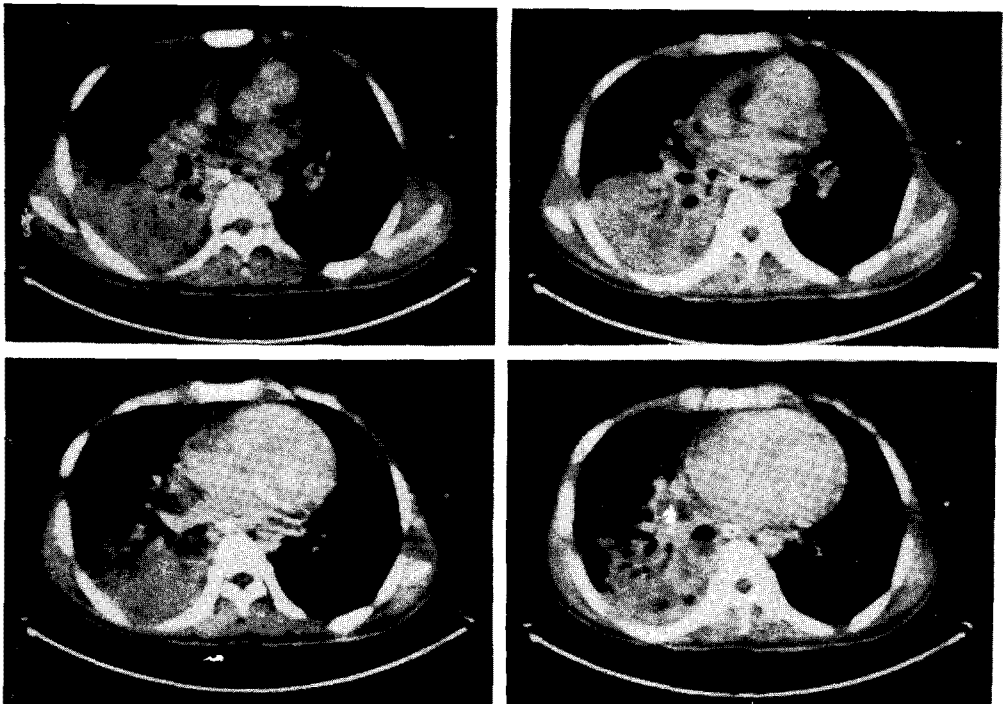


Fig. 2. Chest C-T showed patchy increased densities seen in right upper lung anterior segment and right middle lobe.

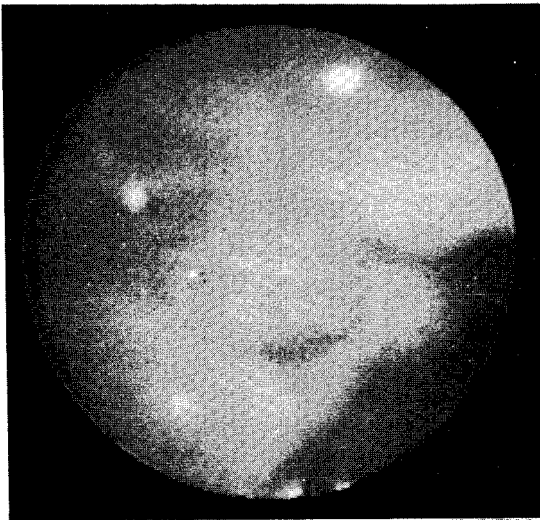
복부소견상 팽만은 없었고, 간과 비장의 종대도 없었으며 종물은 촉진되지 않았다. 장음도 정상적으로 들렸으며 상복부에 압통이 있었다.

**검사실 소견** : 말초혈액 검사상 백혈구 13,000/mm<sup>3</sup> (중성구 59%, 대상핵 백혈구 31%, 임파구 4%, 단핵구 6%) 혈색소치 11.5 gm/dl, 헤마토크리트 33.4%이었고 적혈구 침강속도는 32 mm/hr이었다.

혈액 생화학적 검사는 정상 범위였고, 대변검사도 정상이었다. 본원에서 2회 시행한 객담 직접도말 및 배양 검사에서 결핵균은 보이지 않았다.

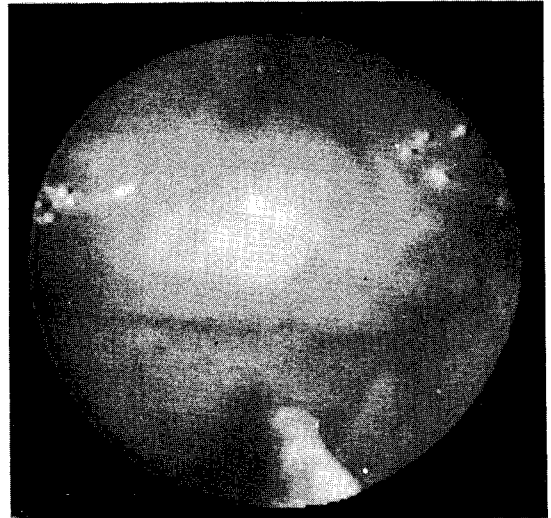**흉부 X-선 소견** : 우측 폐 상부 및 하부, 종격동 부위에 기액층(air-fluid level)을 보이는 비교적 평평한 내벽을 형성한 다발성 공동이 보였고 그 주위에는 폐침윤이 동반되었다(Fig. 1). 흉부 전산화 단층촬영상 우측 폐에 염증소견이 심하였으며, 종격동 및 양쪽 폐문에 다발성 임파절 종대 소견을 보였다. 식도천공, 위상염 및 위하염 기관지 주위에 농양 형성이 있었고 늑막삼출액도 보였다(Fig. 2).

**내시경 소견** : 위 식도경 검사상 절치(incisor)에서부터 30 cm 부위에 회백색의 삼출액이 덮혀져 있는 기저부와 비교적 매끄러운 변연, 불규칙한 주위점막 용기를 가진 약 1×1.5 cm 크기의 궤양이 있었고(Fig. 3), 위 분문부에 불규칙한 경계를 가진 1×0.7 cm 크기의 궤양이 있어 조직생검을 시행하였다(Fig. 4).

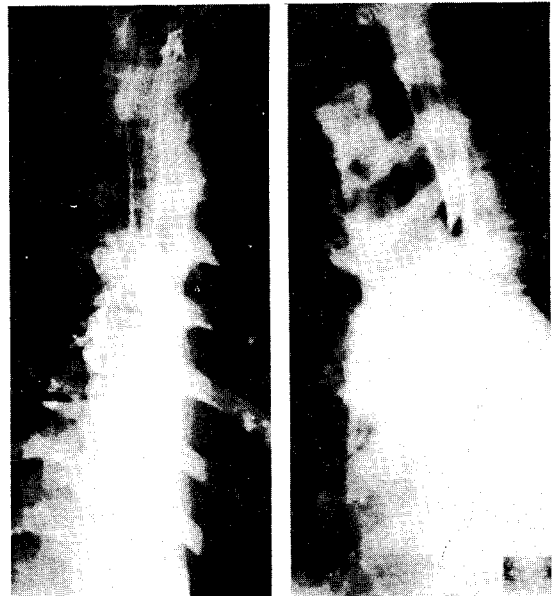


**Fig. 3.** Gastrofiberscopic view showing the ulcerative lesion on the mid-esophagus at the level of 30 cm from incisor.

**식도조영 촬영소견** : 식도조영 촬영상 중부식도의 두 군에 표재성 궤양 병변이 보였으며, 하부의 궤양성 병변에서는 조영제가 우측 중간 기관지(Rt. intermediate bronchus)와 연결된 식도 기관지루를 통해 빠져 나가는 것이 관찰되었다(Fig. 5).



**Fig. 4.** Gastrofiberscopic view showing the ulcerative lesion on the cardia.



**Fig. 5.** Esophagogram showed bronchoesophageal fistula between mid-esophagus and right intermediate bronchus.

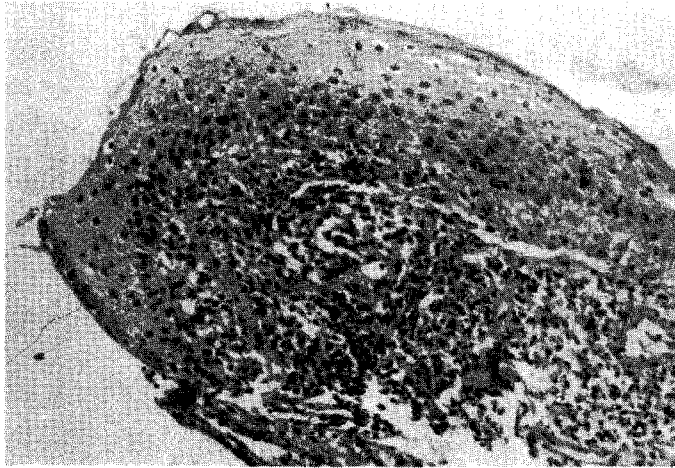


Fig. 6. Tuberculosis in esophagus. Hard tubercle with Langhan's giant cell was noted. (H.-E staining, 100X.)

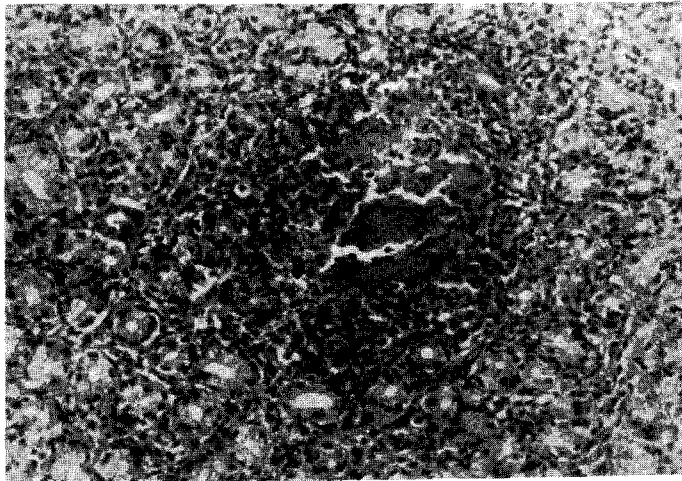


Fig. 7. Tuberculosis in cardia. Hard tubercle with Langhan's giant cell was noted. (H.-E. staining, 100X.)

**병리조직 소견 :** 중부 식도와 위분문부에서 채취한 조직생검에서 만성 육아종성 염증소견 및 랑그한스 거세포 (Langhan's giant cell)를 보여 결핵의 소견으로 확인되었다(Fig. 6, Fig. 7).

**치료 및 경과 :** L-tube 삽관 및 수액요법과 Isoniazid, Rifampin, Ethambutol, Streptomycin의 항결핵 요법을 시행하였고, 약제투여 2주 후에 시행한 식도조영촬영 소견상 식도 기관지루가 폐쇄된 것을 확인할 수 있었다 (Fig. 8).

## 고 안

근래 항결핵제의 발달로 결핵의 빈도가 감소하고 있는 실정이며, 특히 식도 결핵은 소화기 결핵중에서도 매우 드문 질환으로써 1942년 Carr와 Spain등<sup>2)</sup>은 18,040명의 결핵환자 부검에서 식도에 결핵성 병변이 발견된 빈도는 0.14% 정도였음을 보고한바 있다.

최근에는 후천성 면역 결핍증에 의해 빈도가 증가하고 있는 추세이며 폐이외의 결핵 빈도도 후천성 면

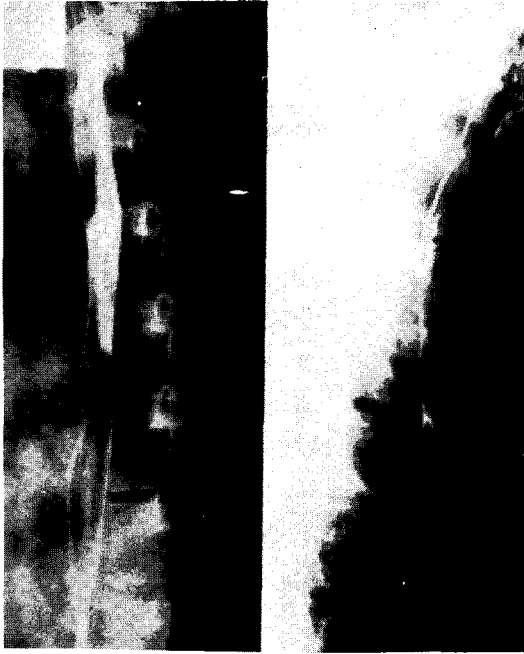

Fig. 8. Esophagogram showed ulceration on the paratracheal and interbroncheal segment. Fistulous tract between esophagus and airway, seal up.

역 결핵증 환자에서 더 많이 발생한다고 한다<sup>7)</sup>.

결핵의 이환율이 높은 우리나라에서도 식도 및 위결핵이 다수 보고되었고, 그 중 일부는 기관지 천공을 야기시켰다고 한다<sup>8-13)</sup>.

식도 결핵의 발병기전에 대해 Rubinstein등<sup>14)</sup>은 다음과 같이 분류하였다. 첫째, 이미 존재하고 있는 식도 점막의 병변, 즉 식도 점막파열, 협착, 암중종의 병변에 구강으로부터 넘어온 객담에 감염된 경우, 둘째, 근접하고 있는 인두와 후두의 결핵성 병변으로부터 식도로 확장된 경우, 셋째, 전락화 폐문 임파절이나 결핵성 척추염으로부터 식도로 확장된 경우, 넷째, 전신적인 파종성 속립성 결핵의 경과로써 식도가 침범된 경우이다.

병리학적 소견은 궤양성형(ulcerative type)과 종양과 유사한 비후성형(hyperplastic type) 및 과립형(granular type)으로 구분되며 이중 궤양성형이 가장 흔하며, 침범장소로는 기관분지 근처의 중부식도가 흔한 것으로 알려져 있다<sup>15)</sup>.

식도 기관지루 형성은 기관지 주위의 전락화 임파절이 종격동 구조물로 터져나와 루(fistula)를 형성하는 것이

대부분이고, Heddaeus와 Flexner<sup>16)</sup>가 처음 보고 하였다. 그의 섬유화한 종격동 결핵성 병변에 의한 식도의 견인성 개실(traction diverticuli)의 결과로 설명하기도 하고<sup>3,6)</sup> 드물게는 식도 결핵의 궤양이 호흡기내로 천공을 일으키는 경우도 있다고 한다. 식도 기관지루 형성은 주로 우측 기관지에서 일어나며 내과적 항결핵 요법만으로도 협착을 남기지 않고 회복될 수 있으나 대동맥과 식도 사이에 치명적인 루를 형성하기도 한다<sup>6)</sup>. 그리고 많은 식도 주위선이 식도와 식도혈관을 부식 시키면 대량 토혈을 유발할 수 있다<sup>18)</sup>. 본 예에서는 폐결핵에서 식도 및 위결핵이 형성 되었고, 우측 중간 기관지에서 식도와 루를 형성하였으며, 기관지 주위의 임파절이 커져 있는 것으로 보아 임파절이 주위의 종격동 구조물로 터져나와 식도와 루를 형성하였다고 볼수도 있으나, 식도 및 위결핵이 식도 기관지루와 동반되어 있는 것으로 보아 식도 결핵이 직접 기관지로 천공을 일으켰다고도 생각할 수 있다.

Prat<sup>19)</sup>와 Laajam등<sup>20)</sup>은 임상증상 및 식도 조영술로 종양이 의심 되었던 환자에서 내시경적으로 채취한 생검 루를 검사하여 식도 결핵으로 확인한 바 있고, Carr와 Spain등<sup>2)</sup>은 식도 외벽을 침범한 편평 세포 종양 1예에서 궤양성 종양 중심부에 결핵결절이 있는 것을 보고하였다. 따라서 식도 종양이 의심되는 경우에도 결핵에 대한 주의가 요망된다.

Palmer(1950년)등<sup>21)</sup>은 결핵성 병변이 폐와 다른 부위에 있었던 20, 585건의 부검중 117예(0.59%)에서 위결핵이 동반된 것을 보고하였고, 17, 542건의 위수술 표본중 19예(0.1%)가 결핵성 위병변 이었다고 한다. 위결핵의 남녀비는 2~3:1, 성인대 소아는 5:1이라고 보고되어 있다<sup>22)</sup>. 국내에서도 위결핵에 대한 보고가 있으나<sup>12,23)</sup> 결핵 이환율의 감소로 위결핵의 발병율은 더욱 줄어들 것으로 사료된다.

결핵병소는 주로 폐에서 나타나나 임파절, 늑막, 신장, 골수, 뇌막등 어느 장기에든 감염을 일으킬 수 있다<sup>24)</sup>. 그중 소화기 계통의 결핵 발생율은 말단부 회장, 대장, 공장, 충수돌기, S 결장, 직장, 십이지장, 위 순이며 위에서의 호발부위는 위 전정부이다<sup>1)</sup>.

위결핵의 발생빈도가 낮은 이유는 위산의 살균성과 위 점막의 저항성 및 위벽에 임파조직이 희박하고 위내 음식물 저류시간이 짧기 때문이다<sup>17)</sup>. 또한 말단부 회장에 결핵 빈도가 높은 이유는 이 부위에 임파조직이 풍부하

며 장내 흡수율이 높고, 장내 저류시간이 길어 장점막과 균의 접촉이 원활하기 때문이다.

식도 결핵의 증상은 궤양성 또는 협착성 병변으로 인한 목의 이물감, 연하곤란과 흉골후방의 동통이며, 그밖의 일반적인 결핵 증상이 나타날 수 있다<sup>25,26</sup>). 식도 기관지루를 형성하게 되면 연하시 동통이 심해지며, 루의 크기가 작을 경우 고형식을 먹을 때는 괜찮다가 유동식을 먹을 때는 심한 기침등을 유발할 수 있다. 그리고 지속적인 기침, 상기도 감염, 폐농양 및 재발성 폐렴등을 자주 동반한다<sup>3</sup>). 위 결핵의 증상은 소화성 위궤양과 같은 상부부동, 유문부 협착으로 인한 구토, 체중감소, 빈혈, 출혈 등이 있으나 특별한 증상없이 지낼 수도 있다<sup>23</sup>).

식도조영촬영 소견은 다른 식도 병변과 구별되는 특별한 소견은 없고 식도 조영술상 궤양, 경축, 점막변화와 점막손실, 그리고 협착등의 비특이적 소견이 있으며<sup>14</sup>) 때로는 결핵성 건인계실, 식도천공 또는 식도 기관지루가 관찰되기도 한다. 따라서 진단은 폐결핵 환자나 속립성 결핵 환자에서 이상과 같은 소견을 보이면 일단 식도 결핵을 의심하여 식도 내시경 검사에 의한 조직생검 또는 수술후 병리소견에 의해 최종 진단될 수 있으나, 여러차례의 내시경 검사에서도 비특이적 만성 염증소견만 보일 수도 있다<sup>20</sup>).

위결핵의 상부위장관 조영술상의 소견은 특징적인 모양이 없어 진단적 가치는 적으나, 병변부위의 연동운동(peristaltic wave)이 보이는 것이 특징이라 하겠다<sup>5</sup>). Ackerman<sup>27</sup>)에 의하면 병변의 위치는 대부분의 예에서 유문부나 십이지장에 한정되어 있고 병변주위는 원형으로 뚜렷이 경계되어 있으며, 유문협착은 외부로부터 커진 임파절에 의해 생기기도 한다. 또한 위점막은 두꺼워져 있으며, 다발성 함몰부위에 Barium 정체를 볼 수 있다고 한다. Good<sup>28</sup>)은 상부 위장관 조영술 검사로서 77%의 이상소견을 보인다고 하였으나 본 예에서는 정상소견을 보였다.

내시경 소견상 식도의 병변은 다양하게 나타날 수 있으며 주로 식도 협착, 궤양 또는 점막하 종양 등의 소견이 있다. 위내시경 검사는 때로 도움이 되나 결핵 병소를 감별할 수 없고 위액 검사시 저산성 또는 무산성의 경우가 종종있어 위결핵을 의심하기도 한다<sup>21</sup>).

식도 결핵의 감별질환으로는 소화성 궤양과 미란, 악성종양, 양성종양, 식도 주위질환 등이 있으며 합병증으로 출혈, 천공, 폐색 등이 있다. 위 결핵의 감별질환은

매독(Syphilis), 진균감염, Crohn's병, 위 유육종증, 원발성 육아종성 위염 등이며, 천공되는 예는 드물다고 한다.

치료로는 식도와 위 결핵에서 특별한 합병증이 없을 때는 항결핵제 만으로도 치료에 잘 반응을 하나, 광범위한 섬유화로 인한 협착이 있을시는 외과적 절제 또는 측부로(bypass)가 필요하다. 식도 기관지루는 원칙적으로 외과적 교정이 이상적이나 환자 상태에 따라 식도관을 삽입하는 고식적 치료와 함께 항결핵제로 잔여 병변없이 치유할 수도 있다<sup>3,20</sup>).

## 결 론

근자에 항결핵제의 발달과 환경위생의 향상으로 결핵 유행율과 결핵 합병증의 발생율이 감소하는 추세이나, 최근 악성질환과 면역요법의 확대, AIDS가 증가함에 따라 결핵에 대한 관심도가 높아져야 할 것이다.

이에 저자들은 폐결핵에서 유발된 위장관 결핵의 경우로, 식도와 위분문부에 동시적 병변을 초래하고 기관지 식도루를 형성한 1예를 상부 위장관 조영술과 내시경 검사로써 진단하여 수술적 요법없이 항결핵제만으로 호전된 경험을 하였기에 보고하는 바이다.

## REFERENCES

- 1) Werbeloff, Novis BH, Bank: The radiology of tuberculosis of the Gastrointestinal tract. Br. J Radiology 46:329, 1972
- 2) Carr DT and Spain DM: Tuberculosis in a carcinoma of the esophagus. Am Rev, Tuberc 46:346, 1942
- 3) Wigey FM, Marray HW, Mann RB, Soba GP, Kashima M, Mann JJ: Unusual menifestation of tuberculosis; T-E fistula. Am. J Med. 60:310, 1976
- 4) Clagett, O.T. Waltmann, A: Tuberculosis of the stomach. Stomach Arch. Sur. 37:503, 1938
- 5) Chazan, B and Aitchison J: Gastric tuberculosis. Brit. Med J. 2:1288, 1960
- 6) Wychalis AR, Elles FH and Anderson HA: Acquired non-malignant esophagotracheo broncheal fistula, report of 35 case. JAMA 146:117, 1966
- 7) Chaisson RE, Schecter GF, Theuer CP, Rutherford GW: Tuberculosis in patient with the acquired immunodeficiency synd. Am. Rev Respir Dis. 136:570,

1987

- 8) 장영운, 박충기, 방익수, 장린, 민영일, 김운화, 양문호 : 식도의 결핵성 병변에 대한 임상적 고찰. 대한소화기내시경학회지 5:7, 1985
- 9) 박강식, 지행욱, 박영관, 김근호 : 결핵성 식도천공 수술 치험 1예. 대한흉부외과학회지 12:61, 1979
- 10) 유희성, 이호일 : 식도천공 및 후천성 식도기관지루. 대한흉부외과학회지 5:45, 1972
- 11) 이두연, 장준, 신동환 : 결핵성 기관지식도루 치험 1예. 결핵 및 호흡기 질환 37:115, 1990
- 12) 서인석, 송영택, 김광태, 김인철 : 위결핵 1예 보고. 대한외과학회지 13:83, 1971
- 13) 주홍, 이승엽, 장정표, 서동룡 : 식도종양으로 오인된 식도결핵 1예. 대한내과학회잡지 32:685, 1987
- 14) Rubinstein BM, Pastrana T and Jacobson HG: Tuberculosis of the esophagus Radiology 70:401, 1958
- 15) Flexner S: Tuberculosis of esophagus. Bull John's Hopkins Hosp. 4:4, 1893
- 16) Lockard: Esophageal tuberculosis: Critical review. Laryngoscope 23:251, 1913
- 17) Haubrich, Kalser, Roth, Schaffner: Bockas Gastroenterology. 4th ed. pp. 769-880, pp. 1335-1337 Philadelphia, WB saunders Co., 1985
- 18) Hancock BW and Barnet DB: Case of post-lprimary tuberculosis and massive hematemesis Br. Med J 5933:722, 1974
- 19) Prat JR, Amigo JS and Plans C: Pseudotumoral tuberculosis of the esophagus Thora 34:824, 1979
- 20) Laajam M.A et al: Primary tuberculosis of the esophagus; Pseudotumoral presentation. Am J Gastroenterol 79:839, 1984
- 21) Palmer ED: Tuberculosis of the stomach. Am Rev Tuberc 61:116, 1950
- 22) Binder L, Ruby V.M, and shuman, BJM: Tuberculosis of the stomach with special reference to its incidence in child. Gastroenterol 5:474, 1945
- 23) 이희우, 김상욱, 최인섭, 최규태, 김인숙, 손영애, 김영민 : 위결핵 1예. 대한소화기병학회지 12:155, 1980
- 24) Murray nadel: Respiratory medicine. 1st ed, pp 856-906, Philadelphia WB saunders Co, 1988
- 25) Dow CJ: Oesophageal tuberculosis: four case. Gut 22:234, 1981
- 26) Seivewright N, Feehally J and Wicks ACB: Primary tuberculosis of the esophagus. Am J Gastroenterol 79:42, 1984
- 27) Ackerman, AJ: Roentgenological study of gastric tuberculosis. Am J Roent 44:59, 1940
- 28) Good R.W.: Tuberculosis of the stomach, analysis of case recently reviewed. Arch. Surg. 89:282, 1964