

# 인체 두부에서 Dynamic Tomogram의 응용에 관한 연구

조선대학교 치과대학 악안면방사선학교실

최의환 · 김재덕

## 목 차

- I. 서 론
- II 연구자료 및 방법
  - 1. 연구자료
  - 2. 연구방법
- III 연구성적
- IV 총괄 및 고안
- V 결 론
  - 참고문헌
  - 영문초록

## I. 서 론

의학역사상 가장 획기적인 업적의 하나로 꼽을 수 있는 방사선이 1895년 뢰트겐에 의해 발견된 이후, Ottowalkloff<sup>6)</sup>가 최초로 치과 방사선을 만들어 악골에 적용하고, Kells<sup>10)</sup>에 의해 본격적으로 치과 방사선 장치에 의한 구내 방사선 사진을 촬영한 이래, 치아나 악골을 촬영하는 술식이 개선, 연구되어 왔으며<sup>2,3,4,12,18,24)</sup>, 특히 Walter 및 다수의 학자<sup>9,11,15,20,21,22,22,25)</sup>들이 한 장의 사진으로 상, 하악골 및 치아를 관찰할 수 있는 일종의 단층 촬영법인 파노라마를 개발하여 악안면 영역 진단에 이용하여 왔다.

그러나 이러한 방사선 사진은 3차원적인 구조를 2차원적으로 나타냄으로써 촬영 부위의

방사선 투과 방향에 있는 모든 조직, 기관등이 중복된 상태에서 한장의 필름에 인기되어 병소와 주위 조직이 겹쳐 병소를 판독하는데 어려움이 있어, 인체에서 보고자하는 부위만을 취하여 촬영하여 단층면만의 상을 인기하고 그의 부위는 상의 흐름을 일으켜 병소를 다른 조직과 중복없이 관찰할 수 있는 단층 촬영법이 개발되었다. 그러나 이 단층 촬영법은 단층면만 촬영하므로 여러 면을 촬영할때는 환자에게 조사되는 방사선의 피폭량이 높다는 단점이 있다<sup>1)</sup>. 이에 따라 환자에게 방사선 조사량을 적게 주면서 여러면을 동시에 촬영할 수 있는 dynamic tomogram의 술식이 개발되었으며, 이를 토대로 꾸준히 더욱 새로운 방사선 술식들이 개발되어 오고 있다.

Ziedses(1932)<sup>26)</sup>가 dynamic tomogram의 기본원리에 대해 최초로 보고한 이래, Garrison<sup>5,7,8)</sup>등, Miller(1971)<sup>13)</sup>등이 이 원리를 이용하여 3차원 방사선 상을 얻을 수 있었다고 했으며, 1976년 Richards<sup>16,17)</sup>는 dynamic tomogram을 선형 및 원형 이동 방법의 두가지 술식으로 연구하여 좀 더 다양한 해부학적 구조물의 선명한 상을 얻기 위해서는 원형, 타원형, 또는 크로버형으로 움직여 촬영해야 된다고 보고했다.

Dynamic tomogram을 촬영하는데 필요한 노출시간에 대해 Richards(1969)<sup>19)</sup>는 7장의 저노출 방사선 사진을 채득하기 위해서는 통법에

따른 2장의 방사선 사진을 촬영하는데 필요한 노출시간을 적용했으며, Miller(1974)<sup>14)</sup> 등은 한장의 통법의 방사선 사진을 채득하는데 필요한 노출시간을 이용함으로써 서로 다른 노출시간을 보고하였다.

그러나 선학들의 연구에서는<sup>6,8,13,17)</sup> 노출시간과 관전압등이 명확히 설정되지 않았으며, 또한 치과에서 통상 사용하고 있는 각 회사의 필름의 종류에 따라 dynamic tomogram의 관독 차이가 있는지에 대해서는 언급하지 않았다.

따라서, 본 실험은 dynamic tomogram에 사용되는 필름 수에 따른 노출시간 및 관전압의 변화와 필름의 종류에 따라 관독상자에서 초점을 맞춘 후, 관독하는데 필요한 흑화도를 얻어 치과에서 응용할 수 있는 기준을 마련하고자 일련의 실험을 통해 다소의 지견을 얻었기에 보고하는 바이다.

## II. 연구자료 및 방법

### 1. 연구자료

본 실험에서는 세층의 촬영면에 물체가 놓여 있는 피사체, 치과용 구내 촬영기의 원통형 조




Fig. 1. Block of wax (with details lying at three parallel planes within it) taped to the cone of a dental machine by its two parallel arms.

사통에 연결되어 피사체를 여러각도로 촬영할 수 있도록 만든 목재형 장치, 성인 건조 두개골, 동시에 여러각도로 움직일 수 있도록 만든 turntable과 film holder, 그리고 특수하게 고안된 viewing device등이 사용되었다.

### 2. 연구방법

#### A) Dynamic tomogram의 촬영을 위한 기본 원리 및 방사선 촬영

치과용 구내 촬영기의 원통형 조사통 끝으로부터 연장 길이 15cm의 막대를 조사통 양쪽에 부착시키고, 가로 10cm, 세로 8cm, 두께 1cm의 하부 목재판이 직선으로 이동할 수 있도록 막대 끝의 좌, 우 중심에 나사로 고정 연결하였다. 그리고 막대 끝 상방 2cm와 3cm되는 부위에 구멍을 뚫어 같은 크기의 상부 목재판을 촬영 조건에 따라 이동 부착시킬 수 있게 하였다(Fig. 1). 상부 목재판에는 피사체를, 하부 목재판에는 교합 필름을 놓고, 두 목재판 간격을 2cm로 한후 첫번째 방사선 사진을 촬영하고, 상부 목재판을 이동 부착, 목재판 간격을 3cm로 한후 두번째 방사선 사진을 촬영하였다. 방사선 촬영은 필름과 방사선 조사통을 피사체를 축으로하여 서로 반대 방향으로 이동시켰으며, 조사 각도는 피사체에 대하여 60°, 75°, 105°, 145°로 하였다.

이때 채득된 필름들은 관독 상자 위에 중첩시켜 측방 이동하여 필름 상의 인기된 피사체의 각 면에 초점을 맞추었다.

#### B) Dynamic tomogram의 응용 방법 및 방사선 촬영

직경 36cm의 원통형 turntable 2개를 55cm 간격을 두고 직경 2mm 철사로 연결시켜서 서로 같이 일정한 각도로 회전이 되도록 평면 위에 위치시킨 후, 방사선 관구와 필름간의 거리는 1미터로 고정하고 금속 원통형 조사통은 제거하였다. 좌, 우에 lead maker가 위치한 두 개골과 film holder를 각각 방사선 관구와 가

카이 있는 turntable과 먼쪽의 turntable에 위치시켰다(Fig. 2).

1) 정상 조건의 방사선 사진과 저노출 방사선 사진촬영

여러 촬영 조건을 주어 시각적으로 가장 선명한 상을 보여주는 관전압 90kVp, 관전류 15 mA, 노출시간 0.5초를 선택하였다. 이 조건으로 방사선을 필름에 직각으로 조사하여 한장의 방사선 사진을 촬영한 다음, 노출시간을 0.25초로 2장의 방사선 사진을 촬영했다. 또한 노출시간을 0.25초로 하여 건조 두개골과 film holder를 동시에 시계방향 및 시계 반대 방향으로 2°씩 돌려서 각각 한장씩 촬영했다.

2) 노출시간과 관전압의 변화에 따른 촬영

관전압 75kVp와 90kVp조건하에서 각 노출시간을 0.25초, 0.12초, 0.07초, 0.03초로 변화 시키면서 각 조건마다 방사선을 필름에 직각으로 조사한 후, 시계 방향 및 시계 반대 방향으로 각각 2°, 4°, 6°씩 돌려서 총 7장의 방사선 사진을 촬영했다.

3) 필름의 종류에 따른 촬영

관전압 90kVp, 노출시간을 0.25초의 조건하에서 각 Agfa, Kodak, Fuji 필름으로 방사선의 필름에 직각으로 조사한 후, 시계 방향 및 시계 반대 방향으로 2°, 4°, 6°씩 돌려서 총 7장을 촬영했다.




Fig. 2. Equipment used in making variable depth tomogram of a skull.

C) 현상

현상은 68°F에서 30초간 현상, 30초간 세척하였으며 고정액에 10분간 유지하고 난다음 흐르는 물에 10분간 세척했다. 현상은 통법에 따라 행하였는데 항상 균일한 현상 상태를 유지하기 위하여 새로운 현상액과 고정액을 사용했다.

D) 판독

채득된 필름에 인기된 lead marker에 평행하게 필름의 좌, 우 양옆을 신중하게 trimming하여 형태가 약간씩 다른 평행 사변형 필름을 만들어 특수하게 고안된 판독상자위에 샌드위치식으로 중첩시켜 놓고 필름을 측방 이동시켜 초점을 맞추어(Fig. 3) 각 조건의 변화에 따른 후화도를 육안적으로와 Konica PDA-85 densitometer로 평가했다.

III. 연구성적

1. Dynamic tomogram의 기본 원리에 의한 방사선 사진


채득한 각 필름들을 중첩시켜 측방 이동하여 각 층에 초점이 맞추어지면 그외 층은 전부 중첩되어 명확한 상을 볼 수 없었다(Fig. 4).

필름과 피사체간의 거리가 3cm인 경우보다 2cm인 경우 각 층간의 거리 간격이 더 작게 나타났으며 선명도도 더 좋았다(Fig. 5).


2. Dynamic tomogram의 응용에 의한 방사선 사진

A) 정상 조건의 방사선 사진과 저노출 방사선 사진 비교

노출시간을 0.5초로 하여 채득한 필름과 노출시간 0.25초로 하여 채득한 2장의 방사선 사진을 중첩시켜 비교해본 결과 상의 선명도는 거의 유사했으며, 2장의 저노출 필름이 육안적


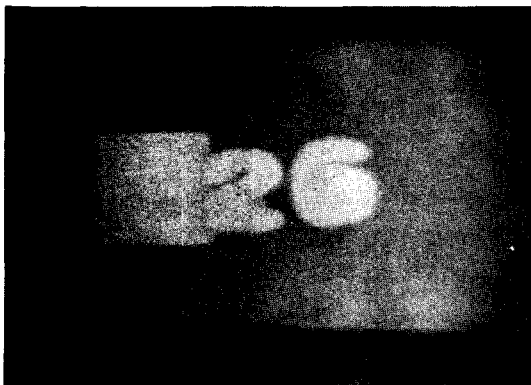


**Fig. 3.** Special viewing device with the radiographic film in place.



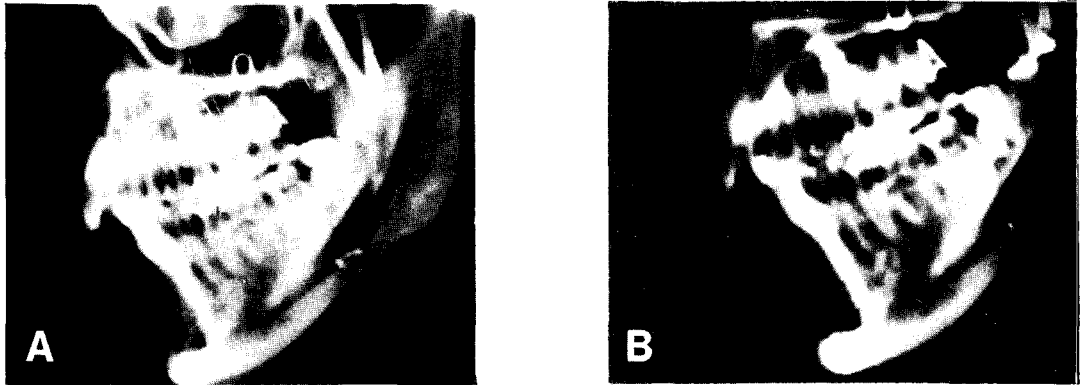
**Fig. 4.** Radiographic representation of the three details.

- A. 2 detail in focus. (3 and 6 details are out of focus)
- B. 3 detail in focus. (2 and 6 details are out of focus)
- C. 6 details in focus. (2 and 3 details are out of focus)



**Fig. 5.** The degree of enlargement radiographic images.

- A. Distance between film and details: 2cm
- B. Distance between film and details: 3cm



**Fig. 6.** Radiograms of a skull using various times of exposure.  
 A. Properly exposed radiogram.  
 B. Two underexposed radiogram superimposition.

**Table 1.** Density analysis of normal exposed radiogram and underexposed radiogram.

Exp. time	kVp	Superimposed Film Numbers	90 kVp
0.5 Sec.		1	1.08
0.25 Sec.		2	1.39

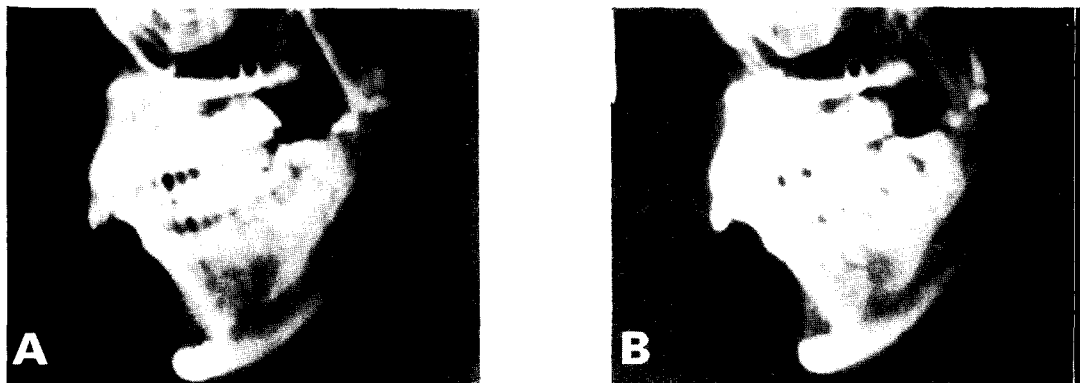으로 흑화도가 약간 높았다(Fig. 6). 이 필름들을 densitometer로 흑화도를 측정해본 결과 노출시간 0.5초인 필름은 1.08이었고, 0.25초인 2장의 중첩된 필름은 1.39이었다(Table 1).

관전압 90kVp, 관전류 15mA, 노출시간 0.25초 조건 하에서 좌, 우로 각각 2° 돌려서 촬영한 방사선 사진을 중첩시켜 서로 측방운동

시켜본 결과 좌, 우측의 악골과 치아에 초점을 맞출 수 있었다(Fig. 7).

**B) 노출시간과 관전압의 비교**

75kVp, 0.03초의 조건 하에서는 방사선 사진에 거의 상이 형성되지 않았으나, 그의 조건에서는 저노출 방사선 사진이 채득되었다. 채



**Fig. 7.** Two underexposed radiograms of a skull were taken from left or right 2° different angles.  
 A. Right lead marker in focus.  
 B. Left lead maker in focus.

득한 필름들을 판독 상자위에 중첩 시켜 서로 측방운동 시켜본 결과 좌, 우측의 악골과 치아에 초점을 맞출 수 있었으나, 5장 이상 중첩시에는 판독상자에서 나오는 빛이 투과되지 못했다. 75kVp조건하에서 각 노출시간의 변화에 따라 채득한 필름들을 각각 2장씩 중첩시켜 흑화도를 비교해 본 결과 육안적으로 약간의 흑화도 차이가 있었으며 흑화도를 densitometer로 측정 한 결과 1.23에서 1.57까지였다. 90 kVp조건하에서 각 노출시간을 변화시켜 촬영한 필름들을 각각 2장씩 중첩시켜 비교해본 결과에서도 역시 육안적으로는 흑화도의 약간의 차이가 있었으며 densitometer 측정 결과는 1.34에서 1.70이었다. 관전압과 노출시간을 변화시켜 촬영한 4장의 필름을 중첩하여 흑화도를 측정해 본 결과는 75kVp일때는 1.92에서 2.73이었으며, 90kVp일때는 2.57에서 2.85이었다 (Table 2).

### 3. 필름의 종류

각 필름의 종류에 따라 2장의 필름을 중첩시켜 본 결과 육안적으로 흑화도는 비슷했으며, 5장의 필름을 중첩해 본 결과 판독 상자에서 나오는 빛이 투과 되지 못해 판독하기 어려웠다. 각 필름의 종류에 따른 흑화도를 측정 한 결과 Agfa 필름을 2장 중첩시켰을때는 1.34, 4장을 중첩 시켰을때는 2.57이었고 Kodak과 Fuji필름을 각기 2장씩을 중첩시켰을때는 둘다 1.37이었고, 4장을 중첩했을때는 2.63과 2.59이었다 (Table 3).

### IV. 총괄 및 고안

치과영역에서의 dynamic tomogram은 관찰하고자하는 면의 구조및 병소의 깊이에 관계없이 진단에 필요한 영상을 얻을 수 있는 촬영법

**Table 2.** Density analysis of films with altered kVp and exposure time.

Exp. time	kVp	Superimposed Film Numbers	75 kVp	90 kVp
0.03		2	*	1.53
		4	*	2.69
0.07		2	1.57	1.70
		4	2.53	2.85
0.12		2	1.54	1.47
		4	2.73	2.66
0.25		2	1.23	1.34
		4	1.92	2.57

\* No radiographic taking

**Table 3.** Density analysis of radiogram with types of film.

Exp. time	kVp	Superimposed Film Numbers	90 kVp
Agfa		2	1.34
		4	2.57
Kodak		2	1.37
		4	2.63
Fuji		2	1.37
		4	2.59

으로 단층 촬영법과 비교해서 환자에게 조사되는 총 방사선량도 적다는 장점을 지니고 있다.

본 실험에서 적용된 dynamic tomogram의 기본원리는 먼저 여러가지 노출시간을 적절한 대조도와 흑화도를 갖는 두개골의 방사선 사진을 채득한 후, 노출시간을 1/2초로 감소시켜 2장의 저노출 방사선 사진을 촬영하여 2장의 필름을 샌드위치식으로 중첩시키면 적절하게 노출된 방사선 사진과 똑같은 흑화도와 대조도를 갖는 상을 채득 할수 있다는 개념을 말한다<sup>17)</sup>. 본 실험에서도 여러 촬영조건으로 가장 선명한 상을 보여 주는 시간으로 채택된 0.5초의 노출시간으로 촬영한 후, 0.25초 노출시간으로 촬영한 2장의 필름을 중첩시켜 0.5초로 얻은 사진과 비교해 흑화도가 약간 더 높게 보였으며, densitometr로 측정해 본 결과 0.5초 촬영한 사진의 흑화도가 1.08인데 반해 2장의 필름을 중첩한 경우는 1.39이었다. 이러한 흑화도의 차이는 노출시간의 차이에 따른 흑화도의 차이라기 보다는 판독상자에서 나오는 빛의 강도가 1장의 필름을 투과할 때보다 2장의 필름을 투과할 때 더 약해지기 때문인 것으로 사료되었다.

Richards(1969)<sup>19)</sup>가 연구 보고한 원리에 따라 3층의 촬영면에 A, B, C details를 갖는 피

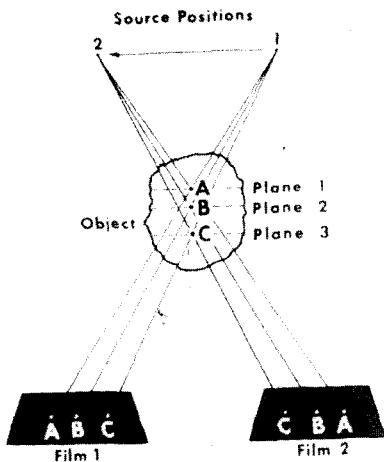


Fig. 8. Radiogram made from different directions displaying all details, but in different orientation.

사체를 Fig. 8에서와 같이 방사선 관구 1과 필름 1위치에서 조사하면 채득한 필름위에 A, B, C 상이 인기되며, 방사선 관구와 필름을 2 위치로 이동하여 조사하면 필름위에 똑같은 3 가지 상이 위치만 서로 바뀌어 인기된다. 그 다음, Fig. 9에서와 같이 방사선 사진들을 판독 상자위에 중첩시키면 A상만이 명확하게 보이는 반면에 B와 C상은 서로 위치가 바뀐채 중첩되어 낮은 대조도를 보여주는 노출이 적은 방사선 사진상이 된다. 또한 왼쪽으로 필름 1을 측방운동하고 오른쪽으로 필름 2를 이동하여 필름을 위치시키면 B의 상이 중첩되며, 같은 방법으로 필름을 측방운동시키면 C의 상이 명확하게 보이게 된다. 본 연구에서도 Richards<sup>19)</sup>의 보고와 유사한 결과가 나왔으나, 그의 경우는 필름과 피사체간의 간격을 어느 정도 할 것인지에 대해 언급되지 않아 본 실험에서 필름과 피사체간의 간격을 2cm 및 3cm로 촬영해 본 결과 간격이 2cm보다 3cm일때 상이 더욱 확대되었고 이는 필름과 피사체간의 거리는 가능한 한 가깝게 하여야 상의 확대가 적다는 원칙에 따른 것으로 사료되었다.

본 실험에서는 Richards<sup>17,19)</sup>가 보고한 방법과 같이 시계 방향과 시계 반대 방향으로 각각 2도씩 두개골과 필름을 돌려서 촬영해서 채득한 필름으로 좌측 및 우측의 악골 및 치아 부위에 필름을 측방 이동시켜 초점을 맞출 수 있었으나 더 정확히 초점을 맞추기 위해서는 필




Fig. 9. Orientation of films so that one details after the other appears in focus.

름의 좌, 우측 trimming을 더욱 정교하게 해야 할 것으로 사료되었다.

본 연구에서는 노출 시간과 관전압을 다양하게 변화시켜 촬영했으며 채득한 필름들을 각 조건에 따라 2장의 필름을 중첩시켰을때는 관전압이나 노출시간에 관계없이 육안적으로 약간의 흑화도의 차이를 보였으며, densitometer로 측정된 결과는 75kVp일 때 1.23에서 1.57, 90kVp일때 1.34에서 1.70이었으며, 4장 이상을 중첩시켰을때는 판독상자의 빛이 투과하지 못해 흑화도를 측정할 수가 없었다. 각 필름의 종류에 따른 흑화도를 densitometer로 측정된 결과는 1.34에서 1.37이었으며, 역시 4장이상 중첩 할때는 빛이 투과하지 못했다. 이러한 결과에서 dynamic tomogram은 촬영조건에 관계없이 사진상이 인기되면 4장의 필름을 중첩시켜 판독하는데는 별 영향이 없으나, 4장이상 필름을 중첩하여 각 부위에 초점을 맞추기 위해서는 빛이 투과할 수 있는 어떤 특수한 필름으로 촬영해야 한다고 사료되었다.

그러나 현재까지 dynamic tomogram에 대한 선행<sup>6,8,13,14,16,17,19</sup>들의 연구와 본 연구의 결과에 따르면 치과환자에게 실제 적용할때 촬영을 위한 특수장치가 요구되며 여러장의 필름 카세트가 필요하고, 또한 이들을 재빨리 교환할 수 있어야하며 전 과정동안의 환자의 두부를 불편감없이 고정할 수 있어야 한다는 문제점이 제시되었던 바, 통상 이용되는 치과용 기계를 이용하여 dynamic tomogram의 원리에 의한 촬영을 실용화 할 수 있도록 지속적인 연구가 필요하다고 사료되었다.

## V. 결 론

저자는 특수촬영 장치 및 특수 판독상자를 제작하여 dynamic tomogram의 원리를 재검증하고, 또한 촬영시 사용되는 필름 수에 따른 노출 시간의 변화, 그리고 관전압의 변화와 필름의 종류에 따라 촬영하여 채득한 필름을 비교 분석하여 다음과 같은 결론을 얻었다.

1. 필름과 두개골을 시계방향과 시계반대 방향으로 각도를 변화시켜 촬영한 저노출 방사선

사진들을 중첩시켜서 필름을 측방이동해보면 좌측 및 우측 악골 및 치아에 초점을 맞출 수 있었다.

2. 각 촬영조건에 따른 2장의 저노출 필름을 중첩시키면 육안적으로 약간의 흑화도 차이가 있었으며, densitometer로 흑화도를 측정된 결과치는 75kVp일때는 1.23에서 1.57, 90kVp일때는 1.34에서 1.70이었다.

3. 필름의 종류에 따른 2장의 저노출 필름을 중첩시키면 육안적으로 거의 비슷했으며, densitometer로 흑화도를 측정된 결과치는 1.34에서 1.37이었다.

4. 각 촬영조건에 의해 촬영하여 채득된 각 7장의 필름들을 판독상자위에 샌드위치식으로 중첩시켜 보면 촬영 조건에 관계없이 판독상자의 빛이 필름을 투과하지 못했다.

5. 필름 종류에 따라 촬영한 각 7장의 필름들을 판독 상자위에 중첩시켜 보아도 이 필름들의 총 흑화도를 투과하기 위해서는 더 강한 빛이 요구되었다.

6. 필름과 피사체의 간격이 크면 상의 확대와 상의 흐림이 있었다.

## 참 고 문 헌

1. 박수정 등 : 진단 방사선 원리, 「대학서림」, pp.337-366. 1985.
2. Aken, J.V.: "Optimum conditions for intraoral roentgenogram", Oral Surg., 27: 475-491, 1969.
3. Bachman, L.H.: "Pedodontic radiography", Dent. Radiogr. Photogr., 44:51-56, 1971.
4. Barr, J.H., and Gron, P.: "Palate contour as a limiting factor in intraoral x-ray technique", Oral Surg., 12:459-472, 1959.
5. Garrison, J.B., Grant, D.G., Guier, W.H., and Johns, R.J.: "Three-dimensional roentgenol., Radium Ther., Nucl., Med., 105: 903-908, 1969.
6. Goaz, P.W., and White, S.: Oral radiology, 1st Ed., Mosby Company, pp. 3-12, 1982.



7. Grant, D.G.: "Tomosynthesis: a three-dimensional radiographic imaging technique". IEEE Transactions on Biomedical Engineering BME, 19(1): 20-7, 1972.
8. Grant, D.G., Garrison, J.B., and Johns, R.J.: Three-dimensional X-ray imaging. Proc. 7th. Biomed. Sci. Instrum. Symp., 1969.
9. Gratt, B.M., Parks, C.R., Hall, G.L., and Sickles, E.A.: "Use of an inclined foot rest for panoramic dental radiography", Oral Surg. 47(6): 569-571, 1979.
10. Kell, C.E.: "Thirty years' experience in the field of radiology", J.A.D.A., 13:693-711, 1926.
11. Lund, T.M., and Manson-Hing, L.R.: "A study of the focal throughs of three panoramic dental x-ray machines. II. Image dimensions", Oral Surg., 39:647-653, 1975.
12. Manson-Hing, L.R.: "On the evaluation of radiographic techniques" Oral Surg., 27: 631-634, 1969.
13. Miller, E.R., McCurry, E.M., and Hruska, B.B.: "An infinite number of laminagrams from a finite number of radiographs", Radiology., 98:249-55, 1971.
14. Miller, E.R., McCurry, E.M., and Hruska, B.B.: "A simplified procedure for viewing multiple films to create an infinite number of laminagrams", Radiology., 110:365-67, 1974.
15. Paatero, Y.V.: "A new tomographic method for radiographing curved outer surface", Acta Radiol., 29:177-184, 1949.
16. Richards, A.G.: Dynamic tomographic in dentistry, Proceedings, ERDA X-and Gamma-ray symp. Ann Arbor, Michigan. 1976.
17. Richards, A.G.: "Dynamic tomography" Oral Surg. Oral Med. Oral Path., 42(5): 685-92, 1976.
18. Richards, A.G.: "New concepts in dental x-ray machines", J.A.D.A., 73:69-76, 1966.
19. Richards, A.G.: "Variable depth lamina-graphy". Biomed. Sci. Instrum. 6:194-199, 1969.
20. Stewart, J.L., and Besier, L.F.: "Panoramic roentgenograms compared with conventional intraoral roentgenograms", Oral Surg., 26: 39-42, 1968.
21. Thorpe, J.O.: "Panoramic radiography in the general practice of dentistry", Oral Surg., 24:781-792, 1966.
22. Tunk, M., and Katzenell, J.: "Panoramic localization", Oral Surg., 29:212-215, 1970.
23. Turner, K.O.: "Limitation of panoramic radiography", Oral Surg., 26:312-320, 1970.
24. Updegrave, W.J.: "Simplifying and improving intra-oral roentgenography", Oral Surg., 12:704-716, 1959.
25. Updegrave, W.J.: "The role of panoramic radiology in diagnosis", Oral Surg., 22:49-57, 1966.
26. Ziedses Plantes, B.G.: "Eine neue zur differenzierung in der roentgenographie (Plaignaphie)". Acta Radiol., 13:182-192, 1932.

– ABSTRACT –

## A STUDY ON THE APPLICATION OF DYNAMIC TOMOGRAM OF THE HUMAN HEAD

Choi Eui Whan, D.D.S., Kim Jae Duk, D.D.S., M.S.D., Ph. D.

*Department of Maxillofacial Radiology, College of Dentistry, Chosun University*

The purpose of this study was to establish the principle and the clinical application of dynamic tomogram of a human head by using the dental machine.

For this study, a block of wax with details lying at three parallel planes and a human dry skull were used.

This experiment was reexamined the dynamic tomogram with specialized radiographic device and view box, and the radiograms taken by the change of exposure time according to the numbers of film used in x-ray taking and taken according to the change of kVp and the types of film were analyzed density with the densitometer.

From this study, the obtained results were as follows:

1. When the underexposed radiograms taken by angulation of clockwise and counter-clockwise direction of the film and skull were superimposed and moved laterally, it was possible to focus on right and left jaws and teeth.
2. The superimposition of the two underexposed radiograms according to each condition of x-ray taking showed some differences in density visually, and the measurement of density with the densitometer was 1.23 to 1.57 in 75kVp and 1.34 to 1.70 in 90kVp.
3. The superimposition of the two underexposed radiograms according to the kinds of x-ray film showed almost equal density visually, and the measurement of density with the densitometer was 1.34 to 1.37.
4. When seven radiograms taken by each condition of x-ray taking were superimposed on the view box, a intense rear light of view box didn't transilluminate film density regardless of the conditions of x-ray taking.
5. Even though seven radiograms taken according to types of film were superimposed on the view box, a more intense rear light of view box was required to transilluminate total density of films.
6. Long film-object distance resulted in the enlargement and blurring of radiographic images.