

심근 경색후 발생한 가성 좌심실류의 치험

박 계 현* · 채 현*

—Abstract—

Left Ventricular False Aneurysm after Myocardial Infarction —One Case Report—

Kyeh Hyeon Park, M.D.*, Hurn Chae, M.D.*

Ventricular false aneurysm is a rare complication of myocardial infarction.

We successfully operated on a case of left ventricular false aneurysm complicating a silent, undiagnosed myocardial infarction. The patients, 64 year-old female, showed marked improvement in her congestive symptom after the operation and was discharged without any complication. With its peculiar feature, i.e., propensity to rupture, in addition to the functionally harmful aspects shared with the true aneurysms, a false aneurysm must always be considered to be a surgical indication. Good results can be achieved by proper diagnosis and management with low operative risk.

서 론

급성 심근 경색후 10-35%에서 발생하는 좌심실류와는 달리¹⁾ 가성 좌심실류(ventricular false aneurysm)는 매우 드문 합병증으로서 현재까지 문헌에서 확인된바로는 100예를 넘지못하고 있다²⁾. 심근경색후 좌심실파열은 사망원인의 5-13%를 차지할 정도로³⁾ 자주 발생하는 합병증이나 이것이 심장탐폰이나 죽사를 초래하지 않고 가성 심실류를 형성하는 경우는 드문 것으로 되어있다. 가성 심실류는 진성 심실류(true ventricular aneurysm)와는 약간 다른 양상과 경과를 보이며 수술의 적응증도 다른 면이 있는 바 적절한 진단과 치료로써 좋은 결과를 얻을 수 있다. 이에 본 교실에서 치험한 1례를 문헌 고찰과 함께 보고하는 바이다.

증 례

I. 병력 및 수술전 상태

환자는 64세 여자로 2개월 전부터 시작된 N.Y.H. A. functional class IV의 호흡곤란을 주소로 입원하였다. 6개월전 전측 흉부 동통을 주소로 1차 입원하였던 바 심근경색의 증거는 없었고 심에코상 심낭삼출이 발견되어 요독성 심낭염의 진단하에 Indomethacin투여후 동통은 경감되었다. 당시 심전도에서는 ST segment의 상승이외에는 특이조건이 없었다. 그 후 5개월전부터 양측의 늑막삼출이 발견되어 결핵성 늑막염의심하에 항결핵제 복용중 2개월전부터 호흡곤란이 심하여져 다시 입원하게 되었다. 환자는 당뇨로 insulin을 투여해오던 중이었으며 이미 신장병변및 망막병변이 합병된 상태였다.

이학적 소견은 혈압 150/100mmHg, 심박수 100회/분, 호흡수 24회/분이었으며 체온은 정상이었다. 타진시 심장 탁음이 확장되어 있었고 청진시 양측 폐야

* 서울대학교 의과대학 흉부외과학교실

* Department of Thoracic and Cardiovascular Surgery,
Seoul National University Hospital

하부에서 수포음이 들렸으며 심잡음은 없었다. 간은 2 횡지 축진되었다. 혈액검사상 glucose 402mg/dL, BUN/Cr 75/4.2mg/dL, 24시간 소변 Ccr 13ml/min이었으며 기타 결과는 정상이었다. 흉부방사선 촬영시 중등도의 심비대 및 양측 늑막삼출액이 발견되었고 특히 좌측 심장경계가 상승되어 있었다. 심전도에서는 lead II, aVL, V_{3R}에서 T wave의 역위가 보였다.

입원 당시 심에코를 시행하였는데 좌심실후방으로 8×6cm 크기의 echo-free space가 발견되었고 이는 좌심실벽의 직경 1.5cm 크기의 결손부를 통하여 좌심실과 통해 있어서 좌심실 파열 및 가상좌심실류로 진단 되었다(그림 2). 관상동맥조영술을 시행한 결과 좌측순회동맥(left circumflex coronary artery)의 원위



그림 1. 수술전 단순 흉부방사선 촬영 film

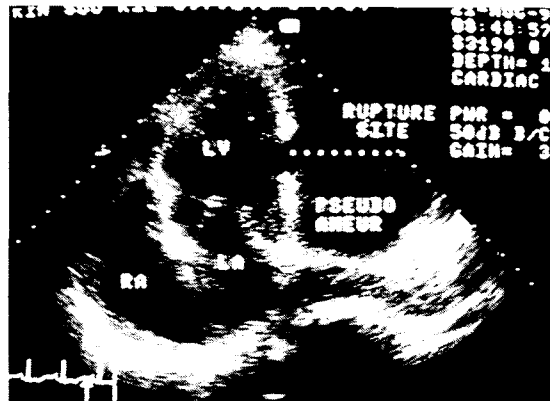


그림 2. 수술전 심에코 소견(apical four-chamber view)

부가 조영되지 않았고 후측하행동맥에서 기시하는 다수의 collateral들이 보였다.

환자는 입원 즉시 중환자실에서 치료하였고 Swan-Ganz catheter로 PCWP를 monitoring하는 상태에서 Dobutamine, nitroglycerin 및 이노제로 치료하였으나 호전이 없었다.

II. 수 술

통상적인 체외순환방법을 취하여 체온을 25℃까지 낮춘 후 대동맥을 차단하지 않은 상태에서 저체온에 의한 심장지상태로 수술을 진행하였다. 심낭 절개시 전반적인 유착이 심하였고 혈종은 없었다. 유착을 박리하여 좌심실 측배부에서 성인주먹크기의 종괴를 발견하였다. 심실류를 절제한 결과 그 벽은 두께 2mm의 두꺼운 섬유성 조직이었고 직경 20mm의 결손을 통하여 좌심실과 연결되어 있었다. 심실류 내에 혈전은 없었다. 심실류 벽 일부를 절제한후 좌심실 파열 부위를 Teflon felt strip과 함께 2-0 prolene horizontal mattress suture로 봉합하였다. 그 후 다시 4-0 prolene으로 우심낭편(bovine pericardial patch)을 덧대어 봉합한 후에 심실류 벽을 최종 봉합함으로써 세 층으로 봉합을 마쳤다(그림 3,4).

III. 결 과

수술 후 이틀째 기관내 삽관을 제거함과 동시에 Dopamine 및 Dobutamine을 끊을 수 있었고 3일째 일 반병실로 올라가 15일째 퇴원하였다. PCWP는 수술 전 20-25 mmHg에서 수술후 13-15mmHg로, 중심 정맥압은 20-25cmH₂O에서 10-12cmH₂O로 감소하였고 수축기 폐동맥압도 45-55mmHg에서 25-30mmHg로 감소하였다. 퇴원시 orthopnea는 없었고 N.Y.H.A. class II로 호전되었으며 청진, 흉부방사선 촬영, 심전도 및 심에코 상 특이 소견은 없었다. 절제된 심실류의 조직학적 소견은 중간층에 심외막혈관으로 생각되는 비교적 큰 직경의 정맥이 관찰되었고 그 외층에 심낭 유착에 해당하는 섬유질 조직이 있었다. 심외막 내층은 섬유세포(fibrocyte)와 collagen섬유로 구성되어 있었고 소량의 변성된 혈괴(denatured hematoma)가 발견되었다.

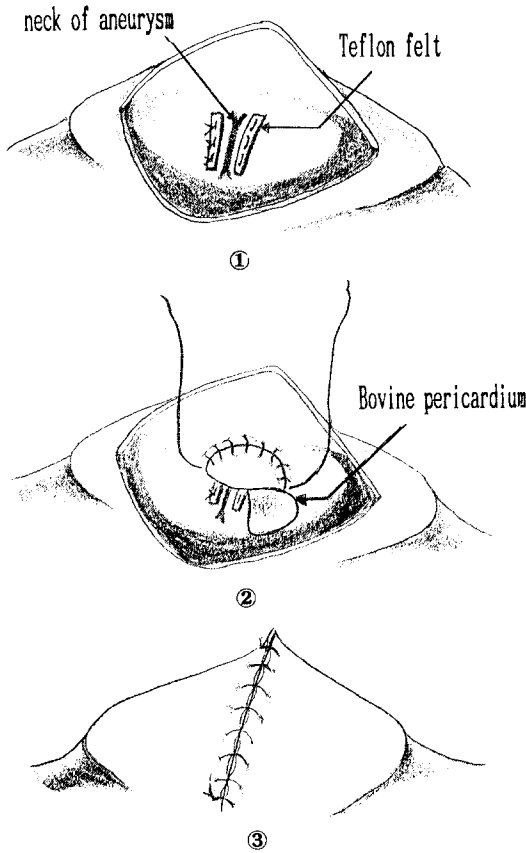


그림 3. 수술 보식도

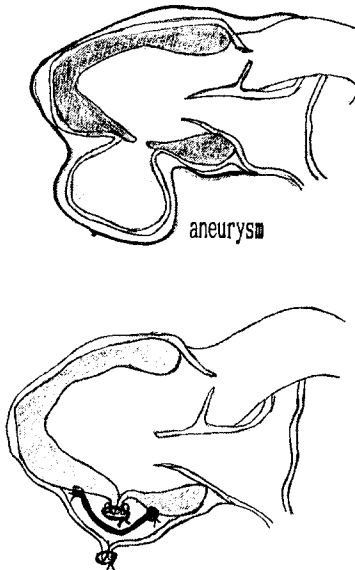


그림 4. 심실류 및 수술 보식도

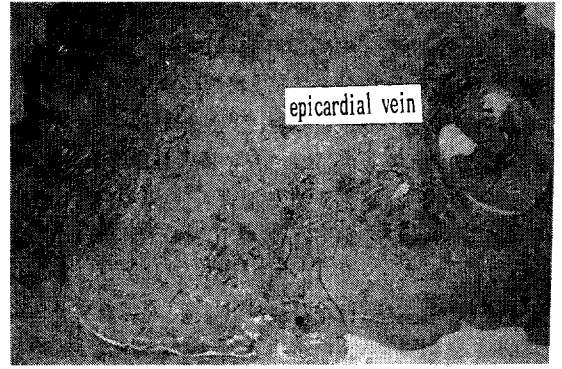


그림 5. 절제된 aneurysm wall의 조직 소견

고 찰

가성 심실류의 원인으로는 심근 경색에 의한 심근 파열이외에도 심근염 및 심근동양, 결핵, 폐색, 외상에 의한 심근파열, 심장수술후의 봉합부위 파열 등이 있을 수 있다.⁶⁾ 그밖에 아프리카인에서 자주 볼 수 있는 saccular aneurysm도 일부 가성 심실류로 나타날 수 있다.⁷⁾

가성심실류의 발생기전은 심실의 파열 당시 기준하고 있던 심낭내의 유착이 출혈을 지지하여(contained rupture) 국소적인 혈체가 생기게되고 이 공간이 지속적으로 심실의 압력을 받으므로써 크기가 팽창해나가는 것으로 이해되고 있다.⁸⁾ 따라서 이전의 많은 저자들은 가성좌심실류를 진단하기 위한 조직학적 기준으로 심실류의 피층을 구성하는 성분에 심근조직이 없고 심낭 및 섬유성 유착 조직만이 발견되어야 하는 것으로 정의하였다.⁹⁾ 그러나 가성좌심실류 중에서도 그 피층에 심외막을 포함하거나 관상동맥 혹은 심근조직까지도 발견되는 경우들이 보고되었고^{6,7)} 이에 따라 “가성가심실류(pseudo-false aneurysm)”¹⁰⁾ 혹은 “심외막하 심실류(subepicardial aneurysm)”¹¹⁾ 등의 명칭으로 가성심실류의 일부를 구분하는 저자들도 있다. 전자는 심근경색후 심근이 괴사되면서 출혈이 심실외로 되지 않고 심근 내로 박리하여 들어오면서 생기는 경우로 그 피층에서 심근조직의 일부도 발견되는 것을 말하는 것이고 후자는 심낭의 유착외에도 심외막조직이 심실류의 피층을 구성하는 경우를 말한다. 실제 심근 경색 후 발생하는 심근파열이 폭발적인 경우(blow-out)보다는 괴사된 심근내로 서서히 진행되는 경우가 더 많은 만큼¹²⁾ 이런 형태의 가성심실류도 상당히

있을 수 있겠고 이번 증례도 이 범주에 속하는 것이다. Epstein 등은 25예의 가성심실류 표본을 조사하여 이를 뒷받침하고 있다.

위와 같은 발생기전을 생각하면 진성과 가성 심실류의 형태가 다른 것이 쉽게 이해된다. 진성의 경우 심실벽의 반곡형 팽창형태를 띠면서 심실과 구별되는 경부(neck)의 직경이 심실류의 최대직경을 차지하게 되는 반면 가성 심실류의 경부는 국소의 심근 파열부위인 까닭에 그 직경이 심실류의 최소직경이 되는 것이나¹⁰⁾.

가성 심실류가 임상적으로 발현되는 양상은 진성의 경우와 마찬가지로 울혈성 심부전, 심실성 부정맥, 혈전의 유리에 의한 색전증 등이 있다²⁾. 그러나 진성 심실류의 경우에는 심실류가 직접 심근운동의 변형을 초래하여 심기능을 저하시키고 경부가 넓어 색전증이 더 빈발하지만 가성의 경우는 심실수축시 혈류가 심실류로 역행되어 승모판부전시와 같은 양상을 띄고 여기에 심실류에 의한 압박효과도 더하여지는 차이가 있다⁴⁾. 또한 경부가 좁은 만큼 색전증은 드물게 발생하며⁶⁾ ¹¹⁾, 대개는 심근경색 직후나 심도자술 시행시 발생하는 것으로 알려져 있다¹²⁾.

가성 심실류의 진단에는 심장조영술과 심에코외의 정확한 방법은 없는 것으로 되어있다. 임상증상이 특이한 것은 없으며 심근 경색후 지속적인 흉통이 있거나 심부전이 진행될 때 감별해야할 경우로 진성 심실류, 유두근 파열, 심실중격결손 등외에 가성 심실류도 생각하여야 하겠다. 심근경색후 심낭염이 합병되었던 병력이 많았다는 보고도 있으나²⁾ 이는 가성심실류의 발생 기전을 설명하는 데는 도움이 되나 사전진단에 도움이 되는 것은 아니라고 할 수 있다. 한편 이 환자의 경우처럼 심근경색의 병력마저도 확실하지 않은 경우도 상당한바¹³⁾ 임상적으로 뚜렷한 심근경색의 빈도와 잠재성 심근경색의 빈도가 거의 비슷하다는 보고들을 감안한다면⁹⁾ ¹³⁾ 이런 경우의 진단은 더욱 어려우리라 생각된다. 흉부방사선 촬영상 심장비대와 더불어 심장모양의 변화(abnormal bulging of cardiac contour) 등이 심실류의 발생을 의심하는데 큰 도움이 되지만 모양만으로는 진성과 가성의 감별이 불가능하며 대개의 가성심실류는 후측하행관상동맥(posterior descending artery)이나 좌측선회동맥(left circumflex artery)의 영역에 발생하고 진성심실류는 좌측하행동맥(left anterior descending artery)의 영역에서 자

주 발생하는 만큼 심첨부나 전면에 생긴 팽창은 진성 심실류를, 심방후면이나 하단에 생긴 팽창은 가성심실류를 더 의심해야한다³⁾. 그러나 심장후면으로의 팽창은 단순전후면 촬영상 발견되지 않는 경우가 많으므로 측면 촬영이 큰 도움이 될 수 있다. 심전도상의 지속적인 ST segment의 상승에 의미를 두는 저자가 많으나²⁾ ⁹⁾ ¹²⁾ ¹⁴⁾ 이 역시 진성과 가성에 공통되는 양상으로 감별에는 도움이 되지 못하며 혹자는 진단적 가치가 전혀 없다고도 한다¹⁵⁾.

결국 심에코나 심장조영술이 정확한 진단에 필수적이라 할 수 있으나 심에코의 경우 심실류의 경부를 발견 못하거나 심실류내에 혈전(Thrombus)이 차있을 경우 진단의 정확도가 떨어지는 단점이 있으며 조영술은 가장 정확한 방법이지만 상태가 불안정한 환자에서 시행하는데 어느 정도의 위험이 수반되고 색전증의 위험도 감수하여야한다. 최근 방사성 동위원소를 사용한 심실조영술이 권장되기도 하지만²⁾ 이런 환자에서 관상동맥조영술을 동시에 시행하여 수술시 관상동맥우회술을 필요에 따라 추가하여야 함을 생각하면 결국 심조영술은 필수적이라 하겠다.

가성심실류는 진단 즉시 수술의 적응증이 된다. 심부전, 부정맥, 색전증 등이 있을 경우에는 당연히 수술의 적응증이 되겠으나 그렇지 않은 경우라도 발생 초기에 드물게 파열이 되는 진성심실류와 달리 가성심실류는 파열의 위험이 매우 높으므로⁷⁾ 진단 즉시 수술을 시행하는 것이 좋다. Epstein 등은 가성심실류 환자의 65%가 1년내에 파열로 사망하였고 6년내에 전 환자가 사망하였다고 했다⁶⁾. 또 파열의 위험은 심실류의 크기와는 관계가 없다고 하였다⁶⁾ ⁷⁾. van Tassel 등은 심근경색후 발생한 40예의 심근파열표본을 검토하여 28예가 free wall rupture였고 그중 9예는 가성심실류를 형성하였고 4예가 가성심실류의 파열로 사망하였다고 보고하였다⁹⁾. Martin 등도 가성심실류 환자의 41%가 파열로 사망했다고 보고하였다¹¹⁾.

가성심실류는 진성과는 달리 심실류 자체를 절제할 필요는 없고 경부 즉 심근 파열부위만을 봉합하는 것만으로도 족하며 따라서 수술에 따르는 위험성도 적고 술후 심근부전의 가능성도 적다고 할 수 있다²⁾ ⁸⁾ 관상동맥에 병변이 있을 때는 관상동맥우회술을 동시에 시행하는 것이 권장된다. 이는 관상동맥재건술을 추가하였을 때 장기생존율에는 큰 호전이 없으나 조기 사망율을 줄이고 수술후의 협심증상을 완화함으로써 생활

의 질을 개선하는데 효과가 있었다는 보고들에 근거하는 것이다^{12,16,17)}.

한편 이 환자의 경우처럼 대동맥 차단없이 저체온에 의한 심장지하에서 심실류 절제술을 시행하여 좋은 결과를 얻었다는 보고도 있는 바¹⁶⁾ 심기능이 저하되어있는 환자에서 지속적인 관상동맥 관류하에서 수술하는 것이 수술시야확보에 큰 어려움도 없고 심근 보호에 더 효과적인 것으로 판단된다.

REFERENCES

1. Jatene AD : *Surgical treatment of left ventricular aneurysm. Glenn's Thoracic and Cardiovascular Surgery, 5th Ed., 1829 - 1836, 1991*
2. Shabbo FP, Dymond DS, Rees GM, Hill IM : *Surgical treatment of false aneurysm of the left ventricle after myocardial infarction. Thorax 38 : 25-30, 1983*
3. Higgins CB, Lipton MJ, Johnson AD, Peterson KL, Vieweg WV : *False aneurysms of the left ventricle. Radiology 127 : 21 - 27, 1978*
4. Roberts WC, Morrow AG : *Pseudoaneurysm of the left ventricle. Am J Med 43 : 639 - 44, 1967*
5. Gueron M, Wanderman KL, Hirsch M, Borman J : *Pseudoaneurysm of the left ventricle after myocardial infarction. J Thorac Cardiovasc Surg 69 : 736 - 42, 1975*
6. Epstein JI, Hutchins GM : *Subepicardial aneurysms: A rare complication of myocardial infarction. Am J Med 75 : 639 - 44, 1983*
7. Vlodaver Z, Coe JI, Edwards JE : *True and false left ventricular aneurysms, propensity for the latter to rupture. Circulation 51 : 567 - 72, 1975*
8. Stewart S, Huddle R, Stuard I, Schreiner BF, DeWeese JA : *False aneurysm and pseudo-false aneurysm of the left ventricle : etiology, pathology, diagnosis, and operative management. Ann Thorac Surg 31 : 259 - 65, 1981*
9. Van Tassel RA, Edwards JE : *Rupture of heart complicating myocardial infarction. Chest 61 : 105 - 116, 1972*
10. Gatewood RP, Nanda NC : *Differentiation of left ventricular pseudoaneurysm from true aneurysm with two dimensional echocardiography. Am J Cardiol 46 : 869 - 78, 1980*
11. Yakierevitch V, Vidne B, Melamed R, Levy MJ : *False aneurysm of the left ventricle-surgical treatment. J Thorac Cardiovasc Surg 76 : 556 - 8, 1978*
12. Okies JE, Dietl C, Garrison HB, Starr A : *Early and late results of resection of ventricular aneurysm. J Thorac Cardiovasc Surg 75 : 255 - 60, 1978*
13. Medalie JH, Goldbourt U : *Unrecognized myocardial infarction : five-year incidence, mortality, and risk factors. Ann Int Med 84 : 526 - 31, 1976*
14. Martin RH, Almond CH, Saab S, Watson LE : *True and false aneurysms of the left ventricle following myocardial infarction. Am J Med 62 : 418 - 24, 1977*
15. Lindsay J, Dewey RC, Talesnick BS, Nolan NG : *Relation of ST-segment elevation after healing of acute myocardial infarction to the presence of left ventricular aneurysm. Am J Cardiol 54 : 84 - 6, 1984*
16. Cooperman M, Stinson EB, Griep RB, Shumway NE : *Survival and function after left ventricular aneurysmectomy. J Thorac Cardiovasc Surg 69 : 321 - 8, 1975*
17. Rogers WJ, Oberman A, Kouchoukos NT : *Left ventricular aneurysmectomy in patients with single vs multivessel coronary artery disease. Circulation 58(supl. 1) : 50 - 6, 1978*
18. Akins CW : *Resection of left ventricular aneurysm during hypothermic fibrillatory arrest without aortic occlusion. J Thorac Cardiovasc Surg 91 : 610 - 8, 1986*