

심장내 횡문근종의 수술치료

—2례 보고—

조상록* · 김용진* · 노준량* · 서경필*

—Abstract—

Cardiac Rhabdomyoma —A Report of two Cases—

Sang Rock Cho, M.D., Yong Jin Kim, M.D., Joon Ryang Rho, M.D., Kyung Phill Suh, M.D.*

Primary cardiac tumors are rare, being found in approximately 1 in 10,000 routine autopsies in patients of all ages. Of the primary cardiac tumors, 75% to 80% of patients are benign lesion, of the benign cardiac tumors, myxoma is the most common type in adults, whereas rhabdomyoma predominates in infants and children. About 50% of cardiac rhabdomyoma patients, die in the first 6 months of life and 80% by 1 year of age. We reopert on the one infant and the one neonate operated upon successfully for removal of cardiac rhabdomyoma.

서 론

원발성 심장 종양은, 일상적 부검에서 연령에 관계 없이 환자 10,000 명당 1명 정도로 발생하는, 드문 질환¹⁻⁹⁾이며, 그 중 양성종양이 75-80%를 차지하고, 성인에서는 점액종이 가장 빈발한다¹⁻¹⁷⁾.

양성 종양인 횡문근종은 영유아기에 가장 많이 발생하며¹⁻¹⁷⁾, 치료받지 않는 경우 50%가 생후 6개월내에 사망하고, 80%가 1년내에 사망하는 것으로 보고되어 있다¹⁻¹¹⁾. 그러나 최근에는 조기 진단과 수술적 치료에 의하여 예후가 좋아지고 있다.

본 교실에서는 신생아와 영아기 환자 각각 1명에 대하여 수술을 시행하여 좋은 결과를 얻었기에 문헌 고찰과 더불어 보고 하는 바이다.

*서울대학교 의과대학 흉부외과학교실

*Department of Thoracic and Cardiovascular Surgery, College of Medicine, Seoul National University

증례 1.

환아는 4개월된 여아로서 빈맥으로 제왕절개에 의하여 분만된 경우로서, 간헐적인 빈맥이 있었으나 별다른 치료없이 지내오던 중 생후 2개월에 울혈성 심부전까지 발생하여 외부 병원에서 심장내 종양 진단 후 울혈성 심부전에 대한 보존적 치료만 받아왔다. 그러나 생후 4개월까지 간헐적 빈맥의 발생 빈도가 증가하고 경구 섭취가 불량하며 체중의 증가가 적어 본원으로 전원되었다. 입원 당시 체중은 5.1kg, 수축기 혈압 80mmHg, 맥박수는 분당 220회, 호흡수는 분당 60회였으며, 이학적 소견상 심장의 빠른 발동 이외에 별다른 특기할 만한 소견은 없었다.

동맥혈 가스검사, 혈액검사, 간기능검사, 전해질검사 등은 정상 범위였고, 심전도상 동성빈박(sinus tachycardia)을 보였으며, 단순 흉부촬영에서는 이상 소견이 없었으나(그림 1). 심초음파 검사상 상대정맥과 우심방 사이, 우심실, 좌심실내에 각각 종양이 발견되

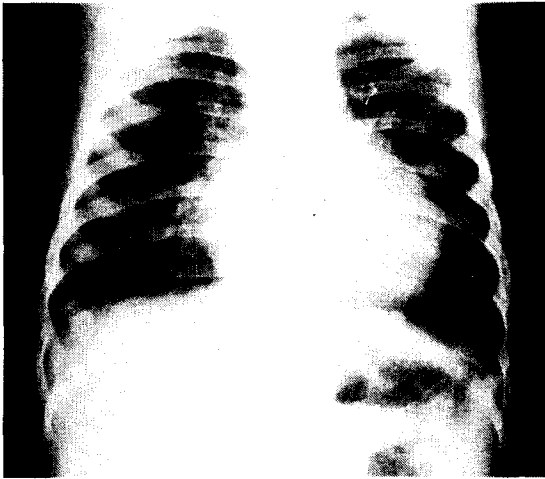


그림 1.

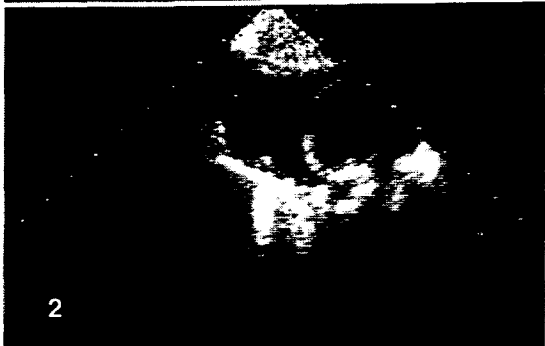
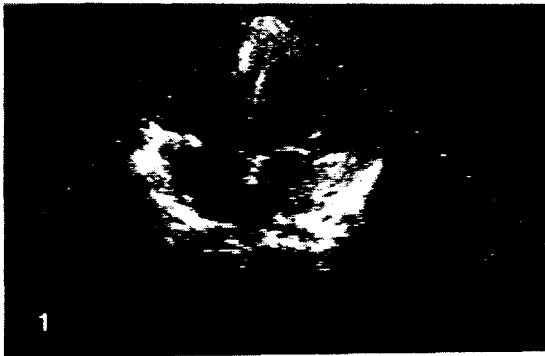
그림 2-1. Apical 4 chamber view.
2. Subcostal view.

었으며(그림 2), 심장 자기공명영상 검사도 역시 심장 내의 종양을 보여 주었다.

결절성 경화증(tuberous sclerosis)의 병존 여부를 판정하기 위하여 뇌초음파, 뇌 컴퓨터 단층촬영, 복부 초음파검사를 시행하였으나 정상 소견이 었다.

술전 소아과에서 ATP, Inderal, Digoxin, Ami-

odarone 으로 빈맥에 대하여 치료를 시도하였으나 효과가 없었고, 수술을 위하여 모든 투약을 중단하였다.

수술은 흉관을 정중절개한 다음, 상행 대동맥, 상대정맥, 하대정맥에 cannula를 삽입시켜 인공 심폐기 작동하에 심정지를 시킨 후, 먼저 우심방벽을 절개하여 우심방과 상대정맥사이의 전우측면에 존재하는 황색의, 단단하고 주위와 구별이 용이한 직경 3mm 정도의 종양을 확인하였고, 이 부위의 종양이 동방 결절을 자극하여 빈맥을 유발한 것으로 판단되었다. 우심실의 종양은 심장 밖에서는 직경 1cm 정도로 축소되었으나 우심실내로의 돌출은 없어 심근내 종양으로 판단되었다. 심방 중격을 절개하여 좌심방을 통하여 좌심실 후벽에 존재하는 직경 2.5cm의 같은 종류의 종양을 확인한 후, 좌심방쪽의 승모판막음에서 뒤쪽으로 5mm 간격을 두고 원주상으로 절개하여 종양에 접근하였다. 종양에 직접 봉합실을 걸어(holding suture) 견인하면서 박리한 후 적출(enucleation) 하는 방법으로 제거하고 심내막을 일차 봉합하였다. 좌심방의 원주상 절개 부위와 심방 중격의 절개를 일차 봉합한 후 우심방과 상대정맥 사이의 종양을 추가 절제하였다. 우심방벽의 일부를 절제하여 생김을 의뢰한 후 절개부위를 일차 봉합하였다. 체외 순환 중 최저 체온은 직장 온도 27.5℃이었으며, 대동맥 차단 시간은 66분, 총 체외 순환 시간은 104분이었다.

수술후 생검 보고에서 주위 심근 섬유와 구별이 뚜렷하고, 종양 세포의 핵안에 공포(vacuole)가 산재하며, 방사상의 가는 세포질의 용기가 세포질을 가로지르는 전형적인 “거미 세포(spider cells)”(그림 3)가 보여 횡문근종임을 확인하였다. 또 수술 당시 의뢰하

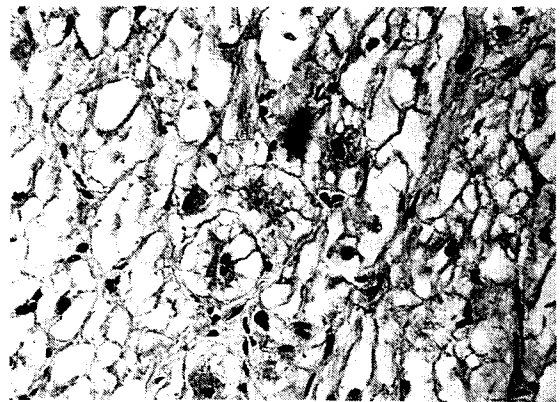


그림 3.

었던 우심방벽에서도 짐상으로 산재하고 있는 횡문근
종이 확인되었다.

수술 후 환아는 특별한 합병증없이 13일째에 퇴원하
였고, 소아과 외래로 추적 및 관찰받던 중 술후 3개월
째에 발견된 좌심실의 가동맥류(Pseudaneurysm)로
다시 가동맥류 절제를 위한 2차 수술을 시행받았다.
이 가동맥류는 좌심실 후벽의 중앙지출에 기인하는 것
으로 판단되었으며, 2차 수술 후 특별한 합병증없이
15일째에 퇴원하였고, 수술 후 2년째인 현재 까지 외
래 관찰 중이나 역시 합병증은 발견되지 않고 있다.

증례 2.

환아는 15일된 여아로서 산모의 임신 중독으로 제왕
절개에 의해 39주째에 분만된 경우로서, 좌측 흉골연
에서 수축기 심잡음이 청진되어 외부 병원의 심초음파
검사상 심장 종양을 진단받고 분원으로 전원되었다.
입원 당시 체중은 3.79kg, 수축기 혈압 80mmHg, 맥
박수는 분당 150회 호흡수는 분당 60회 였으며, 이학
적 소견상 심장 박동이 불규칙하고, Grade III 정도의
분출성 수축기 심잡음이 대동맥 부위에서 청진되는 이
외에 특이한 이상 소견은 없었다.

동맥혈 가스검사, 혈액검사, 간기능검사, 전해질검
사 등은 정상 범위였고, 심전도상 1도 블록과 우심비
대의 소견을 보였으며, 역시 단순 흉부촬영에서는 이
상이 없었으나, 심초음파 검사상 좌심실의 전외측 유
두상근(anterolateral papillary muscle) 과 승모판의
전엽(anterior leaflet of mitral valve) 사이, 대동맥
판막 직하부, 그리고 우심실 첨부와 전방벽에 걸쳐 각
각 종양이 확인되었다(그림 4).

수술은 흉골을 정중절개한 다음, 상행 대동맥 can-
nulation과 우심이(Rt. atrial appendage)를 통한 sin-
gle venous cannulation 으로 인공 심폐기를 작동시
킨 후 직장 온도 19℃에서 총 순환 정지를 시행하였
다. 먼저 대동맥 절개를 통하여 대동맥판막 중 우관상
첨(Rt. coronary cusp) 직하부에 존재하는 황색의,
단단하고 주위와 구별이 용이한, 직경 6mm 정도의 종
양을 절제하고 대동맥 절개 부위를 봉합하였다. 우심
방벽과 심방 중격에 절개를 가하고 좌심실의 전외측
유두상근과 승모판 전엽사이에 자리한 같은 종류의,
직경 1cm 정도의 종양을 절제후, 삼첨판막 사이로
우심실 첨부와 전방벽에 걸쳐 붙어있는, 0.6×1cm 크
기의 종양을 절제하였다. 심방 중격과 우심방벽의 절

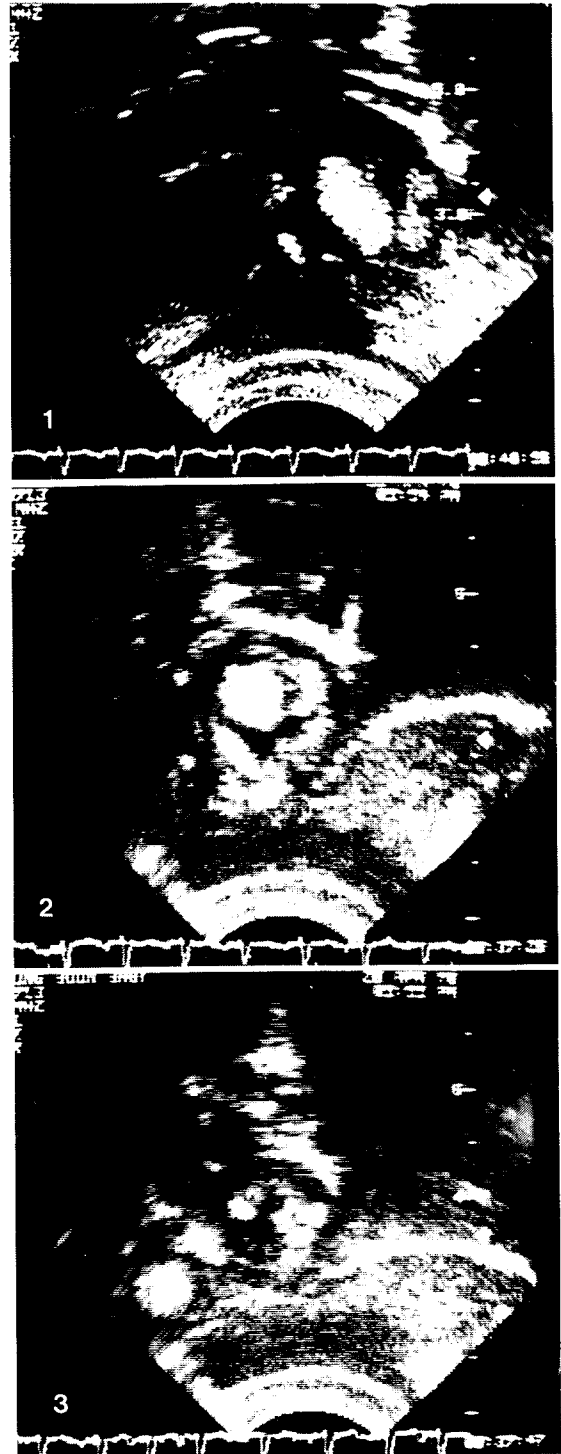

그림 4-1. Apical 4 chamber view.
2. Subcostal short axis view.
3. Subcostal long axis view.

개를 봉합하고 다시 인공 심폐기에 의한 체외 순환을 시작하여 체온을 올리면서 V V I형의 영구적 심장 박동기를 이식하였다. 총 순환정지는 22분, 대동맥 차단 시간은 28분, 총 체외순환 시간은 85분이었다.

수술 후 생검 보고에서 횡문근종으로 확인되었으며, 환아는 술후 세기관지염으로 43일째에 퇴원하였으며, 퇴원시 심박동은 심전도상 정상이었다. 퇴원 후 17개월 현재 별다른 합병증없이 지내고 있음이 확인되었다.

고 안

원발성 심장 종양은 매우 드물고, 따라서 소아 질환에서 심장 종양은 거의 무시할 수 있을 정도의 비율을 차지하고 있다¹⁻¹⁷⁾. 소아에서 가장 많이 발생하는 횡문근종은 거의 전부 생후 1년이내인 영아기에 발생하는 것으로 보고되고 있다¹⁻⁶⁾.

심장내 횡문근종 환자의 50% 이상에서, 정신박약, 경련, 피지선종, 그리고 뇌, 콩팥, 췌장, 간 등에 발생하는 과오종(hamartoma) 성의 소결절이 특징이며, 가족성의 질환인 결절성 경화증(tuberous sclerosis)이 동반된다고 보고되고 있다^{1-4,6)}.

심장내 횡문근종의 예후는 매우 불량하여 적절한 치료가 시행되지 않는 경우 80%가 생후 1년내에 사망하는 것으로 알려져 있으며^{1-4,6-8)}, Corno¹⁾ 등이 사망한 24명의 환자에 대한 보고에 의하면, 생후 1개월내에 14명(58%)이 사망했으며 생후 1년까지 18명(75%)이 사망하였다.

횡문근종의 병리학적 소견을 보면 백색 혹은 회색이며, 단단하고, 극한성이나 피막은 없으며 주위 조직과 구별이 용이한 병변으로서^{1-3,18-21)}, 미세 현미경적으로는 종양 세포의 핵내에 공포가 산재하며, 세포질내에서는 방사상의 가는 세포질의 용기가 가로지르는 모양의 “거미세포”가 특징적으로 보인다^{18,21)}.

횡문근종도 역시 다른 양성 심장 종양과 마찬가지로 종양의 수효, 크기, 위치에 따라 임상적 증상을 발현하게 된다. 종양이 작은 소결절로 존재할 경우 증상이 없을 수 있으나, 미관성으로 광범위하게 심근에 존재할 경우 심한 심부전과 사망을 초래할 수 있다. 종양의 크기가 큰 경우에는 심장내의 공간을 차지하게 되므로 심실내에서는 혈액의 유입과 유출에 큰 지장을 초래하게 된다. 증례 2의 경우 대동맥판막 직하부에

종양이 좌심실로부터의 혈액의 유출을 방해하는 것을, Doppler 초음파검사에서 대동맥 판막 직상부에서의 혈류의 속도가 3m/sec 로 증가한 것을 증명함으로써 확인할 수 있었다(그림 5). 또 종양이 삼첨판막을 막았을 경우 혈류가 심방 중격의 난원공으로 역류하게 되어 청색증을 유발한 경우도 보고되었다¹⁾.

또 종양이 심장의 흥분전도계를 침범할 경우 부정맥을 유발하는 것이 가능성 있는 임상증상이나, 종양의 증상은 주로 혈류를 막는 것이 원인이므로 부정맥이 주증상으로 발현하는 경우는 극히 드문 것으로 보고되어 있다^{18,21)}. 증례1의 경우 주증상이 빈맥이었고, 증례 2의 경우도 심전도상 1도 불규칙이 있었으나 수술 후 이들 모두가 정상 박동으로 돌아왔다는 점이 특기할 만하다.

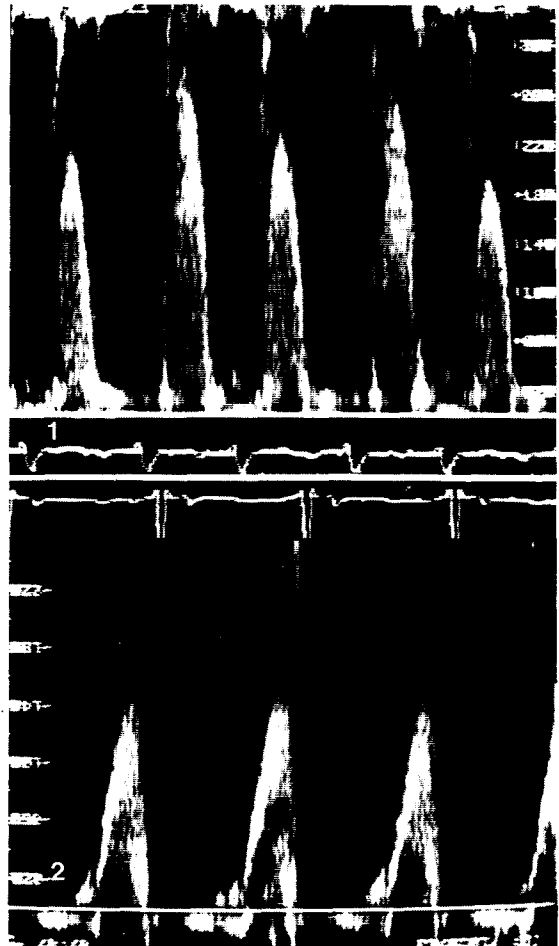


그림 5-1. Preop.
2. Postop.

많은 환자들이 갑자기 사망할 때까지 심장에 관한 증세가 없거나 단지 심잡음 정도가 청진상 들리는 정도의 증상을 보이므로 진단이 매우 어려웠음을 짐작할 수 있다. 근래에 단층 심초음파 검사(real-time two-dimensional echocardiogram)가 개발됨으로써 심장 내 종양의 진단에 가장 중요한 양식으로 정착되었다^{1-3,5-10,12,13}. 단층 심초음파 검사는 심장 박동의 여러 가지 상태에서 종양의 크기, 모양, 위치, 부착부위, 운동성 등에 관하여 정확한 정보를 제공한다. 또, 심장 판막에 대한 종양의 침해 정도나 종양에 의한 관상동맥의 위치 변동의 유무와 같은, 심장기능에 대한 종양의 영향도 보여준다. 나아가서 종양의 조기 재발을 간파하는 경우에도 매우 유용하다. 따라서 심한 부정맥이나 사망까지도 발생할 수 있는 심도자법을 대신하는 가장 중요한 검사법으로 정착되었다.

불량한 예후와 수술에 의한 치료의 가능성 때문에 이 질환의 조기 진단의 중요성이 더욱 강조된다. 증세가 있는 환자와 종양에 의해 혈류의 차단이 심각한 환자 모두에게는 진단후 즉시 수술을 시행하여야 한다^{1-3,6,8-10,14}. 횡문근종이 심근을 침습하거나 치환하지 않고 누르거나 밀어내는 양상이므로 대부분의 경우 외과적 절제가 가능하다^{1-3,8,9}.

횡문근종의 양성 종양이나, 다발성으로 발생하고, 피막이 없으며, 심근내에 깊숙히 위치하므로 완전한 절제가 어렵다. Corno¹⁾ 등은 대부분의 횡문근종 환자에서 완전 절제가 불가능할지라도 혈류를 차단하는 주요 부위의 종양은 절제하는 것만으로도 대개의 경우 생명을 건질 수 있었다고 보고하고 있다. 나아가서 횡문근종 자체는 병리학적으로 의미있는 성장 잠재력이 없으므로 불완전한 절제라 하더라도 장기간 증세를 없애는 목적을 달성할 수 있다고 주장하고 있다.

따라서 횡문근종의 치료에서는 심초음파 검사에 의거한 조기 진단과 수술, 그리고 수술시, 심실종격, 판막, 전도조직, 관상동맥에 대한 손상을 피하는 것이 강조되고 있으며, Kirklin¹⁷⁾ 등은 술후 저심박출증이 발생하는 경우 심근 수축제를 통상의 경우보다 훨씬 다량으로 투여할 수 있다고 주장하는 점을 특기할 수 있다.

결 론

본 서울대학교병원 흉부외과학 교실에서는 심장내

횡문근종 환아로서 빈백이 주증상이었던 영아 1례, 좌심출구로협착과 심전도상 1도 블록이 있었던 신생아 1례에 대하여 각각 수술적 절제에 의하여 종양의 제거와 심박동의 정상 회복에 성공하였기에 문헌 고찰과 더불어 보고하는 바이다.

REFERENCES

1. Corno A, Simone Gd, Catena G, Marcelletti C : *Cardiac rhabdomyoma : Surgical treatment in the neonate. J Thorac Cardiovasc Surg* 87 : 725-731, 1984
2. Arciniegas E, Hakimi M, Farooki ZQ, NJ, Green EW : *Primary cardiac tumors in children. J Thorac Cardiovasc Surg* 79 : 582-591, 1980
3. Calhoun TR, Terry EE, Best EB, Sunbury TR : *Myocardial fibroma or fibrous hamartoma. Ann Thorac Surg* 32 : 406-410, 1981
4. Mair DD, Titus JL, Davis GD, Ritter DG : *Cardiac rhabdomyoma simulating mitral atresia. Chest* 71 : 102-1-5, 1977
5. Rees AH, Elbl FE, Minhas KV, Solinger RE : *Echocardiographic evidence of left ventricular tumor in a neonate. Chest* 73 : 433-435, 1978
6. Silverman NA : *Primary cardiac tumors. Ann Surg* 191 : 127-138, 1980
7. Balsara RK, Pelias AJ : *Myxoma of right ventricle presenting as pulmonary stenosis in neonate. Chest* 83 : 145-146, 1983
8. Culliford AT, Isom OW, Trehan NK, doyle E, Gorstein F, Spencer FC : *Benign tumors of atrium necessitating extensive resection and reconstruction. J Thorac Cardiovasc Surg* 76 : 178-182, 1978
9. Larrieu AJ, Jamieson WRE, Tyers GFO, Burr LH, Munro AI, Miyagishima RT, Gerein AN, Allen P : *Primary cardiac tumors Experience with 25 cases. J Thorac Cardiovasc Surg* 83 : 339-348, 1982
10. Attar S, lee YC, Singleton R, Scherlis L, David R, McLaughlin JS : *Cardiac myxoma. Ann Thorac Surg* 29 : 397-405, 1980
11. Bortolotti U, Mazzucco A, Valfr's C, Valente M, Pennelli N, Gallucci V : *Rt ventricular myxoma. Review of the literature and report of two patients. Ann Thorac Surg* 33 : 277-284, 1982

12. Spotnitz HM, Wong(YH : *Echocardiography for atrial myxoma(letter)*. *Ann Thorac Surg* 31 :594, 181
13. Winer HE, Kronzon I, Fox A, Hines G, Trehan N, Antapol S, Reed G : *Primary cardiac chondromyxosarcoma Clinical and echocardiographic manifestations. A case report. J Thorac Cardiovasc Surg* 74 : 567 – 570, 11977
14. Gabelman C, Al-Sadir J, Lamberti J, Fozzard HA, Laufer E, Replogle RL, Myerowitz PD : *Surgical treatment of recurrent primary malignant tumor of the left atrium. J Thorac Cardiovasc Surg* 77 : 914 – 921, 1979
15. Jamieson SW, Gaudiani VA, Reitz BA, Oyer PE, Stinson EB, Shumway NE : *Operative treatment of an unresectable tumor of the left bentricle*
16. Benzing G, Helmsworth JA, Schreiber JT, Kaplans : *Nitroprusside and epinephrine for treatment of low output in children after open-heart surgery. Ann Thorac Surg* 27 : 523 – 528, 1979
17. Kirklin JK, Kirklin JW : *Management of the cardiovascular subsystem after cardiac surgery. Ann Thorac Surg* 32 : 311 – 319, 1981
18. Kim CJ, Cho JH, Chi JG, Kim YJ : *Multiple rhabdomyoma of the heart presenting with a congenital supraventricualr tachcardia. Report of case with ultrastructural study. Journal of Korean Medical Science Vol 4. No 3 : 143 – 147, 1989*
19. Bigelow NH, Klinger S, Wright AW : *Primary tumors of the heart in infancy and early childhood. Cancer* 7 ; 549 – 563, 1954
20. Heath D : *Pathology of cardiac tumors. Am J Cardiol* 21 ; 315 – 327, 1968
21. Bruni C, Priolea PG, Ivey HH, Nolan SP : *New fine structural features of cardiac rhabdomyoma. Report of a case. Cancer* 46 ; 2068 – 2073, 1980
22. Fenoglio JJ, McAllister HA, Jr., Ferrans VJ : *Cardiac rhabdomyoma : A clinicopathologic and electron microscopic study. Am J Cardial* 38 : 241 – 251, 1976