

관상동맥류의 외과적 치료

- 1례보고 -

이 필 수* · 유 병 하* · 장 운 하** · 임 진 우***

- Abstract -

Surgical Treatment of Coronary Artery Aneurysm

- A case report -

P.S. Lee, M.D.^{*}, B.H. Yoo, M.D.^{*}, W.H. Jang, M.D.^{**}, J.W. Lim, M.D.^{***}

We experienced one case of the coronary artery aneurysm.

The patient was 67 years old female, who complained of dyspnea on exercise (NYHA functional class III) for two years. Coronary angiogram demonstrated a localized saccular aneurysm on left main coronary artery, just above bifurcation of left anterior descending coronary artery and circumflex artery. On the operative field, the aneurysm was 2cm×2cm×1.5cm in size with 0.5cm in neck.

Resection and aneurysmorrhaphy was done. The patient was recovered and discharged uneventfully. During 8 months follow-up period, she lives in good physical activity and absence of chest pain.

I. 서 론

1812년 Bougon⁸⁾에 의해서 처음 보고된 관상동맥류는 매우 드문 질환으로 알려져 있다. 1948년 Scott⁴⁾ 등에 의한 증례보고가 있었으며, Daoud¹⁾ 등은 89명의 사체부검에서 가장 많은 원인은 동맥경화증이라고 보고하였으며 그외에 진균성, 선천성, 매독성, 외상, 종양 등에 의해서도 올수 있다고 하였다.

관상동맥류의 진단은 Cleveland Clinic의 Sones

(1958)가 관상동맥의 선택적 조영촬영의 도입 이래 많은 발전을 가져와서, 병변의 정확한 부위와 정도를 알게 되었고⁷⁾, 또한 좌심실 조영으로 좌심실기능을 정확히 파악할수 있게 됨으로써 수술적응을 쉽게 결정할수 있게 되었다¹⁰⁾. 살아있는 환자에서 발생율은 정확히 알려져 있지 않으나 Oliveros¹³⁾ 등은 0.6% 정도라고 보고하였으며, Cleveland Clinic group에서는 0.3%의 발생율로 보고되었다. 관상동맥류는 급성심근경색증에 의한 사망 또는 동맥류파열에 의한 사망등의 불량한 예후가 강조되고있다. 따라서 증상이 없는 환자일 지라도 관상동맥 우회술이 적극권장되고있다^{7,10,12)}.

본 마산고려병원 흉부외과에서는 좌주관상동맥류 1예를 수술치험 하였기에 보고하는 바이다.

II. 증 례

환자는 67세 여자로서 평소 건강하였으나 2년전부터

*마산고려병원 흉부외과

*Department of Thoracic and Cardiovascular Surgery, Masan Koryo General Hospital

**서울고려병원 흉부외과

**Department of Thoracic and Cardiovascular Surgery, Seoul Koryo General Hospital

***효석심장연구소

***Hyo-seok Cardiac Institute, Seoul, Korea

1991년 4월 12일 접수

운동시 호흡곤란을 느껴왔다. 내원 2년전부터 후두부 두통과 운동시의 호흡곤란이 있어서 개인병원 등지에서 치료하였으나 증상의 호전이 없어서 본원 외래를 통하여 입원하였다. 입원당시 환자는 2개월전부터 누르는듯한 전측흉통이 간헐적으로 30분에서 1시간에 걸쳐 있었으나 특별한 치료없이 지내왔으며 전신쇠약감, 현기증, 기침, 변비등의 증상을 호소하였다.

과거력상 환자는 5년전부터 고혈압(수축기압 180~190mmHg /이완기압 120~130mmHg)이 있어서 항고혈압제제(Bendigone®)을 복용해 왔으며 가족력상 특기할 사항은 없었다.

이학적 소견상 입원당시 혈압은 170/90mmHg, 맥박은 88회/min, 호흡수 22회/min, 체온은 36.6℃이었고, 의식은 명료한 상태였다. 체중은 74kg으로서 비대하였으며, 결막이나 공막에 빈혈소견은 없었으며, 심음및 호흡음도 정상이었다.

검사실 소견상 적혈구수 426만/mm³, 혈색소 12.1g/dl, 혈구용적 37%, 백혈구수는 10500/mm³이었으며, 뇨검사상 당뇨는 음성이었고, 단백뇨(+)였으며, 일반혈액 화학검사는 정상치이었다.

폐기능 검사상 약간의 폐쇄성 기능장애가 있었으며 단순흉부X선상 중등도의 심장비대를 보였다(Fig. 1).

심전도검사상 Left precordium에서 S-T elevation의 소견을 보였다.

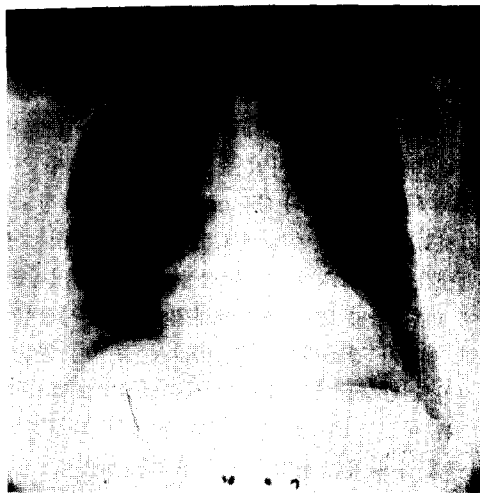


Fig. 1. Preoperative Chest film revealed tortuous aorta and enlarged cardiac silhouette.

심초음파검사상 정상소견을 보였으며 관상동맥 조영술상 좌측 주관상동맥에서 좌전하행동맥과 회선동맥의 분지부위 바로 윗쪽에 2×2×1.5cm 낭형이 동맥류가 보였고 동맥의 협착은 없었다(Fig. 2).

좌측 주관상동맥 동맥류의 술전진단하에 수술이 시행되었으며 좌전하행 동맥과 회선동맥의 분지 바로 윗쪽에 2×2×1.5cm 크기의 낭형의 동맥류가 발견되었다.

동맥류의 두께는 매우 얇았으며 혈전의 증거는 없었



Fig. 2. Prooperative coronary angiogram revealed a localized saccular aneurysm on left main coronary artery, just above bifurcation of left anterior descending coronary and circumflex coronary artery.

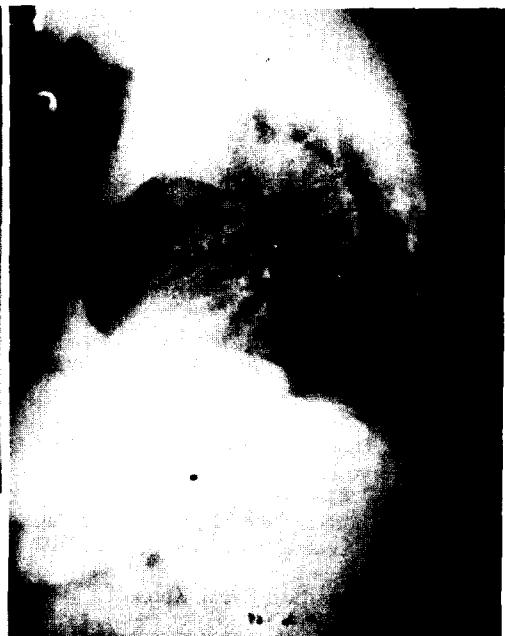

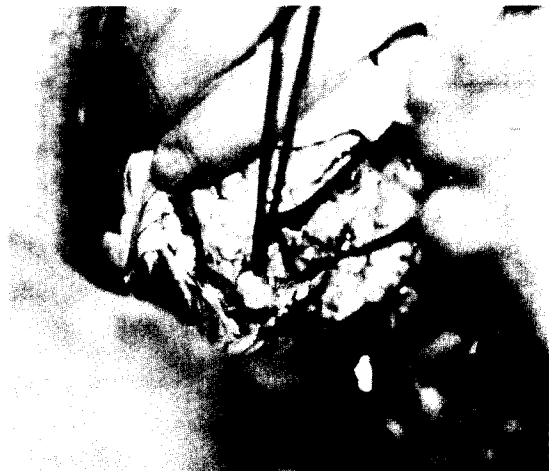


Fig. 3. Operative field ;Grossly, the aneurysm was covered with epicardial fat tissue. Its diameter was $2 \times 2 \times 1.5$ cm with 0.5cm in neck. Aneurysmal wall was very thin and inner surface was smooth.

으며 내면은 평평했다.

또한 관상동맥은 특별히 동맥경화성 병변은 없었고 협착도 없었다(Fig. 3).

동맥류는 meck 부위에서 절제후 동맥류 봉합술이 시행되었다.

III. 고 안

관상동맥 질환중 관상동맥류는 드문질환이다. 1963년 Daoud¹⁾등이 89례의 부검을 시행한후 보고한바에 따르면 관상동맥류의 원인별 분류시 동맥경화에 의한 것이 46례(52%)로 가장 많았고, 15례(17%)는 선천성, 10례(11%)는 진균성, 4례(4%)는 매독성이고 그 외에 외상, 종양, 동맥해리에 의해서도 야기될수 있다고 하였다. Stevenz²⁾등은 결절성 동맥주위염 에서도 동맥류가 생길수 있고 이경우 주로 소동맥에서 다발성으로 생긴다고 보고하였다. 또한, Brecker³⁾등은 Kawasaki씨 병을 앓은 아이들에서 후에 관상동맥류가 생길수 있다고 보고하였다. 이경우 동맥염이 먼저 발생하고 관상동맥류는 후에 발생한다고 하였다^{4,15,16)}.

그러나 40세이상의 환자에 있어서 관상동맥류의 대부분의 원인은 동맥경화에 의한 것이라는게 대다수의 의견이다. 이러한 동맥류의 형성과정을 병리학적으로 고찰해보면 내막반(intimal plaque)을 지지하고 있는 근탄성조직의 파괴가 먼저생기고 이어서 중막은 점점

얇아지고, 결국은 혈관벽은 이완된다고 하였다. 또한 반(Plaque)이 점점 외벽을 침투하게되면 동맥류의 벽은 파열된다고 하였다. 한편 반을 덮고있는 내막이 파열되면 응혈성의 물질들이 혈류로 침투되면서 원위부의 혈관으로 색전된다고 하였다. 이러한 상황에서 환자는 처음으로 흉통을 느끼며 또는 급성 심근경색시의 "Full-Brown Picture"를 가진다. 이러한 동맥류의 발생율은 잘 알려져 있지 않으나 Scott⁴⁾등은 0.6%로서 보고 하였으며, Daoud¹⁾등은 1.4%로 보고하였다. 남·녀의 비는 3:1의 비율로서 남자에게서 더 많이 발생하는 것으로 알려져있다.

발생부위는 좌측주관상동맥및 그분지와 우측관상동맥에서 거의 동일한것으로 되어있다.

이학적 검사소견상 흉골방부(Parasternal)부위에서 이완기시 심잡음이 들리며, 때때로 연속심잡음(Continuous murmur)도 들린다고 Stevenz²⁾등은 보고하였다.

단순흉부X선상 심장경계부의 편재성팽윤(Localized bulging)이 보이는데, 이 경우는 대개 선천성에서 잘보인다. Stevenz²⁾등은 선천성일 경우 벽재성석회화도 종종 보인다고 보고하였다.

관상동맥류는 관상동맥 혈관조영술로서 정확하게 진단을 내릴수있다. Stevenz²⁾등은 결절성 동맥주위염이 있는 환자에서 관상동맥류가 발견될경우 반드시 복부전산화 단순촬영을 통해 복부동맥류의 동반여부를 확인해야 한다고 하였다. 결절성 동맥주위염 가지는 관상동맥류 환자의 80%에서 복부동맥류가 생길수있다고 그는 보고하였다.

증상은 관상동맥류의 원위부로 혈액관류가 잘 안되어서 발생한다고 하였다.

즉 벽내의 응혈이 원위동맥부로 색전되어서 심근경색이 온다고 하였다.

변형성 흉통(Variant angina)은 관상동맥의 일정한 부위에 병변이 있을때나 또는 정상적인 관상동맥의 자극에 기인한다. 이것은 휴식시에도 정해진 시간에 일정히 나타나며, 본질은 불안정하며 지속시간과 빈도가 점점 증가한다고 하였다. 결국 이것은 급성심근경색증으로 진행되거나 또는 점차 완화되어진다. 최근에 Berkoff와 Rowe⁵⁾는 동맥경화에 의한 관상동맥류를 가진 환자에서 점진적인 심근의 기능부전을 설명하기 위하여 원위부의 혈관들로 색전되는 가능성에 대하여 설명하였다.

예후는 급성심근 경색증에 의한 사망 또는 동맥류 파열에 의한 사망등과 같은 좋지않은 예후의 가능성이 높다^{7,10,12)}. 따라서 증상이 없는 환자에서라도 일단 동맥류의 진단이 내려지면 관상동맥 우회술이 적극 권장된다^{10,12)}.

관상동맥 수술은 1967년 Favaloro⁶⁾ 등이 동맥경화에 의한 관상동맥 협착에 대해 관상동맥 우회술을 처음 시행한 이래 계속 발전중에 있다. 우회술시 내유동맥과 대복제정맥이 주로 사용되며 그의 소복제 정맥 및 상지의 상부정맥등도 이식 혈관으로 사용될 수 있다.

내유동맥은 술후 10년뒤 개존율이 90%에 이르고 장기 생존율은 우수하므로 현재 많은 환자에서 사용하나, 이식혈관의 길이의 제한, 기술상의 문제, 문합부의 협착발생가능성, 횡경막 신경손상 가능성 때문에 상당한 주의를 요하며 숙련된 기술이 필요하다. 또한 내경이 작기때문에 혈류량이 작다^{17,21)}.

그러나 대복제 정맥은 보편적으로 다루기가 편하나 술후 10년후 개존율이 50%에 불과하지 않는다. Davidson⁷⁾ 등에 의하면 동맥경화성 동맥류는 이식후 3년내에 이식된 대복제정맥에 전체적으로 동맥경화가 발생한다고 보고하였다. 따라서 현재에는 많은 환자에서 내유동맥을 사용하는 추세에 있다.

한편 동맥류의 크기가 작다든지 또는 심한 동맥경화성 관상동맥 질환과 관련된 혈관이 확장된 부위에서는 절제의 적응증이 안된다고 하였다. 그러나 이들 환자에서는 언제라도 이 동맥류가 커져서 전신성 질환이 나타날 수 있기 때문에 외래에서 계속 추적관찰해야 한다고 보고하였다.

Dawson¹¹⁾ 등은 동맥의 해리성 동맥류가 발생된 경우 수술이 적합하지 않다고 보고하였다¹⁹⁾.

이들은 주로 Marfan씨 증후군과 관계있고, 산육기 때 주로 나타난다고 보고하였다¹⁹⁾. 결절성 동맥주위염에 발생하는 관상동맥류도 이들이 주로 다발성으로 소동맥에서 나타나므로 수술의 적응증이 되지 않는다고 보고 하였다¹⁸⁾.

IV. 결 론

본 마산고려병원 흉부외과에서는 좌측 주관상동맥에 발생한 동맥류 1례를 수술치험 하였기에 문헌 고찰과 함께 보고하는 바이다.

REFERENCES

1. Daoud AS, Pankin D, Tulgar H, et al : *Aneurysms of coronary artery: Report of ten cases and review of literature. Am J Cardiol* 11 : 22, 1963.
2. Stevenz Z, Glicke, M.D., Peter R, Maggs, M. D., and F. Henry Ellis, Jr., M.D. the New England Deaconess Hospital, Boston, MA, 1977.
3. SJD Brecker, H. H Gray P J Oldershaw : *Coronary artery aneurysm and myocardial infarction: Adult sequelae of Kawasaki disease. Brompton Heart Journal* 59 : 509 - 12, 1988
4. Scott DH : *Aneurysm of coronary arteries. Am Heart J* 36 : 403, 1948.
5. Berkoff HA, Rowe GG : *Atherosclerotic ulcerative disease and associated aneurysms of the coronary artery. Am Heart J* 90 : 153, 1975.
6. Favaloro RG, Effler DB, Groves LK, Sheldon WC, Sones FM Jr : *Direct myocardial revascularization by saphenous vein graft: Present operative technique and indication. Ann Thoracic Surg* 10 : 97, 1970.
7. Davidson E, De Palma R : *Atherosclerotic aneurysm accuring in an autogenous vein graft. Am J Surg* 124 : 112 - 114, 1972.
8. Bougon, cited by Scott DH : *Aneurysm of the coronary arteries. Am Heart J* 36 : 403 - 421, 1948.
9. Markis JE, Joffe CD, Cohn PF, et al : *Clinical significance of coronary arterial ectasia. Am J Cardiol* 37 : 217 - 222, 1976.
10. Ebert PA : *Resecting and grafting of coronary artery aneurysm. Circulation* 43 : 593, 1971.
11. Dawson JE, Ellison R : *Isolated aneurysm of the anterior descending coronary artery. Am J Cardiol* 29 : 868, 1972.
12. Eisinger G, King AB : *Precipitous death in a police officer due to coronary aneurysm Bull Johns Hopkins Hospital* 11 : 161, 1966.
13. Rene A. Oliveros, M.D., Falsetti, HL, Carroll RY, et al : *Atherosclerotic coronary aneurysm. Arch Intern Med* 134 : 1072, 1974.
14. Kato H, Koite S, Yamamoto M, et al : *Coronary aneurysms in infants and young children with*

- acute febrile mucocutaneous syndrome. J Pediat* 86 : 892-989, 1975.
15. Noveli NM, Galbraith A, Robinson PJ, et al : *Cardiovascular abnormalities in Kawasaki disease. Arch Dis Child* 59 : 504-509, 1984.
 16. Sekiguchi M, Takao A, Endo M, Asai T et al : *On the mucocutaneous lymph node syndrome or Kawasaki disease. In : Yu PN, Goodwin JF, eds. progress in cardiology. Philadelphia : Lea and Febiger, 97 : 144, 1985.*
 17. Brown BG, Cukingnal RA, Derouen T, et al : *Improved graft patency in patient with platelet inhibiting therapy after coronary bypass surgery. Circulation* 72 : 138, 1985.
 18. Glanz S, Bittner SJ, Berman MA et al : *Regression of coronary artery aneurysms in infantile polyarteritis nodosa. N England J Med* 294 : 939, 1976.
 19. McKeown F : *Dissecting aneurysms of the coronary artery in arachnodactyly. Br Heart J* 22 : 434, 1960.
 20. 조범구, 이종국, 강면석, 홍승복, 홍필훈 : 관동맥 협착증 외과적 치료. 대한흉부외과학회지, 18 : 224, 1985.
 21. 이재원, 채 현, 노준량, 서경필 : 관상동맥 협착증의 외과적 요법. 대한흉부외과학회지. 19 : 106, 1986.