


임상가를 위한 특집 (116)

I. 치통의 응급처치 및 pain control .....	이 승 중
II. 소아치열관리와 조기치열교정 .....	김 은 숙
III. 총의치에 있어서의 교합채득에 대하여 .....	최 대 준

# I. 치통의 응급처치 및 pain control

연세대학교 치과대학 보존학 교실

조교수 이 승 중



통증이란 환자뿐만 아니라 시술하는 의사에 있어서도 항상 불유쾌한 경험이 된다. 특히 치통은 신체내 다른 어떤 부위에서 발생하는 것보다 참기 힘든 것으로 이것을 어떻게 극복하느냐에 따라 환자의 치과 의사에 대한 신뢰도가 평가될때도 있다.

우선 격심한 통증을 가진 환자가 내원했을때 의사가 취해야 할 조치는 원인치과악에 있다. 많은 경우에 환자는 정확한 통증의 원인치를 구분하지 못하는데 특히 많은 보철물이 동시에 시행된 경우에는 원인치를 찾아내는 것이 용이하지 않게된다.

원인치를 파악하는데는 다음과 같은 몇가지 test가 유용하다.

## 1. X-Ray

X-ray의 중요성은 새삼 강조할 필요가 없겠지만 가능한 두 방향이상에서 의심치를 조사하는 것이 중요하겠다. 초기의 치근단염증은 치근막의 비후나 Lamina dura 소실 정도의 섬세한 변화인데 한 방향으로만 X-ray 판독을 했을때는 치아와 골등에 가리워져 나타나지 못

하는 경우가 종종있다. Serial 또는 full-mouth X-ray를 촬영 했을시에는 구태여 의심치에 대해 두각도의 다른 X-ray를 찍을 필요가 없이 다음 X-ray에 나타난 모양을 보면 자연스럽게 다른 방향에서 판독하는 결과가 된다.

## 2. Thermal

대개 환자의 증상은 찬물이나 더운음식에서 더욱 심하게 느끼게 되는데 thermal test란 이러한 환자의 증상을 객관적으로 재현하는 것이 된다.

cold test는 주로 ice-stick을 사용하는데 ice stick을 적용하는 치아의 부위는 치아의 순면 중앙부가 아니라 평소에 찬물에 의해 제일 민감하게 반응할 수 있는 부위를 해야한다. 대개 치아에서 가장 민감한 부위는 치경부가 되며 기타 우식이 있거나 깊은 충전 및 수복이 있을 때는 이러한 수복부위가 되기도 한다. Ice test는 초기의 극심한 치통을 판별하는데 가장 효과적인 방법으로 치아의 생활력 유무 뿐만 아니라 염증의 정도까지도 술자로 하여금 판별을 가능케 해준다.

Hot test는 대개 염증의 말기에 유용한데 대

개 환자는 뜨거운 국이나 차를 마실때 통증이 더 심해지는 것을 호소한다. Heat source로는 가열된 뭉뚝한 기구나 가열된 gutta percha (stopping)이 좋은데 가열된 gutta percha를 사용시는 치면에 분리제를 발라서 가열된 gutta percha가 치면에 정착함으로써 생기는 필요이상의 손상을 방지해야 한다.

### 3. percussion 및 Biting test

개개치아가 분리된 경우에는 percussion을 통해서 치근단의 상태를 확인할 수 있는데 bridge나 splint가 되어있는 치아는 percussion에 반응하지 않는 경우가 많다. 이때는 상하악 치아간에 bite stick을 물려서 여러방향으로 힘을 주면 치근단 염증에 있는 원인치가 쉽게 판별될 수 있다.

### 4. cavity drilling 및 마취검사

모든 다른 방법을 동원해도 도저히 원인치판별이 안될때 마지막으로 사용할 수 있는 방법이 되겠다. cavity drill은 의심치를 마취하지 않는 상태에서 drilling 함으로써 치수의 생활력 여부를 알아보려는 것이고 마취검사는 원인치 주위에 마취 함으로써 통증이 없어지는가를 확인하는 검사가 된다.

일반적으로 치통의 분류와 응급치치는 다음과 같은 기준에서 행한다.

## 분 류

치 수 : Normal pulp  
 Reversible Pulpitis  
 Irreversible Pulpitis  
 Nonvital Pulp

치근단 : Normal apex  
 Acute apical periodontitis  
 Acute apical abscess  
 chronic apical abscess  
 cyst or granuloma

## 치 치

### 경우 1 : Reversible Pulpitis

이 경우는 치수는 약간 hyperemic 한 상태로 깊은 우식이 있거나 깊은 충전 또는 crown을 한 경우, 또 치주치료를 행한후에 나타나는 증상이다. 이때는 원인을 제거하고 sedative dressing을 해줌으로써 해결한다. 특히 crown을 한후 예후를 관찰키 위해 temporary cement을 할때 너무 오래 방치하여 Aemporary cement이 용해되어 crown과 삭제된 dentin 사이에서 hydrodynamic action이 생겨 나타나는 경우가 많다. 따라서 crown을 temporary cement 할때는 너무 오랫동안 방치 해두지 말고 4주내에 다시 permanent cement을 해 주는것이 좋다.

때때로 치아의 crack에 의해 저작시 고통을 호소하는 경우가 있는데 이때에는 근관치료를 하지 말고 먼저 빨리 crown을 해서 crack된 부위를 보호하고 증상이 계속되면 crown을 뚫고 근관치료를 해 주는것이 바람직 하다. 만일 먼저 근관치료를 해주면 crown 하기 전에 crack이 벌어져 치아를 조기에 상실할 위험이 커진다. 물론 어떠한 경우에도 불량향 예후에 대하여 환자에게 설명해야한다.

### 경우 2 : Irreversible Pulpitis with acute apical periodontitis

치수는 이미 감염되어 염증이 진행중이고 박테리아나 부패산물이 치근단조직을 자극해서 건드릴수도 없이 아픈 상태이다. 처치는 근관내 염증치수조직을 깨끗이 제거하고 건조시킨 뒤 소독된 변구를 넣어 temporary를 한다. 이때 chamber는 불필요하게 개방시켜서는 안된다. 교합면은 삭제해서 대합치와 교합이 되지 않도록 해준다. 이런 상태에서는 항생제 투여는 대개 필요치 않고 진통제만 처방해 준다. 만일 이러한 응급조치를 했는데도 불구하고 극심한 통증이 계속되면 근관의 길이를 다시한번 측정하여 혹시 over instrumentation이 되지

않았는지 또는 남아있는 치수가 있지 않는지 확인해야 한다 또 학자들에 따라서는 근관내에 steroid cream(triamcinolone acetonide 0.1%)을 넣도록 권하기도 하는데 통증환자에 매우 효과가 있는 것으로 보고되고 있다.

### 경우 3 : Acute apical abscess

치근단에 농양이 형성된 경우는 일단 배농의 길을 확보해주어야만 한다. 1차적으로 근관을 통한 배농을 시도하는데 이때 file은 근관의 길이 보다 약 2mm정도 over instrument 시켜 치근단공의 개방을 확실히 해주어야 한다. 근관을 통한 배농이 얻어지면 약 10여분간 기다려 충분히 동통이 완화되고 배농되는것이 멎으면 깨끗이 세척하고 치관부개방을 폐쇄한다. 만일 계속해서 배농이 되면 하루정도 개방시킨 후 다시 세척하고 폐쇄시킨다. 가능한 치수강 개방은 오랫동안 하지 않는것이 좋다. 이때 가장 중요한것은 반드시 교합면을 삭제하여 교합시 동통이 발생되는것을 방지해야 한다.

### 경우 4 : chronic apical losion

대개 cyst나 granuloma와 같은 오래되는 만성염증인 경우 통증은 많지않다. 그러나 근관 치료를 시행한 후에 오히려 종양과 함께 통증을 유발하는 경우가 있는데 여기에 대한 설명으로 치구내에 antigen과 치근단조직의 antibody가 면역반응을 일으켜 일종의 anaphylactic 현상을 나타내는것으로 알려져있다. 또한 이러한 anaphylactic 현상에서는 histamine이 주된 역할을 하므로 항생제와 함께 antihistaminics의 투여가 권유되기도 하다. 따라서 allergy의 성향이 있는 환자에서는 충분한 경계를 해야하며 이와같은 과거력을 가졌던 환자에서는 미리 prophylactic antihistaminics 투여가 요구되기도 한다.

#### <하악대구치 치수마취>

근관치료시 치수마취에 있어서 항상 문제가

되는것은 하악대구치이다. 이렇게 하악대구치 마취가 원활히 안되는 이유는 몇가지가 있다. 우선 하악대구치는 두꺼운 buccal cortex에 가려져있기 때문에 infiltration에는 거의 효과가 없고 하치조신경 전달마취를 하게 되는데 해부학적으로 하악대구치에 분포되는 신경은 하치조신경뿐만이 아니라 다른 신경으로 부터도 분지를 받게된다. 따라서 하치조신경만의 마취만으로는 근관치료에 필요한 심도깊은 마취를 얻기가 힘든 경우가 많다.

따라서 하악전달마취는 통상적으로 행하는 inferior alveolar nerve block 뿐만이 아니라 trigeminal nerve의 mandibular division전체를 마취함으로써 분지되는 모든 신경, 즉 Lingual nerve, long buccal nerve와 mylohyoid nerve까지도 마취시키는것이 좋다. 이러한 마취법은 Gow-Gates에 의해 개발되었기 때문에 Gow-Gates technique이라고 한다. Gow-Gates technique은 extraoral landmark로 환자의 측면에서 보았을때 구각부와 외이공을 연결하는 선으로 주사기를 일치시키고 환자의 전면에서 보았을때 반대편 하악제일 소구치로부터 condyle head를 향하여 외이의 각도와 일치시키면된다. Intraoral landmark는 주사하려는쪽의 상악제1대구치 distal 부위의 cheek mucosa부위가 되는데 temporalis muscle의 deep tendon에서 약간 modial 쪽으로 자입하여 condyle head의 lateral border가 축지될때까지 진행한다. 골면에 다다르면 다시 약 5mm 정도 후퇴시키고 aspiration 확인한 후 주사한다. 학자들에 따라 약간의 차이는 있으나 이 방법은 대구치근관치료에 있어서 약 91~98% 정도의 마취효과를 보이는것으로 알려져있다.

#### 치주인대 주사

#### \* periodontal ligament injection

그러나 치수나 치근단조직에 염증이 심할때에는 Gow-Gates 주사법도 효과가 없는경우가 있다. 염증이 있는 부위는 조직의 pH가 떨어

지고 낮은 pH는 마취제의 활동에 지장을 조래하게 된다.

마취제가 신경섬유막을 침투하기 위해서는 non-ionized 상태여야 하는데 정상상태에서 약 25% 정도의 non-ionized form으로 존재한다. 만일 조직의 pH가 6.5로 떨어지면 non-ionized form은 4%로 감소하고 따라서 그만큼 마취효과를 떨어지게 된다. 이런 상황에서 도움이 되는 주사법이 바로 치주인대에 직접 주사하는 소위 periodontal ligament injection 이다.

Technique을 보면 우선 30gauge short needle의 bevel이 골면을 향하도록 해서 치근과 치조골사이의 치주인대에 단단하게 삽입한다(그림 1). Bevel이 골면을 향하는 이유는 주사액을 쉽게 골내로 침투시키기 위함인데 needle이 굵거나 길면 치주인대공간내에 단단히 삽입시키기가 힘들며 따라서 주사액은 밖으로 흘러나오게 된다. 주사기는 일반적인 마취용주사기로도 가능하지만 많은 압력이 필요하기 때문에 PDL용 압력주사기(peripress,

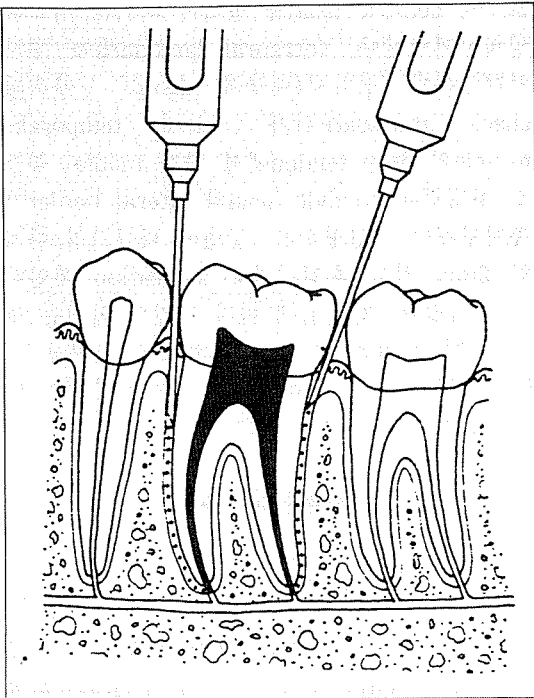
Intralig, Ligmaject 등)을 사용하는것이 편리하다. 주사바늘이 제대로 위치된 상태에서는 즉시 매우 강한 저항을 느끼게 되며 주사부위의 치은은 백색으로 변혈(blanching)을 보이게 된다. 만일 주사바늘이 정위치되지 않으면 다른부위를 선택하는데 대개 치간치육(inter-dental col)이 두꺼워서 주사대상이 된다. 주사량은 root당 약 0.2cc정도를 사용하는데 대개의 PDL 주사기는 한번 lever를 당길때마다 0.2cc가 나오도록 설계되어있다. 대구치의 경우는 mesial 쪽과 distal 쪽에 각각 한번씩 주사하면 된다.

효과면에서 볼때 치주인대주사는 거의 98% 이상의 마취효과를 보장한다. 또한 이 마취법이 하악전달마취와 함께 사용될때 효과는 더욱 우수하여 전달마취의 심도와 작용시간을 더욱 연장해준다. PDL 단독으로 사용시 마취효과는 약 20분내의 지속되기 때문에 민첩하게 발수와 확대를 끝내는 것이 좋다.

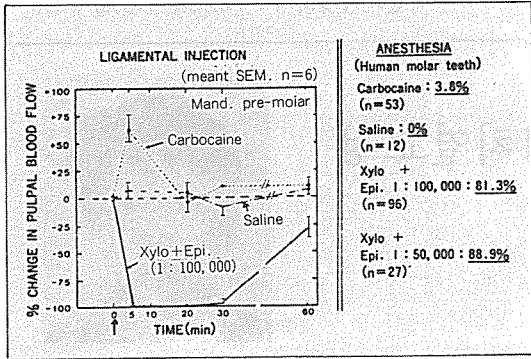
치주인대주사는 처음개발되었을때 개개 치아를 선별적으로 마취시키는것으로 알고있었으나 그후 많은 실험을 통해서 해당치아뿐만 아니라 주위의 골을 통해 주위치아까지로 마취시키는 것이 밝혀졌다. 즉 치주인대에 주사된 주사액은 골수를 따라 인접치 치근단과 심지어는 하치조신경 까지도 마취를 시킨다. 따라서 이것은 엄밀한 의미의 치주인대 주사가 아니라 골내주사(intraosseous injection)가 되며 개개치아의 진단의 목적으로 사용될수는 없다.

연구에 의하면 이러한 치주인대주사는 생활치에서 현저하게 혈류량을 감소시키기 때문에(그림 2) 근관치료의 보존이나 보철치료를 위해서 사용되어서는 안된다. 또한 systemic effect도 다른 여느마취법과 같아서 심장질환이나 기타 국소마취에 주의를 요하는 환자에서는 똑같은 조심을 해야 한다.

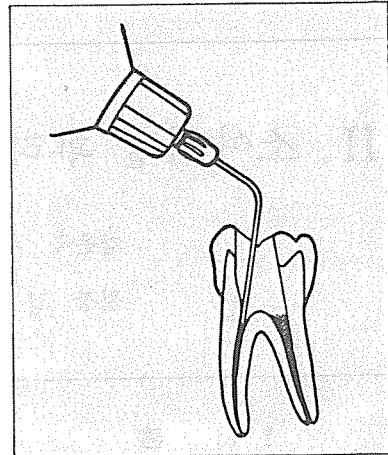
주사시 치주조직에 대한 손상의 결과는 대개 2-4주내에 완전히 회복되는것으로 알려져 있지만 심한 치주질환이 있는 환자에서는 사용시 주의해야하고 바늘자입전에 치주낭을 깨끗이 소독해 주어야 한다.



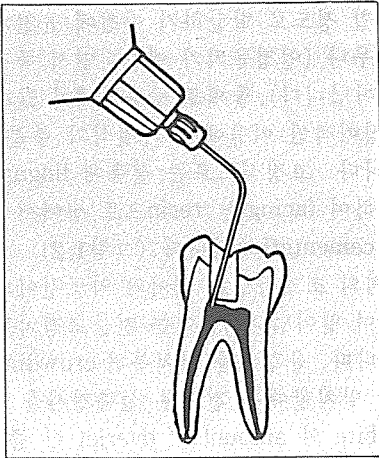
<그림 1>



<그림 2>



<그림 4>



<그림 3>

\* 치수강 주사(intra pulpal injection)

모든 마취가 실패했을때 마지막으로 선택할 수 있는 방법이 되겠다. 치수강 주사는 환자에

대한 고통이 크기 때문에 가급적 피해야겠지만 꼭 수행을 할 경우는 치수강을 완전히 개방시켜서는 안된다. 치수강이 1mm정도 노출될 정도의 작은 구멍을 만들고 주사바늘이 단단히 확보되도록 한뒤 역시 압력을 느끼며 주사한다(그림 3). 만일 치수강이 개방된 상태라면 근관입구에 주사바늘을 단단히 끼워 근관내로 바로 주사하는 소위 intra canal injection이 되어야 한다(그림 4).

때때로 치수는 제거되고 근관내에 약간의 치수가 남아있을때 통증제거를 위해 2% Lidocaine 용액을 치수에 넣고 기구조작을 하는 경우가 있는데 이때는 차라리 4%~5% Lidocaine 연고를 사용하는 것이 좋겠다.