

지상진료실

Calcium hydroxide의 임상적 이용

서울대학교 치과대학 보존학교실
교수 윤 수 한

최근들어 근관치료에 Calcium hydroxide의 이용이 증가하고 있다. Calcium hydroxide는 자체내의 높은 알칼리성(pH 11~12)과 Ca⁺⁺의 함유로 항균효과는 물론, 경조직형성을 유도하는 성질을 갖고 있고, 다른 알카리물질에 비해 우수한 biocompatibility를 갖는다. 이런 성질들로 인하여 Calcium hydroxide는 근관치료에 있어서 다음과 같은 다양한 목적으로 사용될 수 있다.

□ Calcium hydroxide as a intracanal medicament for "Weeping" case

큰 lesion을 가진 치아에서 계속적으로 삼출액이 추출되어 근관충전하기에 곤란한 경우가 많다. 대부분 이런 치아는 타진에 약간의 반응만 보일뿐 asymptomatic한 경우가 많다. 근관내가 깨끗이 débridement되고, 충분한 크기로 형성되었다면 계속적으로 irrigation을 하기보다는 근관약제로서, calcium hydroxide의 근관내도포를 고려해 볼만하다. Calcium hydroxide powder를 증류수나 식염수, CMCP같은 용매와 mix하여 paste로 만든 다음 paper point나 file등을 이용하여 근관내에 도포해준다. 상품으로 나온 non-setting Calcium hydroxide 제제인 Vitapex®, Pulpdent®등을 이용해도 된

다.

Calcium hydroxide를 근관내에 도포후 일주일정도가 환자를 내원시킨다. calcium hydroxide를 file로 제거하고 irrigation한다음 근관내가 삼출액없이 완전히 건조되는가를 paper point로 확인한다. 완전히 dry된 경우라면 Gutta-percha cone으로 근관충전을 해주고, 만약 paper point에 계속 삼출액이 묻어나오면 Calcium hydroxide를 근관내에 재도포시키고 일주일후에 다시 내원시킨다. Calcium hydroxide는 강한 알칼리성으로 인해 우수한 항균효과를 갖고 있으며 균주배양실험결과, 0.5% NaOCl로 irrigation 한 다음 calcium hydroxide를 interappointment dressing한 경우에 혐기성세균이 가장 많이 감소하였다는 보고도 있다. "Weeping" canal에서 calcium hydroxide의 작용은 항균효과 이외에도 Weeping stage에서 산성을 띠는 치근단조직이 Calcium hydroxide의 alkalinity로 인하여 조직환경의 pH변화를 일으켜 healing이 시작된다고 생각하고 있으나 아직 정설화되지는 않고있다(그림 1).

□ Treatment of the open apex(Apexification)

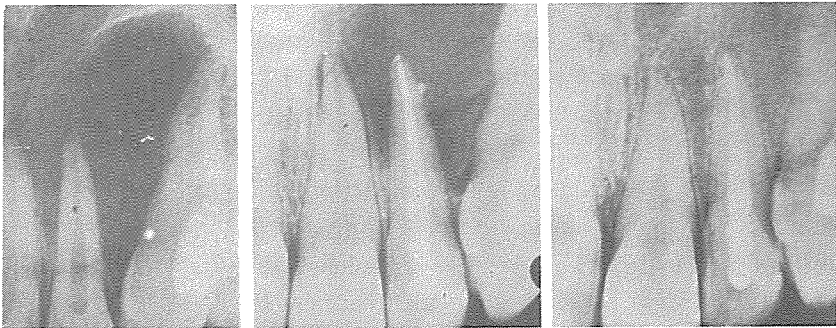
치근형성이 끝나지 않은 치아가 trauma나 decay로 인하

여 치수가 괴사되고 치근단조직까지 염증이 파급되었을때 “open apex” 상태가 된다. “open apex”란 canal이 치경부에서 치근단쪽으로 내려가면서 taperness를 보이지 않고 오히려 치근단쪽이 치경부보다 더 넓어진 “Blunderbuss” 모양의 canal을 말한다. 치수가 괴사되면 치근을 형성할 수 있는 viable element들이 상실되므로 인공적으로 open된 apex를 sealing해줘야 된다. open apex 상태에서는 일반적인 근관치료로는 치근단을 완전히 sealing하기 어려우므로 과거에는 surgical treatment로써 retrograde

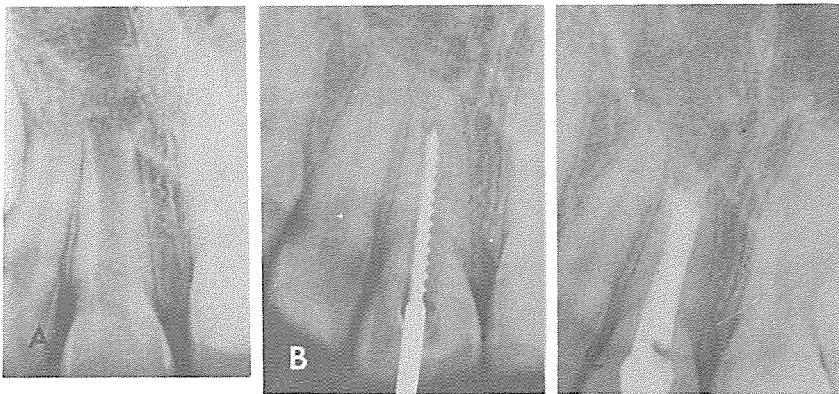
amalgam filling을 하였으나 이런 경우 환자의 연령이 어려 cooperation이 어렵다. 그래서 최근에는 $\text{Ca}(\text{OH})_2$ 를 이용한 Apexification technique이 많이 이용되고 있다. Calcium hydroxide paste를 치근단조직과 접촉될때까지 근관내에 충전하고 4~6개월 정도 있다가 환자를 내원시켜서 X-ray로 apical mineralization을 확인하고 Gutta-percha로 근관충전을 해주면 된다. 종종 Calcium hydroxide paste가 apex를 통과하여 치근단조직까지 넘어가는 경우가 있지만, Calcium hydroxide는 쉽게 흡수되므로

큰문제가 없으며, 오히려 골형성을 촉진시킨다는 보고도 있다.

Calcium hydroxide가 치근단을 closure시키는 mechanism에는 아직 확정된 이론은 없다. Calcium hydroxide의 강한 alkalinity가 골형성효소인 alkaline phosphatase를 활성화시켜서 경조직형성을 유도한다고 생각하였으나, 같은 강알카리인 Barium hydroxide는 경조직형성을 못하는 것으로 봐서 Ca^{++} 농도, Solubility, biocompatibility, particle size등도 관여한다고 생각하고 있다(그림 2).



<사진 1>



<사진 2>

③ Calcium Hydroxide as a root canal sealer

Calcium hydroxide는 항균 효과와 골형성효과를 지니고 있고, biocompatibility가 좋으므로 root canal sealer로서 많은 관심의 대상이 되어왔으나, setting이 안되고 약한 물리적 성질로 인해 sealer로써 사용되지 못했다. 그러나 최근에 이런 물리적 성질을 개선하여 Sealapex®, CRCS® (Calciobiotic Root Canal Sealer)같은 상품들이 개발되었다. 이런 Calcium hydroxide계통의 root canal sealer에 대하여 leakage test결과 ZOE sealer와 거의 비슷한 효과를 보였으나 아직 임상적증례보고는 많지않다.

생물학적인 관점에서, 근관 치료후 가장 이상적인 반응은 치근단이 hard tissue로 closure되는 것인데, 조직실험결과 calcium hydroxide를 pulp stump에 application하였을 때 ZOE보다 염증반응이 적

고, 약 70%에서 apical closure를 보였다.

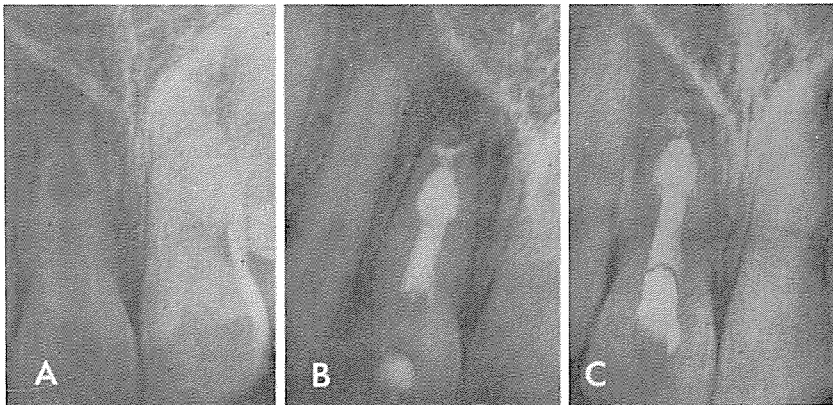
Calcium hydroxide를 Root canal sealer로써 사용할때는 치수를 완전히 제거하는 것보다 치근단쪽에 1mm정도의 pulp stump를 남겨두는 것이 apical closure를 잘 일으킨다.

④ Treatment of various types of resorptive defects

치근흡수는 발생한 위치에 따라 크게 internal, external resorption으로 구분되며 두개의 lesion이 서로 개통된 경우도 있다. Internal resorption의 원인은 만성치수염으로 인한 것이 많고, External Resorption은 대부분 치근단염증으로 인한 것이지만 과도한 교정력, Replantation, tumor, cyst, impaction등에 의해서도 생길 수 있다. 과거에는 이런 흡수성 lesion에 대해서는 surgical treatment를 많이 시행하였으나 최근에는

non-surgical endodontic treatment만으로도 좋은 결과를 얻고있다. Internal resorption의 치료는 만성염증치수 조직을 제거하고 일반적인 근관치료만으로도 예후가 좋다.

External resorption의 경우 Calcium hydroxide paste를 근관내에 넣고 3개월 단위로 환자를 내원시켜 lesion의 healing 유무를 관찰하고 Gutta-percha cone으로 apex를 sealing하면 된다. 과거에는 External resorption은 apex가 open된 상태이고 lesion이 큰 경우가 많아 예후가 안좋다고 생각했었으나, resorption의 원인이 대부분 inflammation이므로 Canal내를 debridement한후 calcium hydroxide를 사용하여 inflammation을 repair시켜주고 Gutta-percha cone으로 apex sealing을 잘해준다면 일반적인 근관치료와 비교하여 예후에 큰 차이가 없는 것으로 보고되고 있다(그림 3).



<사진 3>

㉔ Perforation in the coronal or root area of the tooth

Perforation의 주된 원인은 근관와동형성 시 bur의 잘못된 사용이나, 근관내에서 file을 너무 힘을 주어 돌렸을 때 발생한다. Perforation은 발생 후 가능한 빨리 sealing을 해주어 alveolar bone이나 dentin, cementum의 Resorption을 방지하여야 한다.

만약 coronal쪽에 perforation이 생기고 기간이 얼마되지 않은 경우는 Resorption이 생기기 전에 amalgam이나 gutta-percha로 sealing을 해 주고, root area에 생겼다면 canal을 다시 negotiation하여 ZOE sealer와 Gutta-percha cone으로 근관충전을 빨리 해 줘야 한다. 그러나 perforation발생 후 기간이 경과하여 resorption이 생긴 경우는 bleeding control 후에 Ca(OH)₂ paste를 근관내에 넣고 Periodontal ligament에서 cementum deposition을 유도

하여 resorptive defect가 healing된 다음 Gutta-percha cone으로 근관충전하여 준다.

Ca(OH)₂를 넣고 관찰기간은 3개월정도가 좋고, 만약 perforation된 자리가 경조직으로 healing되지 않고 bleeding이 되면 Ca(OH)₂ paste를 넣고 3개월있다가 다시 환자를 내원시킨다. Bleeding없이 barrier가 느껴진다면 Gutta-percha cone으로 영구충전해 준다.

Coronal에 생긴 perforational resorption은 oral fluid의 교통으로 Calcium hydroxide 효과를 기대하기 어려우므로 Surgical approach가 바람직하다(그림 4).

㉕ Transverse root fracture

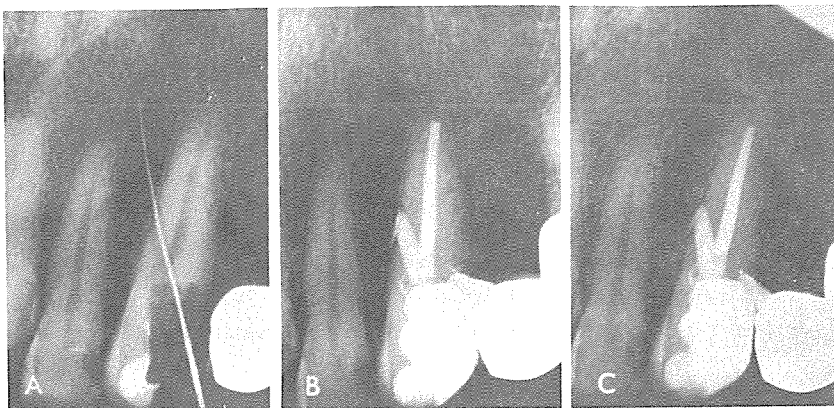
최근, transverse root fracture된 경우에 있어서 Ca(OH)₂를 이용하여 fracture된 root fragment를 cemental repair시키는 것이 보고되고

있다.

Fracture된 fragment가 서로 어긋나 있지않고 apical pulpal fragment가 virality를 유지하고, coronal pulpal fragment만 vitality를 상실했을 때는 Calcium hydroxide를 이용한 cemental repair가 성공적이라고 인정되고 있다. Coronal fragment의 canal에 Calcium hydroxide paste를 넣고 적절한 고정을 해준후 6~8주후에 recall check하여 EPT에 positive한다면 fracture site가 hard tissue로 union되었다는 증거이다(그림 5).

㉖ Special situation as a temporary root canal filling material

근관치료가 된 치아에서 한 개 또는 여러치아에 걸쳐 매우 큰 periapical lesion이 생긴 경우가 있다. 이런 경우 surgery를 하면 인접 해부학적 구조물이나 인접치 치수까



<사진 4>

지 손상받게 된다. $\text{Ca}(\text{OH})_2$ 를 Temporary canal filling material로 사용하여 Repair를 유도하여 lesion size를 줄인 후에 non-surgical로 치료하는 것이 좋다. Chloroform으로 Gutta-percha cone을 제거하고 Calcium hydroxide를 근관내에 충전하고 3개월단위로 Recall check하여 X-ray 사진으로 lesion size나 근관내 상태를 검사후 repair가 되었으면 Gutta-percha cone으로 영구충전해주면 된다.

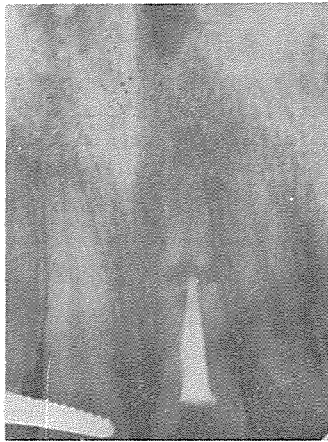이상에서 알아본 바와같이

calcium hydroxide는 근관치료에 있어서 그 용도가 날로 증가하고 있다. 그렇다고 calcium hydroxide가 만병통치약은 아니다. 많은 치과 의사들이 calcium hydroxide의 적응증이 아닌 경우에도 calcium hydroxide를 오용하거나, calcium hydroxide를 사용하지 않고서도 일반적인 근관치료로서 가능한 경우에도 calcium hydroxide를 남용하고 있다.

일반적으로 calcium hydroxide가 임상적으로 유용하다고 인정되는 경우는, 계속적

으로 근관내에 삼출액이 존재할 때, 다양한 종류의 흡수성 lesion, 오래된 perforation의 repair, horizontal root fracture의 치료, apexification procedure, large lesion에서 lesion size를 줄이기 위한 temporary canal filling material 등이다.

모든 약이 그러하지만 정확한 진단과 예후판단에 사용하는 것이 약제의 효과를 최대한 이용할 수 있고 부작용 없이 좋은 결과를 얻을 수 있을 것이다.



<사진 5>