

# 지상진료실

## 치근단병소의 진단과 치료

서울대학교 치과대학 보존학교실  
교수 윤 수 한

임상가라면 누구나 환자의 구내방사선 사진을 통해 최근단의 방사선 투과병소를 자주 접하게 된다. 그러므로 치근단 병소에 대한 진단과 그에 따른 적절한 처치는 필수적이라 하겠다. 치근단 병소에 대한 진단은 biopsy하에, 현미경적인 검사가 제일 정확하겠지만, 환자의 history나 여러 가지 임상검사, 방사선사진촬영을 통해서도 치료에 필요한 진단을 내릴수 있다.

방사선사진에 나타나는 치근단 투과병소는 대부분이 치수괴사후 염증파급에 따른 골파괴에 의한 것이다. 그렇지만, 어떤경우에 있어서는, 치근단의 방사선투과상의 골변화는 병소가 아닌 정상적인 해부학적 구조물이거나, 악성병소인 경우까지 다양하게 있을수 있다.

방사선사진상에 나타나는 치근단병소는 크게 true periapical radiolucency와 false periapical radiolucency로 나눌수 있다. true periapical radiolucency는 실제로 병소가 치근단과 붙어있는 것을 말하며, 각도를 달리하여 방사선사진을 찍어도 병소가 치근단에서 이동하지 않는다. 반면, false periapical radiolucency는 실제로 치근단과 직접 붙어 있지 않은 해부학적 구조물을 말한다.

이런 경우는 각도를 달리하여 방사선 사진을 찍을 경우 병소가 치근단에서 떨어져 있

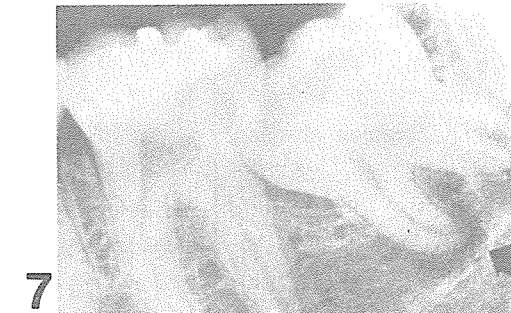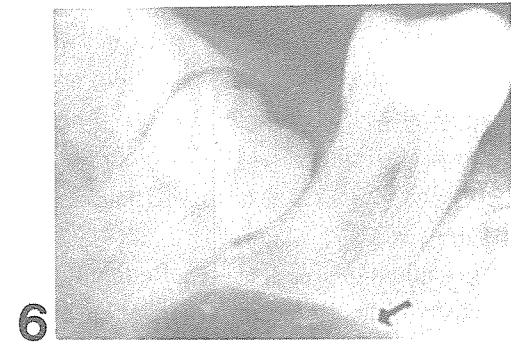
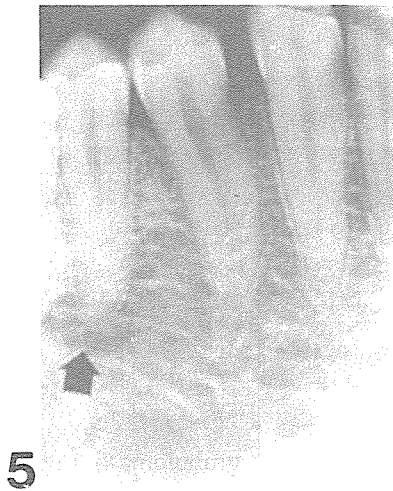
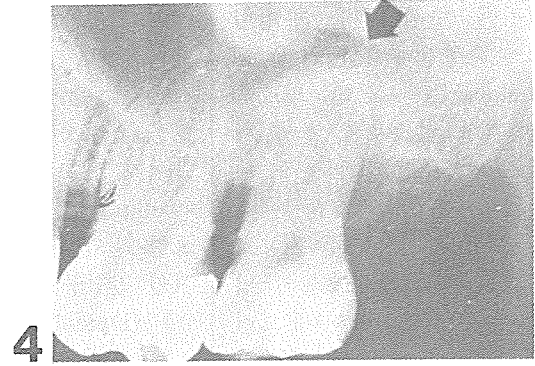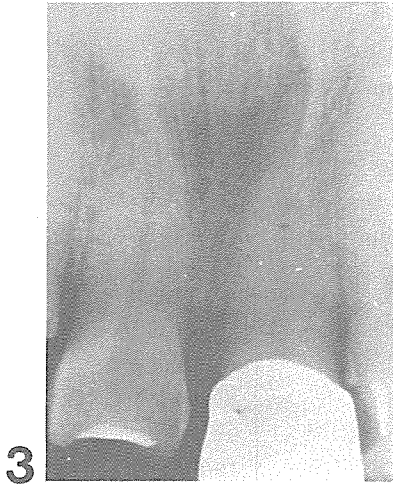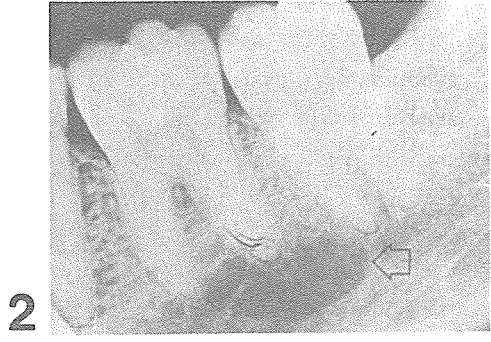
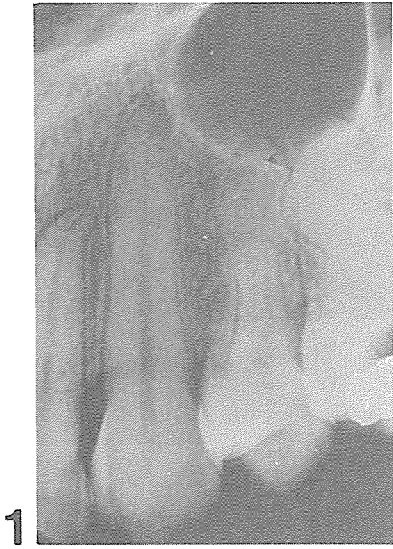게 된다. False periapical radiolucency중에서 실제 치근단병소로 오인하기 쉬운 해부학적 구조물들은 다음과 같다.

1. 상악구치 부위의 maxillary sinus (그림 1)
2. 하악구치부위의 marrow space (그림 2)
3. 상악전치부위의 incisive foramen (그림 3)
4. 상악구치부위의 greater palatine foramen (그림 4)
5. 하악소구치부위의 mental foramen (그림 5)
6. 하악구치부위의 submandibular fossa (그림 6)
7. 하악구치부위의 mandibular canal (그림 7)

이런 해부학적 구조물이 방사선 사진상에서 치근단병소처럼 나타날때는 각도를 달리하여 다시 방사선사진을 찍어 보거나 여러가지 임상검사(EPT, percussion 등)를 하여 치아의 생활력유무를 검사해보면 치수병변에 따른 치근단병소와 감별이 가능하다.

치수병변에 의해 치아가 생활력을 상실하게 되면 방사선 사진상에서 여러가지 변화가 관찰된다. Periodontal ligament space가 넓어지고 lamina dura와 인접 골조직의 파괴양상을 볼수있다.

치근단병소는 치수병변에 따른 염증의 파급으로 생기는 것이 대부분이며 그중에서 우

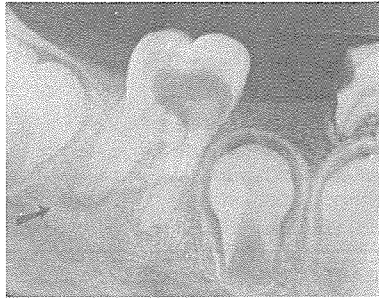


리가 많이 접할 수 있는 periapical granuloma, cyst, abscess, scar에 대해서 알아보면 다음과 같다.

#### □ Periapical granuloma

Periapical granuloma는 치수괴사후 bacterial toxin등이 근관을 통해 치근단 조직을 자극하여 만성염증을 유발함으로써 생긴다. Periapical granuloma는 치근단 병소중 가장 흔한 병소로써 전체 치근단 병소의 50% 이상을 차지한다. 방사선 사진상에서 granuloma는 치근단주위로 경계가 명확한 둥근모양의 방사선투과병소를 보인다(그림 8). 또한 병소주위로 가느다란 radiopaque border를 보이는 경우도 있다.

병소를 보이는 치아는 깊은 수복물이나, 심한우식, 파절을 갖고있는 경우가 많다. 또한 반대측 치아와 비교했을때 방사선사진상에서 매우 좁은 근관양상을 보인다. Periapical granuloma는 방사선 사진만으로는 radicular cyst와 감별하기가 어렵다. 그렇지만, 병소의 크기가 1.6cm 이상일때는 radicular cyst일 가능성이 높다. 2.5cm이상되는 granuloma는 거의 없지만, chronic alveolar abscess가 healing되면서 생기는 granuloma에서는 2.5cm이상되는 병소가 발견되기도 한다. 방사선사진상에서 그리



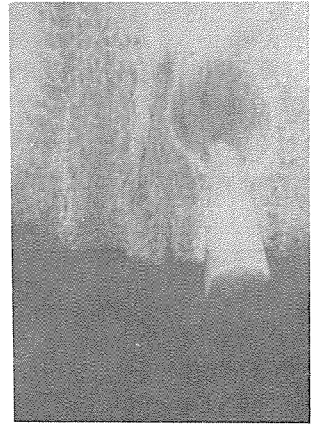8

크지 않은 방사선투과 병소를 보이는 치아가 치수생활력 검사결과 non-vital이며, 타진 반응을 비롯한 임상적 증상을 보이지 않고 cortical bone의 swelling이나 expansion이 없으면 일단 granuloma로 잠정적인 진단을 내릴 수 있다.

Periapical granuloma의 치료는 일반적인 non-surgical endodontic treatment만으로 치유가 가능하며 근관충전후 주기적인 방사선사 진검사를 하여 병소의 healing여부를 관찰하는 것이 좋다.

#### □ Radicular cyst

Radicular cyst는 periapical granuloma 다음으로 흔한 치근단병소이다. 최근의 통계보고에 의하면 발생빈도가 낮은 것으로 보고되고 있지만, 과거의 보고에 의하면 40%정도의 incidence를 보인다는 통계도 있다. 실질적으로 모든 radicular cyst는 periapical granuloma에서 시작된다고 할수 있다. 치근단 조직의 염증반응으로 인해



9

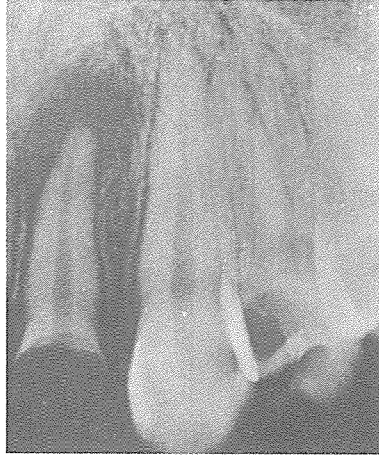granuloma내에 있는 상피잔사의 분열이 시작되고, 상피덩어리(epithelial nest)들의 크기가 증가하면서 중앙에 있는 상피세포들이 영양부족으로 괴사되고 중앙에 액체가 고인 cystic cavity가 생기는 것이다.

환자의 history, 증상이 없는 무수치, 경계가 명확한 방사선사진소견 등은 cyst와 granuloma가 거의 유사하다. 그렇지만 병소주위로 보이는 radiopaque border는 cyst에서 더 명확하며, 병소크기에 있어서도 cyst는 최소 1.6cm 이상의 크기를 갖는다(그림 9). 치료되지 않은 cyst는 천천히 커지기 시작하며, cortical bone의 expansion을 관찰할 수 있다. Expansion이 진행되면서 원인치의 치근단쪽의 mucosa에 swelling을 관찰할 수 있다.

과거부터 biopsy를 시행하지 않고도 periapical granuloma와 cyst의 정확한

진단을 위해 많은 시도들이 있었다. Radiopaque contrast medium을 근관을 통하여 직접 병소내로 주사해서 방사선 사진을 관찰하는 방법이 제안되기도 했지만 정확하지는 못하였다. 비교적 최근에는 근관으로부터 cystic fluid를 추출해 전기영동(electrophoresis)하는 방법이 제안되었다. 이것은 추출한 fluid를 전기영동하여 cystic fluid에 있는 serum globulin의 특징적 양상을 관찰하여 진단하는 방법이다.

그렇지만, 실제임상에서는 크기가 작은 cyst나 periapical granuloma는 둘다 conservative endodontic treatment로써 치유가 가능하므로 두 병소의 감별이 큰 의미를 갖지는 못한다. Cyst가 non-surgical treatment 만으로도 repair되는 정확한 mechanism에 대해서는 정설이 없지만 여러가지 가설들이 제안되어 왔다. Seltzer나 Bender등은 근관치료를 통해 apical sealing을 하면, irritant의 유출이 없어지고 염증이 진정되므로 주변조직에서 repair가 시작되며, 그로 인해 dense collagen fiber가 침착되고 blood supply가 감소되면서 cyst의 상피벽이 괴사흡수된다고 하였다. 한편 Bhaskar등은 근관 형성중에는 어쩔수 없이 instrument가 근첨공을 통과하기 마련이고 그에 따라 cyst에 염증이 생기고,



10

그 염증에 의해 cyst의 상피세포들이 흡수된다고 하였다. Cyst가 repair되는 mechanism에 상관없이 병소의 크기가 작은 cyst는 일반적인 근관치료만으로도 좋은 임상결과를 보이고 있다. 그러나 병소의 크기가 여러치아에 걸쳐 있고 x-ray 사진관찰결과 병소가 계속 커지는 것이 보이면 surgical treatment를 해야 한다.

### ③ Chronic and Acute Periapical Abscess

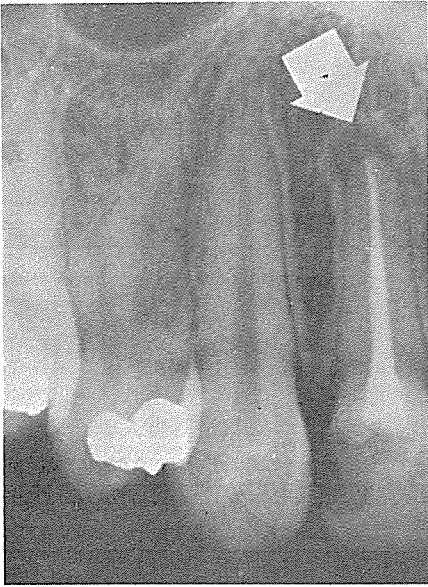
Periapical abscess는 모든 치근단 병소의 2%정도를 차지한다. Periapical abscess는 증상에 따라 chronic과 acute로 구분되기도 하지만, 방사선사진상에서 병소가 관찰되는가에 따라 primary(necrotic)와 secondary abscess로 구분되기도 한다. Primary abscess란 치수병변에

이온 염증이 골파괴가 일어나기 전에 치근단조직에 급속히 파괴되어 방사선사진상에서는 병소를 보이지 않는 것을 말하고,

Secondary abscess란 이미 존재하고 있던 asymptomatic lesion(gramuloma, cyst, scar)이 이차적인 감염에 의해 abscess로 변한 것을 말하며, 방사선사진상에서 방사선 투과병소를 볼수 있다(그림 10). Acute periapical abscess를 치료를 하지 않고 방치하면 치근단과 가까운 쪽의 cortical bone을 뚫고 mucosa 위로 swelling을 보이며 palpation시 fluctuation을 느낄수 있다. 심한 경우 체온이 상승하고 국부임파선이 붓기도 한다. 환자가 급성증상을 보이면 동통감소와 염증확산방지를 위해 가능한 한 빨리 drainage를 시켜줘야 한다. 치수강을 open하여도 배농이 안되면 #25크기의 file로 근첨공을 천공시켜야 하며, 이 방법이 실패하면 I&D나 trephination(artificial fistulation)을 시행한다.

Sinus tract를 가지는 chronic alveolar abscess인 경우는 #25크기의 gutta-percha cone을 sinus tract를 따라 tracing한 다음 X-ray사진을 찍어 abscess의 원인치를 찾아내야 한다.

Sinus tract는 근관내가 깨끗하고 무균적인상태가 되면 closure가 된다.



11

㉔ Periapical scar

Periapical scar는 치근단 병소의 육아조직이 골조적으로 repair되지 못하고 dense fibrous tissue로 repair되어서 방사선사진상에 마치 치근단 병소처럼 보이는 것이다.

모든 치근단병소의 2~5%가 periapical scar라는 통계 보고도 있다. periapical scar가 자주 관찰되는 곳은 상악 전 치부 위이다. periapical scar를 보이는 치아의 대부분은 근관치료가 되어있는 경우가 많지만, 종종 근관치료가 되어있지 않은 무수치의 치근단에 존재하기도 한다.

이런경우는 신체내 방어기

전에 의해 근관에서 유출되는 자극물질을 성공적으로 중화(neutralization)시켜서 생길 수도 있고 또한 reparative cementum이나 dentin등에 의해 근단이 natural sealing이 되어 자극물질의 유출을 막음으로써도 생길 수있다.

Periapical scar 역시 granuloma나 cyst처럼 경계가 명확한 둥근모양의 방사선 투과상을 보이지만 일반적으로 granuloma나 cyst보다는 크기가 조금 작은 편이다(그림 11).

근관충전이 되어있는 치아의 치근단에 보이는 방사선투과병소는 periapical scar라고 생각하기 쉬우나, 근관충전을

허술하게 하든지 부근관(accessory cana)이 존재할 경우는 scar라기 보다는 small inflammatory lesion인 경우가 많다. 방사선사진상에서 근관충전이 잘되어 있어도 주기적으로 X-ray 사진을 촬영하여 병소크기를 관찰해야한다. 그러나 근관충전이 허술하게 되어있으면 환자의 증상이 없더라도 근관충전물을 제거하여 다시 근관치료를 해줘야 한다.

이 상에서 언급한 granuloma, cyst, abscess, scar 이외에도 periapical lesion으로는 odontogenic cyst, benign tumor, malignant tumor등도 포함되겠으나 치수병변에 따른 치근단병소만을 한정해서 살펴보았다. 일반적으로 임상가들은 치근단에 방사선투과병소가 관찰되면 EPT나 기타 test를 하지도 않고 바로 근관치료를 위해 치아를 open해버리는 경우가 많다. 만약 앞에서 언급했던 해부학적 구조물이 X-ray사진상에서 치근단병소로 오인된 경우라면 큰 잘못이 아닐수 없다. 또한 골파괴성의 악성종양의 경우에도 세밀한 X-ray관찰및 환자의 병력을 조사하여 빨리 전문가에게 의뢰할수 있도록 해야 하겠다.