


II. 하악구치부 수술후 하순지각마비의 진단적 평가와 치료



이화여자대학교 의과대학 치과학교실

부교수 김 명 래

I. 서 론

하악골의 외상이나 감염 및 종양의 침습에 의한 하치조신경 (*inferior alveolar nerve*)의 손상은 하순, 이부 및 치은의 지각마비 또는 통증을 동반한 지각이상을 초래할수 있고, 치료후에 속발된 경우에는 의료분쟁의 대상이 되는 예가 있다.

하순의 지각이상이 가장 빈발하는 하악제3대구치의 발거후 3%(Merrill, 1979), 4%(Osborn, 1985), 5.17%(Howe 등, 1960) 등의 발생율이 보고된 바 있으며, 미국 구강외과의사를 대상으로한 5년간의 조사통계에서 36만여명의 하악지치 발거후 240명중 1명에게서 하순의 지각마비가 나타났고 이의 3.5%가 1년 이상 증상이 지속되었다는 통계가 있다 (Alling, 1986).¹⁾

한편 하악치조제의 연장을 위한 구강전정성형술 (*vestibuloplasty*)후에 88.8%(Walter 등, 1979), 하악지분열 악교정술 (*sagittal split ramus osteotomy*)후에는 71%(Nishioka, 1987)의 하순지각이상이 속발했다는 보고도 있다. 이 외에 하악구치의 치내 근관치료후 약물의 근관외 유출이나 기구에 의한 신경 손상, 치조골정형시 이신경 (*mental nerve*)의 직접손상 또는 압박, 치조제에 부가된 *Hydroxylapatite*과립의 이신경포매, 인공치아 매식시 *drill*에 의한 직접손상 또는 매식인공치의 침하에 의한 신경손상, 하악골절과 정복고정시 *screw*에 의한 손상, 악교정수술시 신경절단

혹은 골편 압박이 원인으로 지적되고 있으며 통상적인 하악공전달마취시에도 드물지 않게 경험된다.

이러한 지각이상은 하순의 경우 96.5%, 혀에서의 87%가 특별한 치료없이도 1년 이내에 치유된다는 조사보고¹⁾가 있고, 대체로 시간의 경과와 함께 지각이 회복 또는 재습득되어 임상적으로 별 문제가 되지 않는다. 그러나 하순 지각이상의 3-4%, 설신경이상의 13% 내외는 결국 회복되지 않고 영구적인 지각마비나 통증을 동반한 신경종을 유발하여 환자와 술자를 괴롭히게 된다.

이에 저자는 하악구치부의 외과적 처치후 속발된 삼차신경의 손상과 재생에 대한 최신지견과 지각이상의 객관적 평가 및 진단, 미세수술의 발전과 함께 새롭게 개척되고 있는 미세신경재건술과 그 예후를 고찰하고 저자가 조사한 임상성적을 보고함으로써 원하지 않았던 신경손상의 합병증으로 고통받는 환자와 술자에게 도움을 주고자 한다.

II. 신경 손상과 재생

하치조신경의 구조와 생리 :

하순, 이부, 치아 및 치은의 지각은 하치조신경의 주행을 따라 삼차신경절 (*trigeminal ganglion*)에 도달하고 그 정보는 뇌하수체를 거쳐 대뇌피질에서 분석지각케 된다. 하치조신경은 평균 1-3mm의 직경을 갖고 혈관과 한속을 이루어 하악구치의 치근단에 근접하여 하악관 (*mandibular canal*)내를 주행하며 제3대

구치 밑에서는 21개, 이공근처에서는 12개의 신경속(fascicle)을 갖는다. 신경초(epineurium)로 둘러싸인 삼차신경속은 대부분 수초축색(myelinated axon)으로서 각 신경섬유는 내초관(endoneurial tube)에 존재하며 신경주위혈관총(perineurial vascular plexus)이 있어야 정상기능을 할 수 있다.

따라서 매복치의 발거를 포함한 하악구치부의 외과적 치료는 신경에 직접손상이 아니더라도 신경을 싸고있는 혈관의 압박은 국소적 빈혈로 지각전달의 기능에 장애를 일으키기 쉽다. 또한 술후 발치와의 혈병도 골화되면서 하악관을 협착시키고 반흔이 신경초에 부착하면서 지각이상을 초래할수 있다.(Fig.1.2 참조)

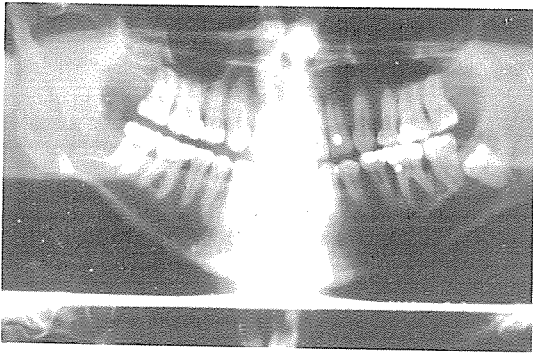


Fig.1. 신경손상이 야기된 매복 제 3대구치와 하악관의 관계

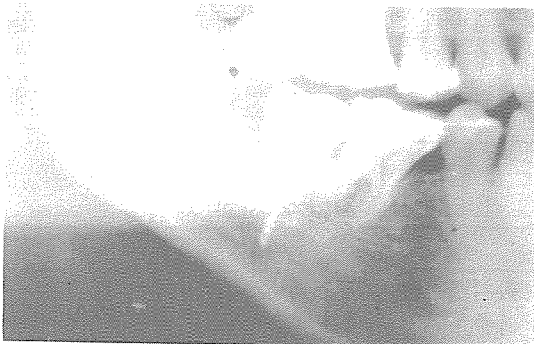


Fig.2. 근관치료후 작열감을 동반한 하순지각 이상의 방사선 상

신경손상의 분류 :

신경손상은 지각이상의 정도에 따라 지각이 완전히 소실된 Anesthesia, 일부 소실된

Paresthesia, 유해하지 않은 자극을 불쾌하게 받아들이는 Dysesthesia, 동통성 자극을 지나치게 과민하게 느끼는 Hyperpathy(또는 Hyperesthesia), 둔하게 받아들이는 Hypoesthesia(Hypesthesia)로 구분되고 말초지각신경의 손상후 지속적이고 극심한 작열감을 주로하는 작열통(Causalgia)이 있다.

한편 신경손상의 양태와 예후에 따라, 축색(axon)의 변성없이 단순한 지각전도의 장애로서 수시간 내지 수일 내에 대부분 회복되는 Neurapraxia, 축색의 변성이 있는 가벼운 구조적 손상으로 수주 혹은 수개월에 점진적으로 회복되는 Axonotmesis, 신경의 절단을 포함한 완전한 구조적 손상이며 축색의 손상시 신경종(neuroma)을 생성하고 예후가 불량한 Neurotmesis로 분류된다(Seddon, 1943). 그러나 Sunderland(1978)는 Neurapraxia를 1급, Axonotmesis를 2급, Neurotmesis중에서 신경내초가 손상된 신경섬유속파괴를 3급, 신경의 연속만이 유지된 축색의 완전한 파괴를 4급, 완전히 절단되어 신경종을 형성하는 5급으로 분류하였고 신경회복의 외과적 처치후 확진하게 된다. 그러므로 Neurotmesis 곧 Sunderland 분류 3, 4, 5급은 자연회복을 거의 기대할 수 없으며 신경종(Neuroma)의 발현 가능성이 높아 미세수술에 의한 외과적 처치가 고려되어야 한다.¹⁾⁵⁷⁷⁾

신경손상과 재생 :

구강 및 악안면 영역에서 빈발하는 신경손상은 주로 압박, 인장, 절단 그리고 화학제에 의한다. 일반적으로 신경손상후 Axoplasmic Flow가 차단되면 2-3일에 원심측에서 왈러변성(Wallerian degeneration; 지방변성)이 시작되고(Grabb, 1968) 압박상(crushing)이나 신장상(stretching)에는 퇴행성 변화가 따른다.

그런가하면 손상된 신경은 4-6주후에 근심측에서 축색이 자라나(axonal sprouts)신경간극에 Schwann Tubule의 다리를 놓고 이후 하루 평균 0.5~3.0 mm 씩 축색이 성장하여 결국 2-10개월의 재생기간이 요하게 된다. 이 때 축색원형돌기(axoplasmic process)가 원심

*Schwann Tubule*을 놓지 못하면 신경증을 형성하고(*Spence, 1976*) 이후 지속적 동통을 동반한 신경장애를 유발한다.(*Fig.3. 참조*)

그러므로 신경재건은 손상 즉시에도 가능하지만, 오히려 3주일 쯤 되어 활발한 재생기에 도달하는 것이 보다 효과적이라는 이론적 근거도 갖게 된다(*Choukas, 1974*).

그러나 신경의 재생은 손상의 형태와 정도, 부위, 환자의 나이와 신체조건, 치료방법, 정확한 술기 그리고 손상후의 경과시간에 따라 차이가 있다. 일반적으로 신경절단 보다는 신장(*stretching*), 또 4cm이상의 간극, 가동성 연조직 내의 신경손상의 경우 예후가 불량하다.

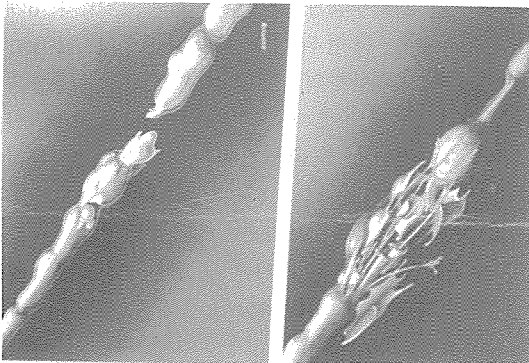


Fig.3. 절단된 신경단에 axonal sprouts가 자라서 절단간극을 연결한다.

III. 진단적 평가

지각의 둔화와 과민 및 통증은 주관적인 것이고 환자의 심리상태에 따라서도 다를 수 있어 정확하고 객관적인 평가를 내리기란 쉽지 않다. 그러나 신경손상이 인지된 경우 시간의 경과에 따른 지각회복의 여부나 정도를 평가하는 일은 보존적인 물리치료의 효과나 외과적 처치의 적응 및 결과를 판단하여 예후를 예측하는 데 매우 중요하다.

일단 신경손상이 의심되면 가장 빠른 시기에 기초자료(*baseline data*)의 지각반응 검사를 시행해야한다. 최근 구강안면부 지각반응검사

로서는 정지상태의 촉각문턱자극(*Static Light Touch Threshold*), 방향인지 능력(*Moving Light Touch Discrimination*), 유해자극 인지도(*Pin-Prick Nociceptive Discrimination*), 온냉감각의 구별(*Thermal Discrimination*), 2점 식별의 최소거리(*Two Point Discrimination*), 삼차신경 *Evoked Potential*, *Tinel*증후 등이 임상에 응용되고 있다.⁴⁾

지각문턱자극(*Static Light Touch Threshold*); 길이가 같고 굵기가 다른 nylon (*Weinstein-Semmes Filament, Von Frey Monofilament*; *Fig.4 참조*)을 사용하여 촉각을 느끼는 최소의 힘을 *log-mg*으로 기록한다. 비교적 큰 신경섬유의 변화를 진단하며 1.65-2.83(*log mg*)에 반응하는 것이 정상으로 간주 된다.




Fig.4. 지각이상 진단에 사용되는 Weinstein-Semmes filament strain gauge, 2-point caliper 등

방향식별도(*Moving Light Touch Discrimination*); 같은 nylon filament로 피부면을 훑어 방향을 알아 맞히는 것으로 5회 이상 시행하여 80% 이상의 정확도를 정상으로 간주한다. 이 *Brush Directional Stroke*는 큰 축색의 신속반응 *mechanoreceptor*를 검사하는 것이다.

유해자극인지도(*Pin-Prick Nociceptive Discrimination*); 압력계(*strain gauge*)에 pin이 달려 있어 동통을 느끼는 최소의 힘으로 표시되고 보통 15gm에서 통증을 느끼며 100gm이상에서 반응이 없으면 지각마비로 간주한다. 또한 15gm의 힘을 피부면에 가하고 건강측에

서 느낀 정도를 100으로 볼 때 환측에서 느끼는 정도를 대비 표기한다(50/100, 또는 50%, 200% 등).

냉온 식별(*Thermal Discrimination*); 통각 및 촉각 다음으로 먼저 회복되는 열감각은 30°C 온수와 50°C 온수의 구별이 가능한 것이 정상이다. 임상에서는 유리, 구리, 수지, 스텐레스로 된 4종의 *Minnesota Thermal Disk*를 건강측과 환측에 번갈아 접촉시켜 냉온의 차이를 알아 맞추는 정도를 기록한다. 또는 면봉에 *ethylchloride* 표면마취제를 묻혀 그렇지 않은 면봉과를 구별하는 횟수가 2/3 이상이면 정상으로 본다.

2 점식별 최소거리(*Two Point discrimination*); *ECG caliper*나 *Boley gauge, 2-point pressure anesthesiometer* (3.6gm) 또는 끝이 같은 2점 계측자를 피부에 동시 접촉 시켜 2점으로 인지하는 최단거리로 표시한다. 안면에서는 4-14mm, 입술 1-10mm, 혀 1-12mm로서 보통 5-15mm를 정상으로 보지만 건강측에 대비하여 판단하는 것이 옳다.

이외에 지각마비부위 표기(*Mapping*)는 *brush*를 안면피부에 훑어 오면서 지각이 변하는 부분을 연결하여 그 면적을 표시하고 사진으로 남긴 것으로서 지각의 회복과 함께 점차 좁아진다. 치아의 생활반응은 전기치수반응으로 조사하고, 혀의 맛 감각도 짠 것과 신것, 쓴것, 단것을 면봉에 묻혀 비교조사 한다.

또한 신경종의 유무를 알기 위하여 *Tinel* 증후를 조사 한다. 이 것은 수술부위나 설측치조를 손가락으로 눌렀을 때 압부나 원심측에 찌르는 듯한 통증이 있으면 손상신경이 이미 신경종을 형성한 것으로 자연회복을 기대하기 어렵다.

삼차신경의 근육과의 반응을 유발한 전위차(*Trigeminal Sensory Evoked Response*)가 실험적 연구에 응용되고 있으나 아직까지는 신뢰도가 낮다.

그러나 과민반응이나 통증이 있는 경우 신경이상의 부위를 정하고 주위신경과의 연결(*collateral innervation*)을 판단하며 정신심리

적 및 교감신경성 동통과 감별하기 위하여 *Diagnostic Nerve Block*을 시행한다. 생리식염수를 *placebo*로 사용하고 0.25% *procaine*을 작은 신경섬유 마취용으로, 1% *procaine*을 큰 섬유 마취용으로 주사한다. 이 전달마취에 의해 통증이 소실되거나 경감되고 *placebo* 검사에서의 반응과 차이가 있으면 일단 그 신경의 주행 중간부에 신경종 등의 신경이상(*neuropathy*)이 있는 것으로 간주할 수 있다.

IV. 신경재건 회복술

적응증과 수술시기의 선택

제3대구치 발거후의 하치조신경 지각이상증 23%, 설신경이상과 복합된 예의 12%가 6개월 이내에 개선되지 않는으나(*Osborn, 1985*) 하치조신경의 96.5%, 설신경 손상의 87%가 1년 이내에 자연치유된다는 보고도 있어 수술의 여부, 수술시기의 선택 등에는 어려움이 있다.

그러나 *Merrill* (1964)은 하치조신경의 외과적 감압은 신경재생의 과정에 있어 혈류폐색을 제거하므로써 최소의 *myelin debris*로 최대의 원심 *Schwann*세포 활성을 기대하는 효과를 갖어 올 수 있으므로 약 4주에 외과적으로 검탐하는 것이 좋다고 하였다. 그러므로 신경이 절단되지 않았으나 신경속내손상(*intrafascicular damage*)이 있어 자체적인 신경재생의 능력이 의심되는 압박, 부분절단 등은 가능한 조기에 수술하는 것이 바람직 하다. 또 치근편이나 골편에 의해 하치조신경이 부분압박되고 있는 *Neuropraxia*도 신경축색의 변성이 없을 때에 신경속 미세분리술(*neurolysis*)이 신경초의 반흔과 국소빈혈을 해소하는 데 도움이 될 수 있다.⁶⁾⁸⁾¹⁰⁾

따라서 구강외과적 처치시에 신경손상이 확실하면 되도록 당시에 미세수술로 재건하거나 손상후 3-4주일에 시행하고, 신경손상의 정도가 불확실하면 1개월간 관찰하여 회복의 징후가 있을 때 1개월 간격으로 3개월간 객관적인 방법으로 진찰 비교한다. 그러나 손상후 3개월

이상 지각의 완전마비, 3개월 이상 호전되지 않는 지각이상(*paresthesia, dysesthesia*)으로 전달마취가 유효한 경우, 계속 악화되는 동통성 지각이상 등은 미세수술에 의한 신경재건술이 적용된다.

미세신경재건술

손상된 신경의 재건술은 수술현미경의 개발(*Holmgreen, 1923*)과 함께 시작되었고 1950년대에는 불확실한 결과를 보여주다가 *Jacobson (1963)*이 신경이식술을 소개하면서 다시 활기를 띠었다. 구강외과 분야에서는 *Merrill (1964)*이 처음 응용하였고 수술시기의 중요함을 강조하였다. 이후 *Hausamen, Choukas, Toto, Nolan* 등이 하치조신경의 재생에 대한 실험적 연구를 발표하고 *Donoff, Mozsary, Noma, Wessberg, Epker, Wolford, LaBanc* 등이 본격적으로 임상에 응용하여 치험성적들을 보고한 바 손상 후 6-12개월에 미세재건하면 자연치유를 기대할 수 없는 경우의 80-90%에서 개선효과를 기대할 수 있게 되었다.⁷⁾

수술은 전신마취하에서 시행되고 수술현미경과 미세수술기구가 요한다. 술전후에 항생제와 부신피질제제를 정맥주사하여 감염과 신경초의 부종을 줄여야 한다. 미세신경재건술에는 신경외부의 압박원인과 반흔을 제거하고 신경초를 다듬는 신경초성형술(*Epineurotomy*)과 신경속내 미세분리(*Intrafascicular Neurolysis*)가 있고, 손상신경의 일부 또는 신경종을 제거하고

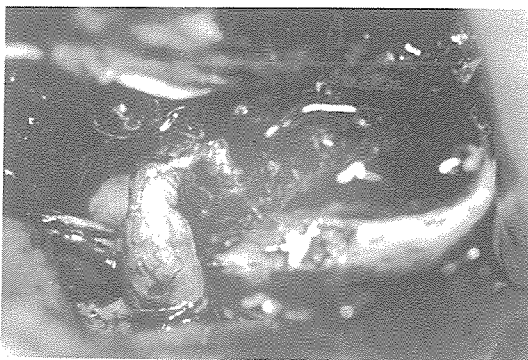

Fig.5. Implant에 의해 손상된 하치조신경의 신경종 절제후 미세문합된 상태

양단을 이어주는 신경문합술(*Neurorrhapy*), 신경결손부를 비복신경(*Sural Nerve*)으로 연결하는 신경이식술(*Nerve Graft*), 또 근심신경간을 찾을 수 없는 경우 이식신경편으로 원심신경단을 대이개신경(*Greater Auricular Nerve*)에 연결하여 새로운 기능을 담당케 하는 신경전이(*Nerve Sharing*)가 있다.(*Fig. 5, 6* 참조)

하치조신경의 재건술은 소구치 전방인 경우 구내접근(*transoral approach*)하고 대구치 및 그 후방은 구외로 악하접근(*submandibular approach*)한다. 외측 피질골을 *drill* 또는 *chisel*로 제거하여 환부를 검탐하고 신경관을 압박하는 골편이나 매식인공치아의 제거 또는 신경분지를 하악관내에서 유리하여 재위치하고 원심과 근심 신경단 또는 신경종을 절제하여 냉동생검하므로써 신경조직의 변성과 활성도를 평가한다.

신경문합은 자유롭고 긴장이 없는 신경초의 문합(*Epineurial Anastomosis*), 신경속을 묶음으로하는 신경속 문합(*Endoneurial, Group Funicular Neurorrhapy*)으로 구분 되고 보통 8-0~10-0의 *nylon*을 사용한다. 이식신경편은 발목 후상방에서 결손부보다 25% 정도가 긴 비복신경(*Sural Nerve*) 2-4cm를 절취하고 같은 방향으로 간극을 보충연결(*Interpositional Graft*)한다.

최근에는 절단신경의 재생을 유도하기 위하여 *Collagen Tube (Donoff, 1989)*나 *Gore*

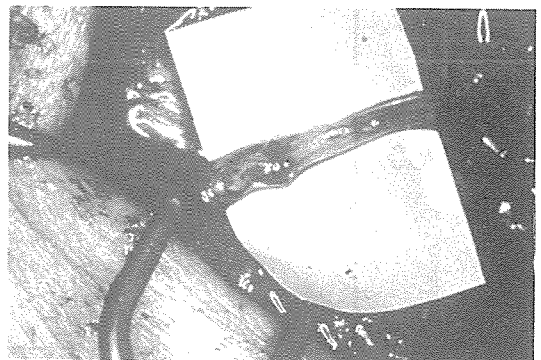

Fig.6. 비복신경(Sural Nerve) 이식에 의한 하치조신경의 재건

-Tex (Polytetrafluoroethylene) Tube 및 자가유리정맥이 1- 1.5 cm의 신경간극에 실험적으로 사용되고 있다.

술후 합병증과 대책

술후 신경문합부에 결체적이 이입 되거나 섬유성 반흔이 심하면 신경축색의 재생이 실패하게 되어 지각마비가 지속되는 것을 막기 위하여 문합부에 gelatin film을 감기도 한다. 또 문합되지 않은 신경섬유는 신경종을 다시 형성할 수 있으므로 단단문합(end to end anastomosis)되지 않은 것은 silastic cap을 씌울 때가 있다. 술후에도 작열감이 있는 동통은 교감신경절제술(Sympathectomy)이 요하고, 지각과민 현상은 작은 C와 A delta 섬유에 의한 것으로 현재 특별한 치료가 없다.

그러나 신경재건 후에는 지각습득에 대한 재교육(Sensory Reeducation)이 매우 중요하며 반복습득에 의하여 일상생활의 불편을 크게 줄일 수 있다.

V. 치험보고와 예후

Mozsary 등(1985)⁴⁾은 하치조신경이상 23예에서 73%가 완전회복 되고 13%에서 전혀 개선되지 않았다고 하였고 Robinson(1988)⁴⁾은 하

치조신경손상 18예 중 촉각이 90%, 통각 82%, 온각 80%에서의 회복을 보고하였다. 또한 Meyer(1988)⁷⁾는 8년간 199예 중에서 갑압술과 신경문합술은 89%에서, 신경이식술은 85%에서, 또한 손상후 6개월에 재건한 경우 Aconotmesis의 80%, Neurotmesis의 95%가 회복 또는 개선되었으나 손상후 1년이상 경과한 경우 50%이하의 치료성적을 보였다고 하였다.

그러나 Donoff(1990)³⁾는 하치조신경의 동통성지각이상 14예에서 77%가 성공적이었고 설신경이상 31예 중에서는 63%만이 유효하였으며 수술시기에 있어서는 유의한 차이가 없고 술후에 증상이 더욱 나빠진 경우는 없었다고 하였다.

저자와 LaBanc(1989)⁵⁾이 치험한 22명을 10개월이상 관찰하고 Highet-Sander분류로 평가한 결과는 신경초성형술(epineurotomy)의 1년후 66%, 신경문합술후 75%, 신경이식술후 72%에서 유용한 회복효과를 얻었으며 모두 술후 6개월에 현저한 개선이 있고 이후 조금씩 호전되고 있었다(Fig. 7 참조). 환자 자신의 평가는 신경초성형술후 1년에 80%, 신경문합후 91%, 신경이식후 57%에서 감각이 회복되었으며 전체 환자의 82%가 수술후의 지각변화에 잘 적응하였고 또 만족하고 있었다.

Satisfactory Sensory Recovery by the Time Course and by the Type of Surgery

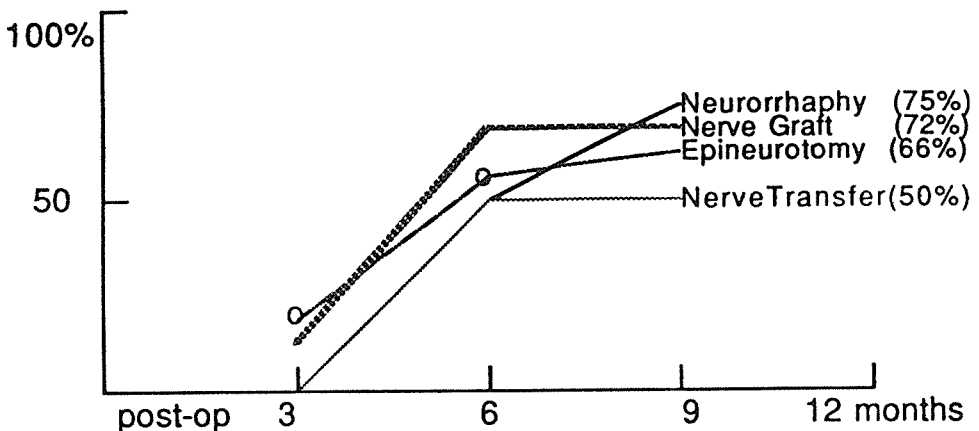


Fig.7. 손상신경의 미세수술 재건후 지각회복율 (Kim, LaBanc, 1989)⁵⁾

VI. 결 론

하순지각이상의 원인이되는 삼차신경의 손상상태와 지각회복 및 외과적처치와 그 예후를 검토하고 다음과 같은 결론을 얻었다.

1. 치과처치후 약 3%이상에서 신경손상이 촉발할 수 있고 이중 90% 가량은 자연치유될 수 있으나 제3대구치 발거후 하치조신경손상의 3-5%, 설신경손상의 13%정도는 1년내에 회복되지 않으므로 외과적 신경회복이 적응된다.

2. 신경손상의 외과적 회복시기는 아직 이론의 여지가 있으나 손상후 4-6개월이 이론적 및 임상적으로 권할 만하다.

3. 손상신경의 외과적 재건에는 손상의 정도에 따라 신경압박감압술, 신경속미세분리술, 신경종 절제후 미세문합술, 신경이식술, 신경전이술 등이 응용되나 신경초성형술(epineurotomy)보다는 절제문합술(neuroorrhpy)이 더 좋은 예후를 보인다.

4. 자연치유되지않는 신경손상의 75-80%에서, 또 지각의 80%이상 회복이 기대된다.

참 고 문 헌

1. Alling III, C.C. ; *Dysesthesia of the Lingual and Inferior Alveolar Nerves Following Third Molar Surgery*, *J.Oral Maxillofac Surg.* 44 : 454, 1986.
2. Donoff, R.B., Guralnick, W. ; *The Application of Microneurosurgery to Oral-Neurologic Problems*, *J.Oral Maxillofac Surg.* 40 : 156, 1982.
3. Donoff, R.B., Colin, W ; *Neurologic Complications of Oral and Maxillofacial Surgery*, *Oral and Maxillofac Surg*

Clinics of North America 2(3) : 453, 1990

4. Ghali, G.E., Epker, B.N. ; *Clinical Neurosensory Testing : Practical Applications*, *J. Oral Maxillofac Surg.* 47 : 1074, 1989.
5. Kim, M.R., LaBanc, J.P. ; *A Prospective Study on Sensory Recovery Following Microsurgical Reconstruction of Injured Trigeminal Nerve*, presented at the 71st Annual Meeting of Amer Assn of Oral maxillofac Surg. (Sanfransisco, CA), 1989.
6. LaBanc, J.P. ; *Diagnostic Evaluation and Management of Inferior Alveolar and Lingual Nerve Injuries*, *Florida Dent J.* 59(4) : 50, 1988.
7. Meyer, R.A. ; *Current Status in the Repair of Peripheral Trigeminal Nerve Injuries*, presented at 70th Amer Assn of Oral and Maxillofac Surg (Boston, MA), 1988.
8. Mozsary, P.G., Syers, C.S ; *Microsurgical reconstruction of the injured inferior alveolar nerve*, *J.Oral Maxillofac Surg.* 43 : 353, 1985.
9. Robinson, P.P. ; *Observation on the Recovery of Sensation Following Inferior Alveolar Nerve Injuries*, *British J. Oral Maxillofac Surg.* 26 : 177, 1988.
10. Wessberg, G.A., Wolford, L.M., Epker, B.N. ; *Experiences with Microsurgical Reconstruction of the Inferior Alveolar Nerve*, *J. Oral Maxillofac Surg.* 40 : 651, 1982.