

## 갑상선 편평 세포암 1예

영남대학교 의과대학 일반외과학교실

노진우 · 이상춘 · 이수정 · 권평보

영남대학교 의과대학 병리학교실

남 해 주

= Abstract =

### A Case of Squamous Cell Carcinoma of the Thyroid Gland

Jin Woo Roh, M.D., Sang Choon Lee, M.D.,

Soo Jung Lee, M.D., Koing Bo Kwun, M.D.

*Department of Surgery, College of Medicine, Yeung Nam University*

Hae Joo Nam, M.D.

*Department of Anatomical Pathology, College of Medicine, Yeung Nam University*

Squamous cell carcinoma of the thyroid gland is an extremely rare primary neoplasm, comprising only 1.1% of all primary thyroid cancers. The cancer is characterized by rapidly progressive clinical course in spite of its differentiated morphologic feature. Histogenetic origin of the cancer has also been debated. In most cases, a squamous epithelium is believed to be a result of metaplasia of a follicular epithelium, although in rare exceptions, it can originate from a remnant of the thyroglossal duct or ultimobranchial body. Squamous cell carcinoma of the thyroid can occur in a pure form or mixed with adenocarcinoma; the latter may be designated as adenoacanthoma. Because this lesion typically runs a fulminant course, radical surgical resection at the earliest opportunity offers the best hope for cure. The lesions are usually radioresistant, and chemotherapy has not been shown to alter the course of this disease. We experienced a case of squamous carcinoma of the thyroid. This report summarize our experience and review of the literatures.

### 서 론

갑상선의 편평 세포암은 갑상선 악성 종양의 1.1% 정도를 차지하는 아주 희귀한 질환으로<sup>1)</sup>, 잘 분화된 세포로 구성 되었음에도 불구하고 그 임상적 경과가 아주 빠르게 진행되어서 예후가 퇴화성(Anaplastic type) 악성 종양과 비슷한 정도이다

1~10).

이 편평 세포암은 갑상선 내에 단독으로만 나타나기도 하나 선암과 같이 섞여서 나타나기도 한다(Adenoacanthoma)<sup>11~15)</sup>.

편평 세포암의 기원에 대해서는 많은 논란이 있지만 여포 상피(Follicular epithelium)의 편평 세포성 화생(Squamous metaplasia)에 의한 것으로

생각하고 있으며<sup>14)16~19)</sup>, 간혹 갑상선 설관(Thyroglossal duct)이나<sup>18)20)</sup> 후쇄관체(Ultimobranchial body)등에서<sup>18)21)</sup> 기원하기도 한다고 생각된다.

저자들은 최근 갑상선에 종괴가 축지된 환자에게서 편평 세포암이 발견되어 갑상선 절제술과 광역 절제술을 시행한 1례를 경험하였기에 문헌 고찰과 함께 보고하는 바이다.

## 증 례

53세 여자는 20여년 전부터 경부 우측 전면에 종괴가 만져지고 경미한 동통이 있었는데 6개월 전부터 원래의 종괴 주위에 작은 결절들이 축지되고 동통이 항진되어 내원하였다. 입원 당시 환자는 심계 항진, 빈맥, 과민, 열에 대한 불내성, 체중 감소, 발한등 갑상선 기능 항진증의 증상은 없었으며, 종괴에 의한 음성 변화나 호흡 곤란등도 없었다.

과거력: 특이 사항 없었다.

이학적 소견: 입원 당시 신장 160cm, 체중 55kg, 혈압 120/80mmHg, 맥박 82/min, 호흡 20/min, 체온 37.4°C였고, 전신 상태는 비교적 양호하였다. 갑상선의 우하부와 협부 부위에 4×8cm 가량의 딱딱한 종괴가 만져졌으나 압통은 없었으며 경계가 불분명하였다. 이 종괴는 우측면으로 호두알 크기 정도의 임파 결절이 만져졌으며 촉진 시 압통을 호소하였다. 그 이외의 특별한 이학적 소견상의 이상은 없었다.

검사 소견: 혈액 검사상 백혈구 8,400/mm, 혈색소 11.5gm%, 혈소판 350,000/mm, 이었고, 갑상선 기능 검사상 T<sub>3</sub> 113.13ng/dl, T<sub>4</sub> 6.27 ug/dl, TSH 1.45 uIU/nl, Thyroglobulin 48.07ng/nl로 모두 정상 범위 내에 있었다. 방사선 동위 원소 촬영상 우측 갑상선에 Cold nodule이 보였으며(Fig. 1), 경부 종괴 우측의 임파절에 세침 생검상 갑상선에서 전이된 편평 상피암으로 판명되었다.

수술 소견: 갑상선의 우엽과 협부에 걸쳐 8×6×4cm 가량의 딱딱하고 주위 조직과 부갑상선에도 침윤된 종괴가 있었으며 우측의 Recurrent laryngeal lymph node에 5×4×3.5cm 크기의 전이된 임파선이 있었으며 Inferior jugular chain과 Middle jugular chain의 임파선에도 암 조직이 전이되어

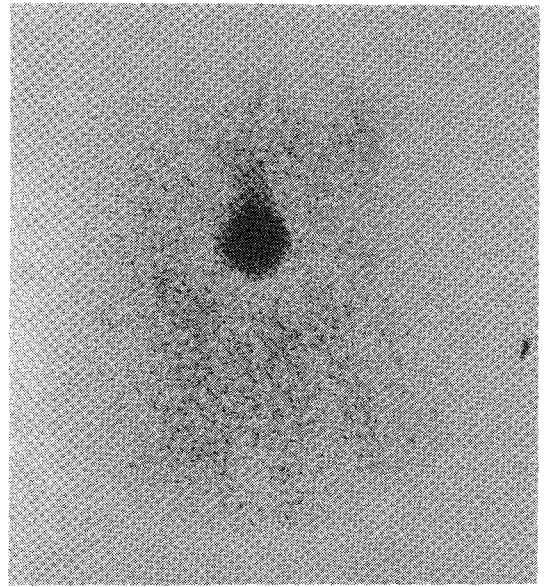


Fig. 1. Thyroid scan.

있었고, 암 조직이 식도와 기관지 및 회귀 신경과도 유착되어 있었다. 좌엽에도 0.8cm 크기와 1.5cm 크기의 편평 상피암을 보였으나 좌측의 경부 임파선으로의 전이는 없었다. 수술은 갑상선 전절제술과 우측 부갑상선 절제술 및 우측의 광역 경부 임파선 절제술을 시행하였으며, 좌측은 recurrent chain과 internal jugular chain의 임파선 조직 검사상 전이가 없어서 광역 임파선 절제술은 시행하지 않았다. 좌상 부갑상선은 보존하였으나 좌하 부갑상선은 수술시 갑상선에 밀착되어 있어서 보존이 불가능하여, 제거한 뒤 잘게 절편하여 흉쇄 유돌근 내에 이식하였다. 회귀 신경은 양쪽 다 보존되었다.

육안적 소견: 절제된 우엽의 종괴는 8×6×4cm 정도의 크기였으며 표면은 불규칙하였고 절개 시 낭포를 이루고 있는 것을 관찰할 수 있었으며 낭포 속에는 암갈색의 액체가 차 있었다. 낭포벽은 경계가 분명한 회갈색의 견고한 조직으로 되어 있었고 사이사이에 석회화 조직이 관찰되었다.

병리 조직학적 소견: 광학 현미경상 절제된 갑상선 종괴에는 다각형 상피 세포가 서로 뭉쳐서 층층이 쌓여 있었다. 각각의 종양 세포에는 각화된 부분이 많았으며 각화 진주 형성(Keratin pearl formation)도 관찰되었다. 다각형 또는 극형 상피 세

포들로 구성된 퇴화 반응을 보이는 부분이 관찰되었다. 그러나, 유두양 또는 여포양 암 세포는 관찰되지 않았다. 종양 조직은 주위 조직으로 아주 심하게 침투되어 있었고 종양 조직의 연변에는 위축된 갑상선 여포 조직과 갑상선 선종이 관찰되었다(Fig. 2, 3).

수술 후 경과 : 수술 후 Internal jugular vein의 절제로 인한 우측 안면부의 경미한 부종이 있었으며 두 달 간의 일시적인 경미한 저 칼슘증으로 인해 손끝과 발끝이 저리는 증상을 보였으나 음성 변화는 없었다. 보존 요법으로 우측 경부에 방사선 요법과 Cisplatin과 Bleomycin을 사용한 항암 요




Fig. 2. Microscopic finding of the squamous cell carcinoma of the thyroid.

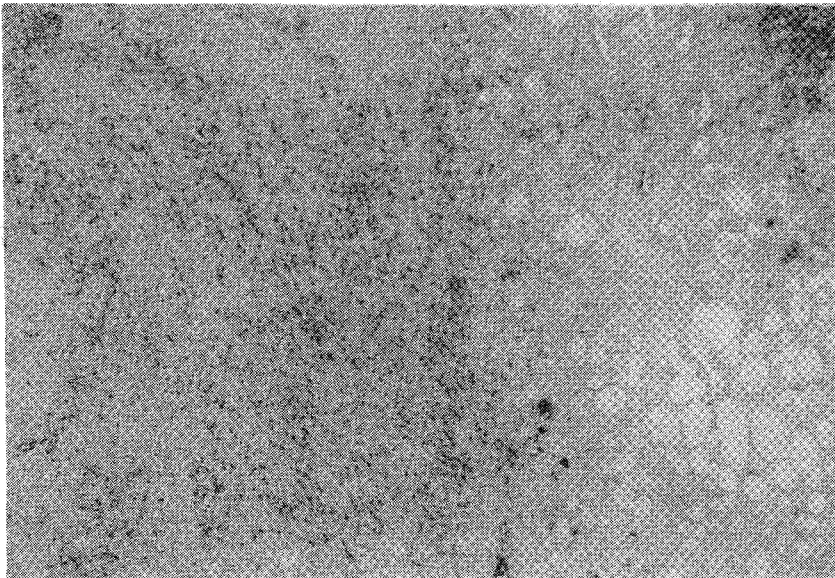


Fig. 3. Microscopic finding of the squamous cell cancer of the thyroid.

법을 병용하였다.

## 고 찰

갑상선 편평 세포암은 아주 희귀한 질환으로서, 그 빈도는 보고자에 따라 다르나 Goldman<sup>1)</sup>은 1.1%로, Smith등<sup>8)</sup>은 1.0%로, Shimaoka<sup>22)</sup>등은 0.2%로 보고하였다.

편평 세포암의 조직학적 기원에 대해서는 여러 가지 논란이 있으나 여포 세포(Follicular cell)의 편평 세포성 화생(Squamous metaplasia)에 의한 것으로 생각하고 있으며<sup>14)16~19)</sup> 갑상선 설관(Thyroglossal duct)이나<sup>18)20)</sup> 후새관체(Ultimobranchial body)등에서<sup>18)21)</sup> 기원하기도 한다고 생각된다. 이중 편평 세포성 화생에 의한 것이라는 것이 가장 인정받고 있는 가설인데 이는 갑상선 편평 세포암 주위에 양성 편평 세포성 화생이 관찰 되고<sup>1)19)</sup>, 만성 비 특이성 갑상선염, 갑상선 퇴화, 임파종성 갑상선염(Struma lymphomatosa), 리델씨병(Riedel's struma), 갑상선 선종(Adenomatous goiter), 갑상선종, 유두상 선암등의 병변이 있던 갑상선 조직에서 여포 세포(Follicular cell)의 편평 세포성 화생(Squamous metaplasia)을 관찰할 수 있기 때문에, 상기의 질환을 만성적으로 앓던 환자의 갑상선 조직에서 여포 세포의 편평 세포성 화생이 일어나고 이 편평 세포성 화생에서 편평 세포암이 발생한다고 생각된다<sup>2)18)19)23)</sup>. 그러나 Harada등<sup>14)</sup>은 갑상선 선암과 편평 세포암이 동시에 발생하는 환자에서 편평 세포성 화생을 관찰하지 못했고, 따라서 이들은 편평 세포암이 편평 세포성 화생에서 기원하기보다는 선암에서 바로 발생한다고 주장하였다.

다음으로 주장되고 있는 가설은 갑상선 설관이나 후새관체등에 있는 편평 세포에서 편평 세포암이 기원한다는 것이다. 태생 4주 정도에서 갑상선이 아래로 내려오면서 관을 남기게 되는데 이 관은 편평 상피나 원주 상피 또는 이행 상피로 덮혀있다. 이 관은 출생 후 대부분 막히지만 막히지 않고 남아 있을 때 갑상선 설관 낭포(Thyroglossal duct cyst)를 형성하며<sup>10)</sup>, Akbari등은<sup>22)</sup> 갑상선 설관 낭포에서 생긴 유포피암(Epidermoid carcinoma)을 보고한 바 있다. 갑상선 설관을 덮고 있는 편평

상피 세포에서 편평 세포암이 생길 수는 있으나 이 세포가 특별히 악성 변화를 잘한다는 증거는 없다<sup>7)</sup>. 갑상선 설관의 가장 아래 부분은 갑상선 추체(Pyramidal lobe)가 된다. 따라서 갑상선 편평 세포암이 갑상선 설관에서 기원한다면 갑상선 추체에서 더 잘 생길 것으로 예상된다. 그러나 실제에 있어서는 대부분 갑상선 편평 세포암이 갑상선의 외엽(Lateral lobe)에서 생기는 것으로 보고되고 있어 갑상선 설관이 갑상선 편평 세포암의 기원이 된다는 가설에는 상당한 의문점이 있다<sup>10)18)</sup>. 후새관체(Ultimobranchial body)가 갑상선 편평 세포암의 기원이 될 수 있다는 가설도 있다. 태아의 31mm 시기 이전에는 후새관체를 관찰할 수 있는데 이것은 제 4새낭(Forth branchial pouch)의 하부에서 형성된다. 그러나 이 시기를 지나면 후새관체는 갑상선 조직과 구분할 수가 없어지며 35mm 시기 이후에는 관찰할 수 없다<sup>13)</sup>. 따라서 후새관체가 갑상선 편평 세포암의 기원이 될 수 있다는 가설은 세울 수 있으나 그 가설의 진위를 확인할 방법은 없다<sup>18)19)</sup>.

또한 이 질환은 거대 극형 세포암(Giant and spindle cell carcinoma)의 한 변형이라는 주장도 있는데, 이 두 질환이 모두 여포 세포에서 기원하고 또 예후가 아주 불량하기 때문에 상당히 근거있는 주장이나 아직 확실히 밝혀지지 않는<sup>24)</sup>.

이 질환의 원인에 대해서는 아직 확실히 밝혀지지 않았으며, Bakri등은<sup>16)</sup> Hodgkin씨 병으로 방사선 치료를 받은 환자에서 48년이 지난 후 선-편평 세포암(Adenosquamous cell carcinoma)이 발생한 예를 보고하였다.

편평 세포암은 고령에 잘 생기며 평균 연령은 63.5세 정도이다<sup>9)21)</sup>.

오랫동안 갑상선 비대증을 앓아온 환자에서 갑상선의 크기가 갑자기 커진 경우가 많은데 본 예에서도 그러하다<sup>9)</sup>. 이와 함께 호흡 곤란, 음성 변화, 연화 곤란등의 증상이 나타나기도 한다<sup>5)10)</sup>.

갑상선 편평 세포암으로 진단하려면 편평 세포암의 조직 소견을 보이면서 판 장기로 부터 전이된 암이란 증거가 없어야 한다. 유두상 선암에서는 암 세포 내에 편평 세포성 화생이 관찰되는데 이런 유두암 내의 편평 세포성 화생은 조양 조직 내의 일부분에서 관찰된다. 그런데 여기에서 보이는

편평 세포는 악성 세포가 아니기 때문에 이러한 것은 편평 세포암의 범주에 속하지 않는다고 한다<sup>4)17)23)</sup>. 또한 만성 갑상선 염이나 갑상선 종에서 편평 세포성 화생이 나타나는 수가 있는데 이때 보이는 세포들은 조직학적 소견이 양성이며 임상 경과 또한 그러하다<sup>17)25)</sup>. 갑상선의 미 분화암은 중앙 세포들이 덩어리나 층을 형성하는 점에서 편평 세포암과 비슷하지만 각질 형성이나 세포 간의 연결이 없는 것이 다른 점이다<sup>21)</sup>. 아주 드물게 갑상선 편평 세포암은 갑상선 내 상피성 흉선종(Intrathyroidal epithelial thymoma)과 구별이 힘든 경우가 있는데 갑상선 내 상피성 흉선종은 흉선이 비 정상적으로 아래로 내려와 갑상선 내에 위치하고 있는 것이며, 이는 많은 임파구에 둘러 쌓여 있는 편평 세포암처럼 보이지만 편평 세포암에서 흔히 관찰되는 소견인 여포성 선암이나 퇴화성 암의 공존은 보이지 않는다. 갑상선 내 상피성 흉선종은 편평 세포암과는 달리 예후가 아주 좋다<sup>24)26)</sup>.

임상적으로 이 질환은 갑상선 전절제술을 실시하고 광역 경부 절제술을 해서 가능한 한 병소 부위를 완전히 제거하도록 해야 한다<sup>10)</sup>. Goldman<sup>1)</sup>과 Huang<sup>2)</sup>은 이 질환이 잘 분화된 세포로 구성되었음에도 불구하고 방사선 요법은 거의 효과가 없다고 보고 하였다. 이 질환이 아주 희귀하기 때문에 항암 요법의 효과에 관해서는 별로 알려진 바가 없다<sup>10)</sup>. 따라서 수술만이 현재로서는 유일한 치료법이라 하겠다.

## 결 론

저자들은 최근 갑상선 편평 세포암으로 진단된 환자에게 갑상선 전절제와 광역 경부 절제술을 실시한 1례를 경험하였던 바, 이는 매우 희귀한 경우이기에 문헌 고찰과 함께 보고하는 바이다.

## References

- 1) Goldman RL : *Primary squamous cell carcinoma of the thyroid gland : Report of a case and review of the literature. Am Surg 30 : 247-252, 1964*
- 2) Huang TY, Assor D : *Primary squamous cell carcinoma of the thyroid gland : a report of four cases.*

*Am J Clin Pathol 55 : 93-98, 1971*

- 3) Kitamura H, Saito H, Higashitsuji H, Matsumoto Y, Ohta G : *Primary squamous cell carcinoma of the thyroid gland. Pract Otol(Kyoto) 69 : 1697-1703, 1976*
- 4) McKenzie AD, Moore JR, Fidler HK : *Cancer of the thyroid : Undifferentiated and miscellaneous carcinomas. Can J Surg 2 : 73-77, 1958*
- 5) Park WW, Lees JC : *The histology of cancer of the thyroid. Cancer 8 : 320-335, 1955*
- 6) Prakash A, Kukreti SC, Sharma MP : *Primary squamous cell carcinoma of the thyroid gland. Int Surg 50 : 538-541, 1968*
- 7) Ruppman E, Georgsson G : *Squamous carcinoma of the thyroglossal duct. German Med Monthly 11 : 442, 1966*
- 8) Smith LW, Pool EH, Olcott CT : *Malignant disease of the thyroid gland : A clinico-pathological analysis of 54 cases of thyroid malignancy. Am J Cancer 20 : 1-32, 1932*
- 9) Warren S, Meissner WA : *Tumors of the thyroid gland, "Atlas of Tumor Pathology" Washington DC, Armed Forces Institute of Pathology, Sec IV, Fasc 14, 1953*
- 10) Kampsen EB, Jager N, Max MH : *Squamous cell carcinoma of the thyroid : A report of two cases. J Surg Oncol 9 : 567-578, 1977*
- 11) Case Record of the Massachusetts General Hospital 1929-1975. *N Engl J Med 293 : 186-193, 1975*
- 12) Cooke WM, Jr, Carrera GM : *Mixed squamous cell carcinoma and papillary adenocarcinoma(adenocanthoma) of the thyroid gland. Am J Surg 100 : 432-433, 1964*
- 13) Halpert B, Thuss WG, Jr : *Columnar cell and squamous cell carcinoma(adenocanthoma) of the thyroid gland. Surg 28 : 1043-1046, 1950*
- 14) Harada T, Shimaoka K, Yakamura K, Ito K : *Squamous cell carcinoma of the thyroid gland-transition from adenocarcinoma. J Surg Oncol 19 : 36-43, 1982*
- 15) Ross RC : *Mixed squamous cell carcinoma and papillary adenocarcinoma(adenocanthoma) of the thyroid gland. Arch Pathol 44 : 192-197, 1947*
- 16) Bakri K, Shimaoka K, Rao U, Tsukada Y : *Adenosquamous carcinoma of the thyroid. After radiothe-*

- rapy for Hodgkin's disease. *Cancer* 52 : 465-470, 1983
- 17) Dube VE, Joyce GT : *Extreme squamous metaplasia in Hashimoto's thyroiditis*. *Cancer* 27 : 434-437, 1971
  - 18) Goldberg HM, Harvey P : *Squamous cell cysts of the thyroid. With special reference to the etiology of squamous epithelium in the human thyroid*. *Brit J Surg* 43 : 565-569, 1956
  - 19) Jaffe RH : *Epithelial metaplasia of the thyroid gland : With special reference to the histogenesis of squamous cell carcinoma of the thyroid gland*. *Arch Pathol* 23 : 821-830, 1937
  - 20) Akbari Y, Richter RM, Papadakis LE : *Thyroid carcinoma arising in thyroglossal duct remnants : Report of a case and review of the literature*. *Arch Surg* 94 : 235, 1967
  - 21) Shephard GH, Rosenfeld L : *Carcinoma of thyroglossal duct remnants*. *Am J Surg* 116 : 125-129, 1968
  - 22) Shimaoka K, Tsukada Y : *Squamous cell carcinomas and adenosquamous carcinomas originating from the thyroid gland*. *Cancer* 46 : 1833-1842, 1986
  - 23) Klinck GH, Menk KF : *Squamous cells in the human thyroid*. *Milit Surg* 109 : 406-414, 1951
  - 24) William CJ, Krikorian JC, Green MR : *Textbook of uncommon cancer*. 1st. Ed., 712-713, Osnex Mead, Oxford, Alden Press, 1988
  - 25) Bullock WK, Hummer GJ, Kahler JE : *Squamous metaplasia of the thyroid gland*. *Cancer* 5 : 966-974, 1952
  - 26) Miyauchi A, et al : *An entity distinct from squamous cell carcinoma of the tyroid*. *World J Surg* 9 : 1228-35, 1985