

척추의 비전형적 감염 3례

영남대학교 의과대학 정형외과학교실

안면환 · 서대진 · 안종철 · 인주철

서 론

척추의 화농성 감염은 주로 40대 이상 성인의 흉요추부에 발생하여 고관절, 복부, 요부, 허벅지에 특징적인 소견을 일으키는 드문 질환으로 1897년 Lannelongue¹⁾에 의해 처음 발표된 이래 여러 사람에게 의해 원인, 기전, 치료에 대한 보고가 있어 왔다.

저자들은 본 병원에서 경험한 요추의 골절후 패혈증 합병에 따른 화농성 골수염, 하지의 개방성 골절후 손상되지 않은 경추에 발생한 예, 그리고 전이성 증양으로 오진되었던 다발성 화농성 골수염을 문헌고찰과 함께 보고하는 바이다.

증 례

증례 1

환자 : 박○조, 52세 남자

주소 : 2주간의 요통

현병력 : 89년 10월 경운기 사고로 제 4요추 방출형 골절 및 좌측 족관절 양과 골절로 타병원에서 족관절의 관혈적 정복술을 시행하였고 치료중 패혈증이 의심되어 본원으로 전원되어 치료 후 퇴원하였다. 90년 3월 14일부터 요통 및 양측 하지 방사통이 시작되어 3월 28일 본

원에 재입원하였다.

가족력 및 과거력 : 특기 사항 없음

이학적 소견 : 양측 하지 전 부위에 감각 감소 및 하지의 근력약화(Grade III-IV), 심부 건반사 감소가 있었고 항문 괄약근 및 배뇨는 정상이었다.

방사선 소견 : X-선 및 CT상에서 제4 요추 방출형 골절이 있었고(Fig. 1) 추체 주위 및 요근부위에 농양이 의심되는 음영이 보였다(Fig. 2).

검사실 소견 : WBC는 $14600/\text{mm}^3$, ESR은 $110\text{mm}/\text{hr}$ 이었으며 혈청에 potassium, albumin, Hb이 감소되어 있었다.

치료 및 경과 : 90년 4월 14일 요근 농양을 절개 배농하였으며 균 배양검사서 Staphylococcus aureus가 배양되었고 그 이후 항생제 투여를 하여 상처가 치유되어 7월 15일 감압술 및 골 이식술을 시행하였다(Fig. 3). 수술시 농양이 추체의 전면에 남아 있었다. 현재 WBC $1100/\text{mm}^3$, ESR $48\text{mm}/\text{hr}$ 이고 침상 안정중이며 상처 부위에 소량의 배농이 계속되고 있다.

증례 2

환자 : 김 ○중

주소 : 경부 통증 및 좌측 하지 열상

현병력 : 1990년 9월 1일 교통 사고로 좌측 경골 개방성 골절이 있어서 9월 14일 외고정술을

시행한후 9월 16일 부터 고열(40도)과 함께 경부 통증이 심해졌다.

가족력 및 과거력 : 특기 사항 없음

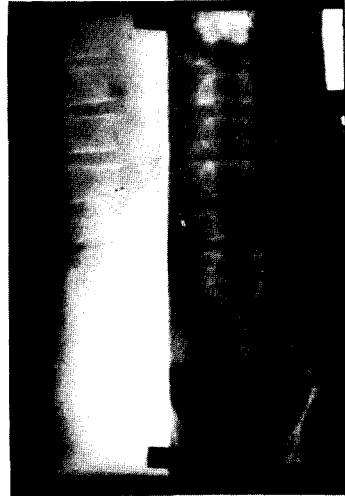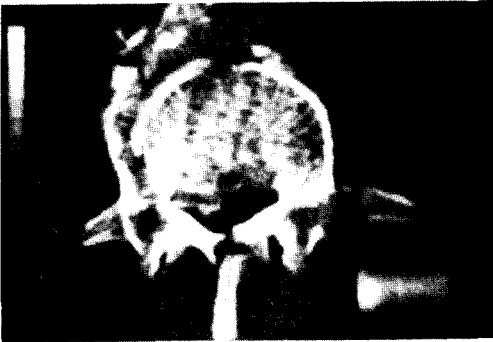


Fig. 1 Bursting fracture of L4 vertebrae body.

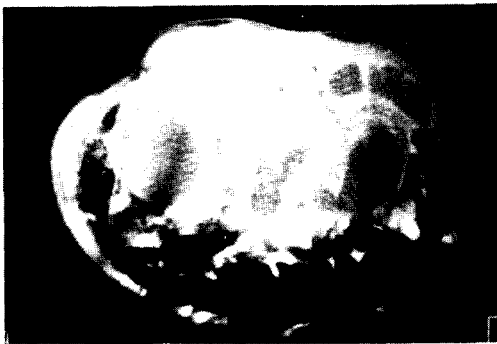

Fig. 2 Abnormal density at paravertebral and psoas area. Abscess formation was suspected.

이학적 소견 : 좌측 하지에 다발성 열상이 있었고 상처에 염증 소견이 있었으며 경부 통증 및 압통이 있었다. 우측 주관절의 굴곡력이 감소하였다 (Grade 2).

방사선 소견 : X-선상 좌측 경골 골절이 있었고(Fig. 4) 인두후부 확장이 있었다(Fig. 5). 방사선 동위원소 검사에서는 제3,4 경추부위와 좌측 하지에 음영의 증가가 있었다(Fig. 6). MRI에서는 제3,4 경추의 경뇌막외층에 비정상적인 high signal intensity가 나타났다(Fig. 7).

검사실 소견 : WBC는 12100/mm³, ESR은 70

mm/hr이었고 혈액의 균 배양 검사에서는 배양이 되지 않았다.

치료 및 경과 : 1990년 9월 16일 부터 고열이 있어서 항생제 정맥 주사하여 5일후 정상으로 되었으며 경부통증이 계속되어 Halter견인 치료중 10월 25일 부터 우측 주관절 굴곡력의 약화가 발생되어 10월 28일 전방 유합술을 시행하였다(Fig. 8). 현재 견인 치료중이며 WBC는 7800/mm³, ESR은 15mm/hr이며 우측 주관절의 굴곡력은 정상이다.

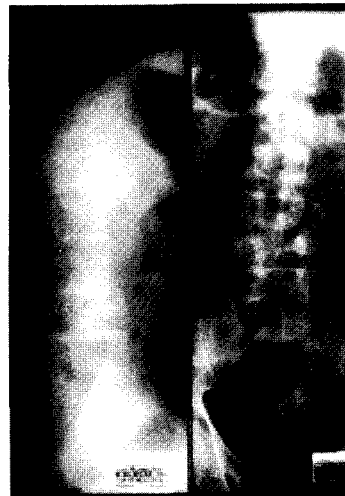


Fig. 3 L4 area is filled with bone graft.

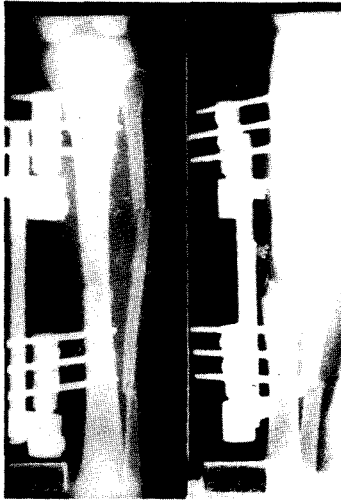

Fig. 4 The tibia was fractured at midshaft and fixed with external fixater.

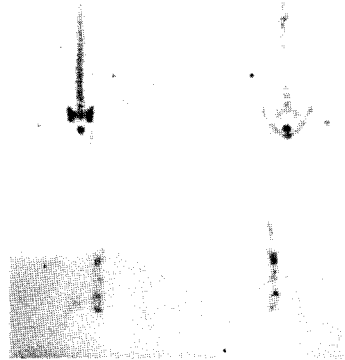


Fig. 6 The uptake of radioisotope is increased at left tibia and C3,4 vertebral area.

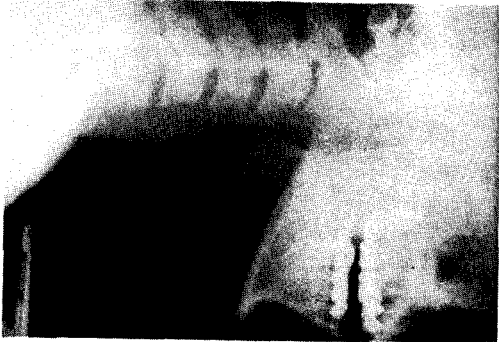


Fig. 5 The retropharyngeal space of C3,4 is widened.

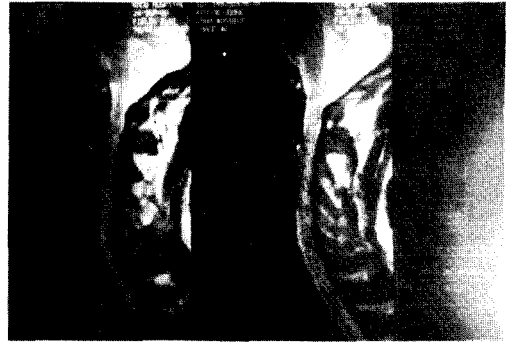

Fig. 7 The abnormal high signal density area was noted at epidural space of C3,4.

증례 3

환자 : 이○수, 57세 여자

주소 : 2개월간의 좌측경부 및 요부 동통

현병력 : 특별한 외상없이 2개월전부터 경부, 요부동통 및 우측 대퇴부 통증으로 내원하였다.

가족력 및 과거력 : 10년간 류마치스 관절염 (스테로이드 복용(+))

이학적 소견 : 제2요추 및 제5경추 좌측 부위에 압통이 있었고 우측 대퇴부외측에 통각과민이 있었고 다른 신경소견은 정상이었다.

방사선 소견 : X-선 소견상 제5경추, 제2요추의 추체와 대퇴골 간부에 투과성 음영이 나타나고(Fig. 9), 동위원소 검사상 제5경추, 제2요추 우측 대퇴골에 음영 증가가 있었다. CT상에서는 제5경추체의 전상부에 음영감소 부위가 있었고 제2요추체는 파괴되어 있었으며 우측 주위에 연부조직 음영의 부위가 있었다(Fig.10)

검사실 소견 : WBC는 9600/mm³, ESR은 106 mm/hr으로 증가되어 있었고 소변에서는 WBC가 20-30/HPF였고 Staphylococcus epidermidis가 배양되었다.

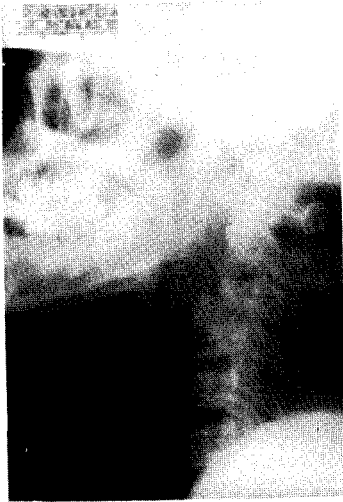

Fig. 8 C3 and C4 body are fused with anterior bone graft.

조직 소견 : 전이성 squamous cell carcinoma가 의심되었다(Fig. 11).

치료 및 경과 : 내원부터 항생제 및 소염제를 경구 투여 하였고 조직검사후 3주간 항생제 정맥 주사를 하였으며 현재 외래 치료 중인데 통증은 거의 없고 적혈구 침강 반응 검사에서도 27mm/hr로 감소되었다.

고 찰

척추의 화농성 감염은 일년에 1/250,000의 발생률²⁾을 가진 드문 질환으로 50-70대의 연령층에서 호발 한다³⁾. 주로 요추부에서 가장 빈발하고 흉추, 경추, 천추 순으로 발생한다⁴⁾. Kulowski⁴⁾는 척추 중 특히 척추체에 호발 한다고 보고 하였으며, 2개의 척추체와 1개의 추간판을 침범하는 경우가 많으나 여러개의 척추체를 침범하는 경우도 있다.

대부분의 환자들은 지속적인 요통을 호소하며 통증은 안정시에도 지속되며 운동시에 더욱 증가한다³⁾. 본 증례에서도 감염 환자의 19-33%에서 염증이 경뇌막 외층으로 확산⁵⁾되어 하지의

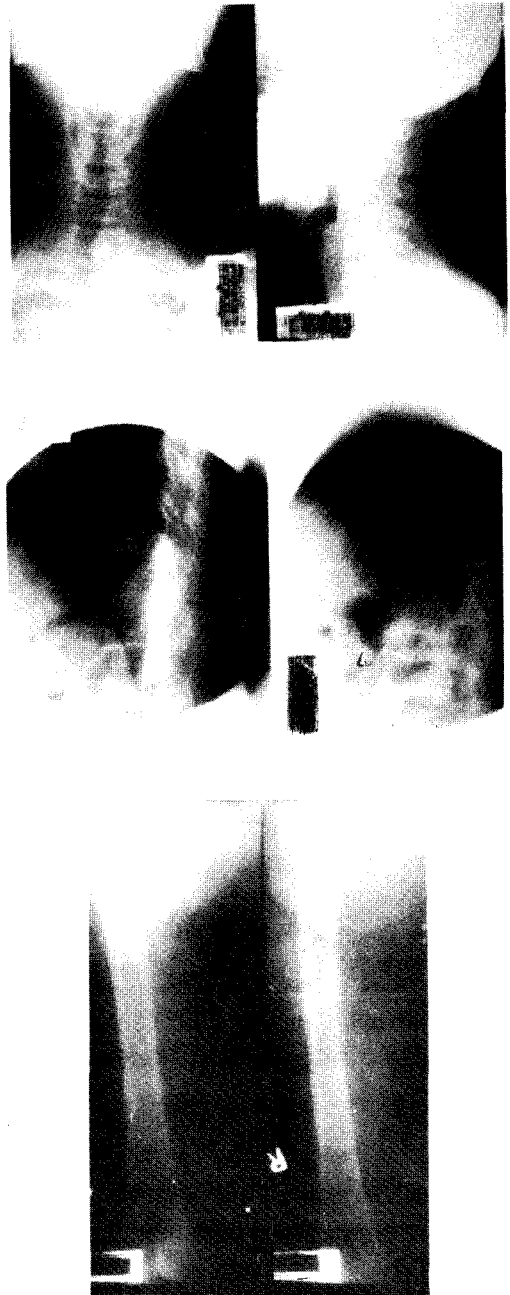


Fig. 9 The radioluscent area was noted at C5 (A), L2 (B) and Rt. femur shaft (C).

방사통과 신경 손상을 유발하며 신속한 치료를 하지 않으면 마비까지 일으킬 수 있다. 증례1에서는 염증이 경뇌막 외층으로 확산 된 것이

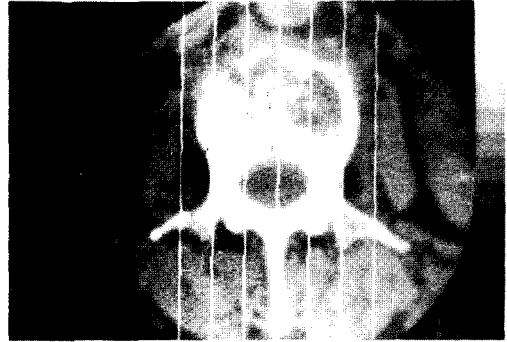
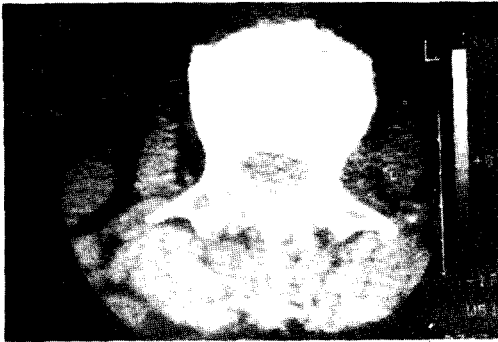


Fig. 10 The radiolucent area and destroyed area is noted at C5 body (A) and L2 body (B).



Fig. 11 There is very small amount of atypical epithelial like cells. The epitheloidal cells have squamoid appearance. (H&E, X 40)

확실하며 증례 3에서도 방사통이 있는 것으로 보아 의심이 되는 바이다.

발생 기전으로 Baxon⁶⁾은 정맥에 의한 전파를 주장하였고, Trueta⁷⁾은 동맥에 의한 전파를 주장하였으나 Loyd⁸⁾는 기관지 삼관술후, Milgram⁹⁾은 골절 후에 발생한 예를 보고한 바 있었으며, 본 증례 1,2에서는 혈행에 의해서 다른 부위의 감염이 전파되거나 패혈증 이후에 발생한 것으로 사료되며 증례3에서는 종양으로 오진한 예로서 원인을 알 수가 없었으나, 비뇨기계통의 감염으로 인한 전파가 아닌가 생각된다. 일반적으로 척추의 화농성 감염 환자의 30-40%에서 이전 감염력이 있다¹⁰⁾. 원인균으로는 Staphylococcus aureus가 가장 많았고, 다음으로 Streptococcus pyogenes, E.coli, Pseudomonas 등

의 순이다¹¹⁾.

혈액 검사에서는 85-100%에서는 ESR이 증가하나 WBC는 50% 이하에서 증가하고, 혈액 배양에서는 30-50%에서 양성으로 나타난다²⁾. X-방사선 검사상 척추 감염은 염증 발생 후 2-6주가 경과한 뒤 나타나며¹²⁾, 조기 발견을 위해서는 방사선 동위 원소가 유용하다. 특히 Ga-67을 이용한 방사선 동위 원소 검사는 감염 유무의 진단 뿐 아니라 치료에 대한 반응 정도의 측정에도 도움이 된다. 최근에는 MRI가 많이 사용되고 있으며 정확도에서도 방사선 동위 원소와 거의 대등한 것으로 나타나고 있다. 컴퓨터 단층 촬영은 진단 및 치료에 대한 반응 정도의 측정에는 유용하다. 경뇌막의 농양의 발견에는 아직 유용성이 확실하지 않다.

치료는 항생제의 정맥 투여가 최소한 4-7주 정도 필요하며¹³⁾ ESR이 정상으로 된 후 약 3개월간의 항생제 경구 투여²⁾를 필요로 한다. 석고 고정이나 보조기등의 외고정은 추체가 50% 이상 파괴시 필요하며¹²⁾ 그 이하에서는 침상 안정으로도 충분하다. 수술은 Cloward¹³⁾가 전방 유합술을 시행한 이래 여러 학자들에 의해 수술적 처치에 대한 논란이 있었으나, 근래 Emery 등¹⁴⁾은 심한 골 파손, 신경 손상, 패혈증 동반, needle biopsy 실패, 그리고 보존적 치료에 실패한 경우에 수술적 처치를 시행하고, 수술적 방법으로는 전방 도달법으로 괴사 조직제거와 동시에 골 이식술을 시행하는 것이 바람직하다

고 주장하고 있다.

결 론

저자들은 골절된 요추에 발생한 화농성 골수염 1예와 하지의 개방성 골절 후에 손상되지 않은 경추에 발생한 예와 전이성 종양으로 오진되었던 다발성 화농성 골수염 1예를 경험 하 있기에 문헌 고찰과 함께 보고하는 바이다.

참 고 문 헌

- Lannelongue, O : De L'osteomyelite Arque Pendant la Croissance, Paris, Asselin, 1897 (Quoted in Emery, S.E., Chan, P.D.K., and Woodward, H.R. : Treatment of hematogenous pyogenic vertebral osteomyelitis with anterior debriment and primary bone grafting, Spine, 14(3) : 284-291, 1989.).
- Digby, J.M., and Kersley, J.B. : Pyogenic non-tuberculous spinal infection, j. Bone Joint Surg., 61(B) : 47-55, 1970.
- Stauffer, R.N. : Pyogenic vertebral osteomyelitis, Orthop. Clin, North Am., 6 : 1015-1027, 1975.
- Kulowski, J. : Pyogenic Osteomyelitis of the spine : An analysis and discussion of 102 cases, J. Bone Joint Surg., 18 : 343-364, 1936.
- Ross, P.M., and Flemming, J. : Vertebral body osteomyelitis : spectrum and natural history A retrospective analysis of 37 cases, Clin. Orthop., 118 : 190-198, 1976.
- Batson, O.V. : The function of the vertebral veins and their role in the spread of metastasis, Ann. Surg., 112 : 138-149, 1940.
- Wiley, A.M., and Trueta, J. : The vascular anatomy of the spine and its relationship to pyogenic vertebral osteomyelitis, J. Bone Joint Surg., 41(B) : 796-806, 1959.
- Loyd, T.V., and Johnson, J.C. : Infections cervical spondylitis following traumatic endotracheal intubation, Spine, 5(5) : 478-9, 1980.
- Milgram, J.W., and Ronine, J.S. : Spontaneous osteomyelitis complicating a compression fracture of the lumbar spine. A case Report, Spine, 7(2) : 179-182, 1982.
- Griffiths, H.E.D., and Jones, D.M. : Pyogenic infection of the spine : A review of twenty-eight cases, J. Bone Joint Surg., 53-B : 383-391, 1971.
- Waldvogel, F.A., and Vasey, H. : Osteomyelitis : The past decade, N. Engl. J. Med., 303-370, 1980.
- Frederrckson, B., Yan, H., and Olans, R. : Management and outcome of pyogenic vertebral osteomyelitis, Clin. Orthop., 131 : 160-167, 1978.
- Cloward, R.B. : Metastatic disc infection and osteomyelitis of the cervical spine surgical treatment, Spine, 3(3) : 194-201, 1987.
- Emery, S.E., Chan, P.D.K., and Woodward, H.R. : Treatment of hematogenous pyogenic vertebral osteomyelitis with anterior debriment and primary bone grafting, Spine, 14(3) : 284-291, 1989.

-Abstract-

Three Cases of Unusual patterns of Pyogenic Spondylitis

Myun Whan Ahn, Dae Jin Suh, Jong Chul Ahn and Joo Chul Ihn

*Department of Orthopedic Surgery
College of Medicine, Yeungnam University
Taegu, Korea*

Pyogenic vertebral osteomyelitis is rare. It most commonly occurs at the lumbar area and in the fifth to seventh decades of life. Most individuals present with back pain, abdominal pain, hip pain and meningeal syndrome.

We experienced three cases of unusual patterns of pyogenic osteomyelitis. The first case developed after sepsis. The second case developed after open fracture and infection of other site. The third case was misdiagnosed as metastatic cancer. We present these cases with a brief review of literatures.

Key wards : Pyogenic, Spondylitis