

관골부에 발생한 Intramuscular lipoma 1례

영남대학교 의과대학 성형외과학교실

홍정수 · 이대훈 · 설정현

영남대학교 의과대학 병리학교실

최원희

서 론

일반적으로 지방종은 신체의 피하조직이나 연조직에 부드럽고 움직이는 무통의 종양이 한 개 혹은 여러개가 발생하는 양성종양이다.

그러나 근육내에 발생하는 근육내 지방종(Intramuscular lipoma)은 주로 상하지의 골격근내에 생기며 근육의 bundle사이에서 침윤(Infiltrating)양상으로 발생된다.

본 교실에서는 드물게 안면 관골부에 발생한 intramuscular lipoma 1례를 치험하였기에 이에 보고 하고자 한다.

증 례

- 환 자 : 김○○, 여자 49세
- 주 소 : 좌측 관골부에 생긴 mass(5.0×5.0cm 크기)
- 과거력 : 10년전에 좌측 관골부에 둔한 외상을

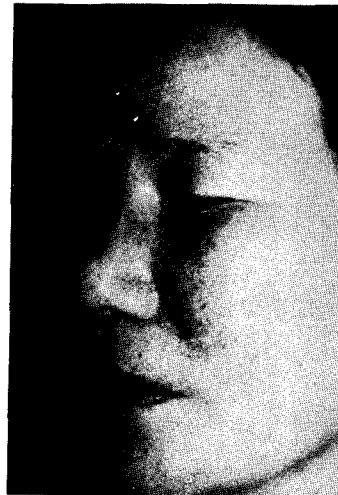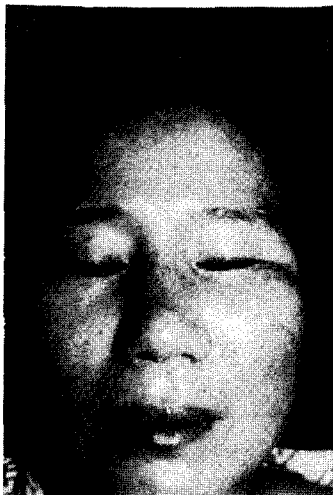


Fig. 1. Preoperative frontal and oblique views.

입은후 상기 덩어리가 서서히 생겼으며 수년전에 이를 없애기 위해 한방에서 성분을 알수 없는 주사를 종양부위에 맞은 경력이 있으나 종양은 소실되지 않고 현재까지 있는 상태임.

- 가족력 : 특기할 사항이 없음.
- 이학적소견 : 본 교실에 입원할 당시 종양의 성상은 관골부 및 하안검부 일부가 약간 융기되어 있었고 압통이나 외부에 상처는 없이, 움직이지 않고 딱딱하지 않는 5.0cm×5.0cm크기의 종양으로, 덩어리 위에서 약간의 pulsation을 촉진할 수 있었다(Fig. 1).
- 진단 : Vascular malformation, foreignbody granuloma나 양성종양중 섬유종을 의심하였다.

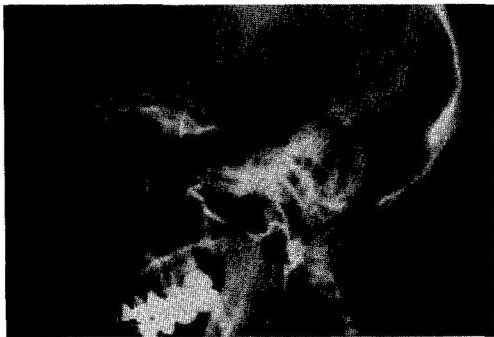
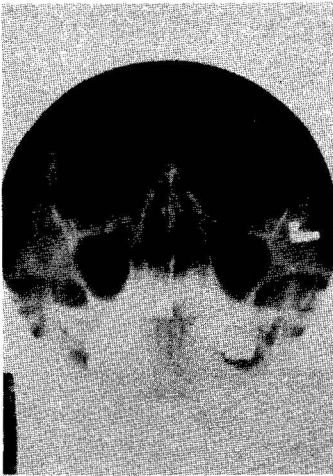

Fig. 2. Waters' view(Left) and angiogram finding of the face(Right).

skull A-P 및 waters view상 안면골에는 이상이 없었다.

혈관의 이상유무를 확인하기 위해 혈관조영술을 시행하였으나 좌측 관골부위에 mass shadow를 제외하고는 혈관에 이상이 없는 정상 소견이었다(Fig. 2).

- 치료 : 전신마취하에 좌측 안검부 및 관골을 따라 infraorbital rim상에 hooky stick모양의 절개를 가해 피하조직을 분리하였다. 심한 조직유착과 출혈이 있어 수술시야는 좋지 않았으나 안면근육과 지방조직이 섞인 종괴를 대부분 제거하였으나 접근하기가 힘든 심부

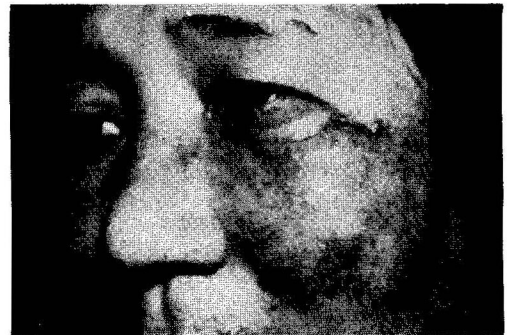
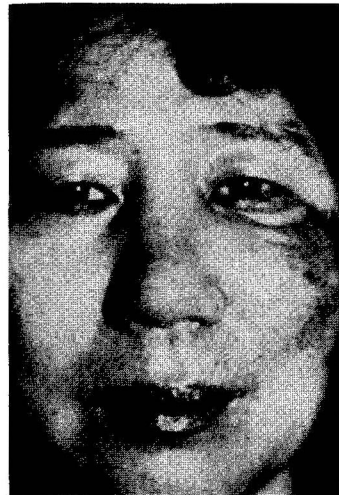
Fig. 3. The patients is shown 3 weeks postoperation.

Wound revealed marked irregular skin contraction on the left malar area.

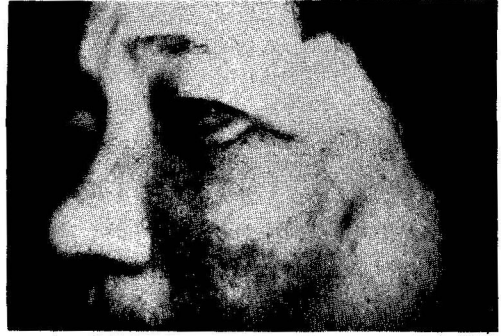
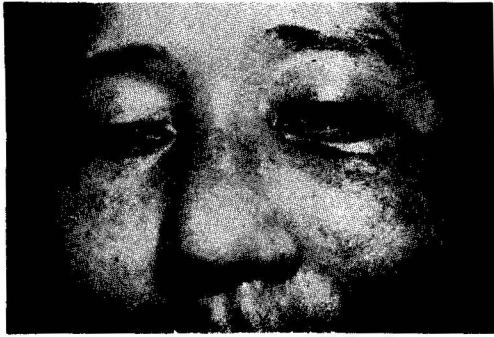
Fig. 4. The patient is shown 3 months postoperation
Skin contraction and swelling is much improved on the left malar area.

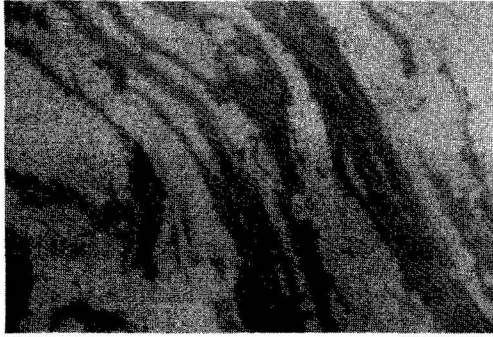


Fig. 5. Photomicrography(x40, Left) (x100, Right). Tumor revealed mature fat cells surrounding and separating irregular bundles of muscles. Some of the entrapped muscle fibers exhibited varying degrees of atrophy.

조직에 일부 종양이 남아있는 incomplete excision을 하였다. 지혈과 drain을 넣은 후 압박처치로 수술을 끝내었다.

수술후 상당기간 동안 수술부위에 부종이 있었으나 서서히 소실되었으나 술후 3주경부터 피부에 심한 수축현상이 있어, 경구 prednisolone을 3주일간 및 triamcinolone acetate(Kenalog)를 주1회에 20mg씩 4주일간 피하조직에 직접 주사한후 술후 3개월에 서서히 우측이 소실되며 피부가 정상으로 회복되었다(Fig. 3및4).

현재 수술후 약 6개월이 경과되었으며 재발의 증상은 없는 상태이다.

• 조직학적 소견 : 저배율(×40) 소견으로 골격근 사이에 성숙된 지방세포를 볼 수 있고 entrapped muscle fiber는 위축된 양상을 보여준다. 고배율(×100)상 분리된 불규칙적인 골격근 섬유와 성숙된 구형이나 사각형의 지방세포를 보이며 그 핵은 세포주변으로 몰려 있다(Fig. 5).

고 찰

지방종은 신체의 어느 부위에서나 발생될 수 있으나 superficial lipoma는 어깨, 목 등이나 복부에 잘 생기고 subfascial(deep seated) li-

poma는 흉벽이나 복강내 혹은 손목이나 손등에 잘 올수 있다.

특히 근육내지방종은 사지의 큰 근육이 있는 대퇴부, 어깨 상완에 잘 생기며 모든 연령에 생길수 있으나 주로 30내지 60세에 잘 생기며 남녀의 구별없이 발생된다.

이들 대부분의 종양은 천천히 성장하고 통증이 없지만 때때로 움직이면 통증이 생기고, X-ray소견상 일반적인 지방종처럼 radiolucent하게 보인다.

병리학적 소견상 intramuscular lipoma는 unencapsulated되고 주위 근육과 강하게 유착된 불규칙적인 황색의 지방조직모양을 보인다.

조직학적 소견은 성숙된 지방세포가 골격근 주위와 그 내부에 침습되고, 그 속에 있는 근육조직은 위축된 양상을 보인다. 그리고 종양 속에 때때로 모세혈관이 보이지만, 전반적으로 poorly vasculized tumor이다^{2,3)}.

두경부에 발생하는 intramuscular lipoma는 매우 드물며, 본 교실에서 치험한 안면부에 발생한 근육내지방종은 극히 드문것으로 되어 있다^{4,5)}.

치료는 부적당한 수술후 재발율이 높으므로 주위조직을 포함한 종양의 완전절개를 원칙으로 한다. 첫 절개후 재발되는 시기는 6개월에서 20년사이에서 볼 수 있고 재발한 종양은 처음의 지방종과 비슷하며 악성화하는 경향은 매우 드물다.

Dionne 및 Seemayer⁶⁾는 20례의 intramuscular lipoma중 62.5%에서 재발하였으며, Armed Forces Institute of Pathology에서는 46례의 근육내 지방종중 15%의 재발율을 보고하고 있다.

다만 두경부에 발생한 intramuscular lipoma에 대한 보고례가 극히 드물므로 그 재발율은 알수 없으나 전반적인 근육내 지방종처럼 매우 높을 것으로 추측된다.

다만 완전 절개만이 재발율을 줄일수 있으며 감별진단으로 lipoblastoma, angiolipoma, diffuse

lipomatosis, well differentiated liposarcoma등을 들수 있다^{1,7)}.

요 약

영남대학교 의과대학 성형외과학교실에서 흔히 사지의 골격근내에서 발생되는 intramuscular lipoma중 매우 드물게 관골부 근육에서 발생한 근육내지방종 1례를 치험하였다.

근육내지방종은 성숙된 지방세포가 위축되어 있는 근육속에 불규칙하게 생기는 양성종양으로 지방종의 완전절개만이 재발을 방지하고 완치시킬수 있는 유일한 치료방법이다.

참 고 문 헌

1. Franz M. Enzinger, F.M., and Sharon W. Weiss. : Soft tissue tumor. 2nd ed., The C. V. Mosby Co. 1988. p.327.
2. Mattel SF., and Persky MS. : Infiltrating lipoma of the sternocleidomastoid muscle. Laryngoscope. 93 : 205-207, 1983.
3. Austin R., Mack GR., Townsend CM., and Lack EE. : Infiltrating(intramuscular) lipomas and angiolipomas. Arch. Surg. 115 : 281-284, 1980.
4. Jan Garavaglia., and Douglas R. Gnepp. : Intramuscular(infiltrating) lipoma of the tongue. Oral surgery. 63 : 3, 1987.
5. Bennhoff DF., and Wood JW. : Infiltrating lipoma of the head and neck. Laryngoscope. 88 : 839-848, 1978.
6. Dionne PG., and Seemayer TA. : Infiltrating lipomas and angiolipoma revisited. Cancer. 33 : 732-737, 1974.
7. McCarthy : Plastic surgery. W.B. Saunders Co. 1990. p.3714.

- Abstract -

A Case of Intramuscular Lipoma in the Malar Area

Jung Soo Hong, Tae Hoon Lee and Jung Hyun Seul

*Department of Plastic and Reconstructive Surgery
College of Medicine, Yeungnam University
Taegu, Korea*

Won Hee Choi

*Department of Pathology
College of Medicine, Yeungnam University
Taegu, Korea*

Lipomas are common soft tissue tumor that are usually located in the subcutaneous tissue. And intramuscular lipomas commonly arise in the upper and lower extremities, where they usually involve the large muscles.

Intramuscular lipoma, also referred to as an infiltrating lipoma, is an unusual benign slow growing tumor composed of mature fat cell interdigitating with skeletal muscle.

However, intramuscular lipomas are exceedingly rare in the face. We have been experienced a case intramuscular lipoma that located in the malar area.

Because of the rarity of these tumors and their propensity to recur without adequate surgery, the case report is presented here. Achievement of surgical margin is essential as the recurrent rate may be as high as 15% to 62.5% without complete excision.

Key word : intramuscular lipoma