

폐의 경화성 혈관종 3예 보고

영남대학교 의과대학 병리학교실
김동석 · 최원희 · 이태숙

서 론

폐에서 생기는 경화성 혈관종(sclerosing hemangioma)은 1956년 Liebow¹⁾에 의해 처음으로 기술되었다. 폐의 경화성 혈관종은 드문 양성 종양으로 특징적인 육안소견을 갖고 있고 상당히 다양한 조직소견을 보이며 악성종양과 감별하기 어려울때도 있으며 그 발생기전에 대해서는 논란이 많다.

최근에 저자들은 50대 초반(각각 54세, 52세, 51세)의 여자 환자에서 폐의 경화성 혈관종을 경험하였기에 문헌고찰과 함께 보고하는 바이다.

증례1 : 54세의 여자 환자로 입원 1개월전 전 흉부의 외상으로 흉부 X-선 검사상 우측 전방부 종격동에 종괴음영이 우연히 발견되었으며 담배를 피우지는 않았고 평소에 아주 건강하였으며 당뇨병, 고혈압, 결핵등 별다른 과거력은 없었다. 흉부단순촬영 및 단층촬영에서 우측 전방부 종격동에 경계가 뚜렷하며 점상의 석회 침착을 동반하고 있는 4×5cm 정도의 종괴가 발견되어 과오종으로 의심하여 종괴 적출술을 시행하였다.

증례2 : 52세 여자 환자로서 13개월전 상복부 동통으로 여러가지 검사중 흉부 X-선상 좌측폐 상엽에 경계가 분명한 종괴음영이 우연히 발견

되었으며 동결검사상 혈관종으로 보고되어 종괴적출술을 시행하였다. 환자는 20년전 넘어진 과거력이 있으며 그이의 별다른 증상은 보이지 않았다.

증례3 : 51세 여자 환자로서 4년동안의 좌측 전흉부 동통으로 흉부단순촬영을 시행한바 좌측폐 하엽에 비교적 경계가 뚜렷한 종괴음영이 있어 폐암의 의심하에 좌측폐 하엽절제술을 시행하였다. 전흉부 동통이외는 별다른 증상이 없었다.

병리학적 소견

1. 육안소견

3예가 같이 경계는 분명하였고 출혈성 병소를 다량 보이고 있었으며 회거나 노란육질이 중간 중간에 흩어져 있었다. 증례1에서는 할면이 과립상을 보여 석회침착을 의심할 수 있었고 크기는 각각 4.5×4.5×5.0cm, 6.5×6.0×2.5cm, 5.5×6.0×7.5cm이었다(Fig 1).

2. 광학현미경적 소견

광학현미경 소견상 3예가 거의 같은 소견을 보여 주었다. 종괴들은 피막없이 주위 폐실질과의 경계가 분명했으며 고체상(solid), 유두상(papillary), 경변증(sclerosis) 및 국소 출혈소

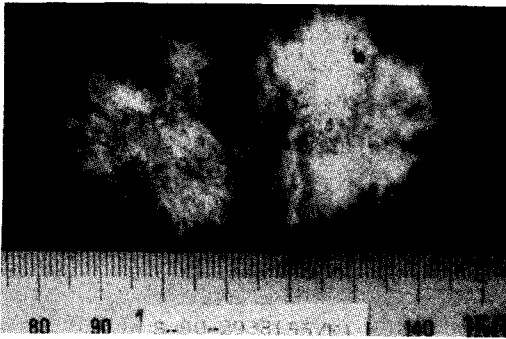


Fig 1. Well circumscribed, slightly lobulated, round, solid mass, 3.8×3.0×3.5cm, containing multiple foci of hemorrhage and calcification.

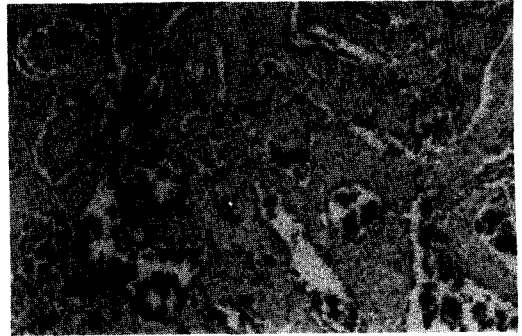

Fig 3. Hemangioma-like channels containing blood clot and sclerotic stroma (H&E, X40).




Fig 2. Solid sheets composed of cuboidal cells with abundant clear cytoplasm (H&E, X100).




Fig 4. Papillary projection lined by small, uniform, cuboidal cells (H&E, X40).

견등을 보였다. 고체상을 구성하는 대부분의 세포들은 비교적 풍부한 호산성 및 투명한 세포질과 난형의 핵을 갖고 있는 균질의 다각형 단핵세포와 과염색성 방추형세포였다. 대부분의 투명세포는 군집을 이루고 있었다(Fig 2). 출혈이 있는 부위에는 혈관중에서 보이는 크고 작은 혈관의 증식을 보였다. 어떤 혈관은 혈관 내피세포에 싸여 있었지만 많은 곳에서는 내피 세포없이 관강내에 상당량의 혈피를 갖고 있거나 폐포상피(pneumocyte)와 유사한 입방세포로 싸여 있었다. 어떤 부분은 유두상 증식을 보였는데 균일한 입방세포로 둘러싸여 있었다(Fig




Fig 5. Occluded channels due to densely sclerotic stroma (H&E, X40).

3, 4). 경화증으로 관강이 좁아지거나 완전히 막히기도 하였으며 간질조직은 균질의 교원조

직으로 석회화 침착(증례 1)과 함께 대치되기도 하였다(Fig 5). PAS염색은 음성반응을 보였다.

고 찰

Liebow¹⁾ 등은 폐장에서 드물게 발생하는 유두상병변을 경화성 혈관종이라 하였다. 조직학적 특징은 Gross등²⁾이 피부에서 기술한 병변과 동일한 소견으로 경화증의 경향을 보이는 혈관의 증식, 폐포내로의 유두상형성과 이형세포의 증식, 출혈, 지방 및 헤모시데린을 탐식한 조직구의 침윤 등이다. 이 병변은 30에서 40대 여자의 우폐하엽이나 좌폐상엽에 호발하고 임상적으로 증상이 거의 나타나지 않는다고 하나 많은 경우에 있어서 객혈, 기침, 가래의 증상 및 호흡기 감염의 과거력을 갖고 있다³⁾. 흉부 단순촬영에서는 경계가 선명한 엽상의 고립성 종양의 음영이 특징적으로 나타난다⁴⁾.

본 예들은 광학현미경상 Liebow & Hubbell이 처음 기술한 소견과 동일하므로 경화성 혈관종이라 할 수 있겠다. Liebow & Hubbell은 이 병변을 혈관의 증식성 병변으로 기술하였지만 발생기원에 관하여 많은 논란이 있었다. 전자현미경의 미세구조를 기본으로 하여 볼 때 Haas⁵⁾는 Weibel-Palade bodies, 포음성 소포와 내피세포의 합당한 소견을 보여주므로써 기원세포가 혈관의 내피세포임을 주장하였다. 이에 반하여 Hill등⁶⁾, Kennedy등⁶⁾, 홍등⁷⁾은 증판체, 교소체와 세포막의 interdigitation을 보여주므로 각각 미분화상피세포(undifferentiated epithelial cells)와 폐포상피 유형 II가 기원세포임을 주장하였고 이를 Navas등⁸⁾이 뒷받침해 주었다. 특히 Kennedy⁶⁾는 경화성 혈관종이라는 진단명보다는 유두상 폐포상피종(papillary pneucytoma)이라는 이름을 선호하였다. 이와같이 전자현미경에 의한 기원세포의 이견은 전자현미경의 근본적인 제약성 때문이라 생각된다. 최근 Katzentein등⁹⁾은 전자현미경이외에 조직화학적, 면역화학적

및 전기영동을 사용하여 기원세포가 중피세포임을 밝히고 경화성 혈관종이 양성 상피성 중피종(benign epithelial mesothelioma)의 한 형태임을 주장하였다. 또한 Nagata등¹⁰⁾은 면역조직화학적으로 폐포상피 유형 II의 표면활성제(surfactant)에 양성반응을 보이고 내피세포의 Factor VIII과 조직구의 리소짐에 음성반응을 보임으로써 기원세포가 폐포상피 유형 II의 분화를 보이는 상피세포임을 증명하였다. 이처럼 조직발생에 관하여 여러 이견이 있지만 요즈음은 내피세포보다 폐포상피 유형 II의 기원에 더 중점을 두고 있다.

감별진단으로는 양성투명세포종(benign clear cell tumor)이 있는데 이것은 경화성 혈관종보다 폐실질의 말단에 위치하며 당질이 더욱 풍부하고 비만세포의 침윤은 관찰되지 않는다¹¹⁾. 본 증례들은 비만세포의 분포와 함께 PAS에 음성반응을 보였으므로 감별이 가능하다. 이 종양은 양성으로 의과적 절제술만으로도 완치가 가능하다.

요 약

폐의 경화성 혈관종은 비교적 드문 양성 질환으로 특이한 방사선 소견을 보여주나 조직소견이 상당히 다양하여 동결절편이나 조직생검시 악성조양과 감별하기가 어려울 수 있다. 최근 저자들은 54세, 52세, 51세의 여자환자에서 각각 발생한 경화성 혈관종 3예를 경험하였다. 광학현미경상 이들은 Liebow등이 기술한 소견과 일치하였다. 기원세포에 관해서는 아직 논란이 많으나 최근 내피세포보다는 상피세포에 더 중의를 기울이고 있다.

참 고 문 헌

- 1) Liebow, A. A. and Hubbell, D. S. : Sclerosing hemangioma(histiocytoma, xanthoma)

- of lung. cancer, 9 : 53, 1956.
- 2) Gross, R.E. and Wolbach, S.B. : Sclerosing hemangiomas : Their relationship to dermatofibroma, histiocytoma, xanthoma and to a certain pigmented lesions of the skin. *Am. J. Pathol.*, 19 : 533, 1943.
 - 3) Haas, J.E., Yunis, E.J. and Totten, R.S. : Ultrastructure of a sclerosing hemangioma of the lung. *Cancer*, 30 : 512, 1972.
 - 4) Kay, S., Still, W.J.S. and Borochovit, D. : Sclerosing hemangioma of the lung. An endothelial or epithelial neoplasm? *Hum. Pathol.*, 8 : 468, 1977.
 - 5) Hill, G.S. and Eggleston, J.C. : Electron microscopic study of so-called "pulmonary sclerosing hemangioma" : Report of a case suggesting epithelial origin. *Cancer*, 30 : 1092, 1972.
 - 6) Kennedy, A. : "Sclerosing hemangioma" of the lung : An alternative view of its development. *J. Clin. Pathol.*, 26 : 792, 1973.
 - 7) 홍성란, 조혜재, 백인기, 고일향 : 폐장에서 발생한 경화성 혈관종 : 2예 보고. *대한병리학회지*, 20(1) : 84, 1986.
 - 8) Navas Palacios, J.J., Escribano, P.M., Toledo, J., Garzon, A., Larru, E. and Palomera, J. : Sclerosing hemangioma of the lung : An ultrastructural study. *Cancer*, 44 : 949, 1979.
 - 9) Katzenstein, A.L.A., Fulling, K., Weise, D.L. and Battifora, H. : So-called sclerosing hemangioma of the lung : Evidence for mesothelial origin. *Am. J. Surg. Pathol.*, 7 : 3, 1983.
 - 10) Nagata, N., Dairaku, M., Ishida, T., Katsuno, S. and Tanaka, K. : Sclerosing hemangioma of the lung : Immunohistochemical characterization of its origin as related to surfactant apoprotein. *Cancer*, 55 : 116, 1985.
 - 11) Carter, D. and Eggleston, J.C. : Tumors of lower respiratory tract. *Atlas of tumor pathology, Fascicle 17, 2nd series.* Armed Forces Institute of Pathology, Washington, DC, 1979.

- Abstract -

Sclerosing hemangioma of lung

- 3 case report -

Dong Sug Kim, Won Hee Choi, Tae Sook Lee

Department of Pathology

College of Medicine, Yeungnam University

Taegu, Korea

Sclerosing hemangioma of the lung is uncommon benign neoplasm of uncertain histogenesis. Their radiologic appearance is relatively distinct and well defined. Recently we experienced 3 cases of sclerosing hemangioma of the lung in 54, 52, 51 years old women. The light microscopic findings are similar to the features reported by Liebow and Hubbell(1956).

Key words : Lung, sclerosing hemangioma.