

하악골 시상골 골절단술시 MINIPLATE 에 의한 RIGID FIXATION

한림대학교 의과대학 구강악안면 외과학교실
조병욱 · 이용찬 · 양응석 · 유하식

RIGID FIXATION BY MINIPLATE IN THE MANDIBULAR SAGITTAL SPLITRAMUS OSTEOTOMY.

Byoung - Ouck Cho D.D.S., Youg - Chan Lee D.D.S.

Yong - Seog Yang D.D.S.,* Ha - Sik You D.D./S.

Dept. of Oral and Maxillofacial Surgery, College of medicine Hallym University.

— Abstract —

This is a report of 4 cases of the surgical correction of mandibular prognathism with chief complaint of mastication difficulty, facial asymmetry and protrusive chin.

We performed sagittal split ramus osteotomy for the prognathism. we used the repositioning plate for conserving the condylar segment into its original position and fixed the osteotomized bone segments rigidly with adjustable monocortical plate.

Intermaxillary fixation was performed during 2 weeks.

As a result, we found the following advantage.

1. Rigid fixation effect like the fixation by the tandem screw.
2. Decreased postoperative swelling.
3. It is needless to do the stab incision for the transbuccal set instrument.
4. It is more convenient to perform the rigid fixation in the monocortical plate method than screw technique.

목 차

- I. 서 론
- II. 증 례
- III. 총괄 및 고찰
- IV. 결 론
- 참고문헌

I. 서 론

시상골 골절단술시 고정방법에는 강선고정, 나사고정, 골판고정 등의 방법이 주로 사용되어 왔다.

강선 고정 방법에는 circumferential wiring 및 하연 강선 고정법, 상연강선 고정법 등이 사용되어 왔으나 확고한 고정이 힘들고 고정기간이 길며 회복율이 높아서 최근에는 회복율을 감소시키기 위해 Epker등¹⁾에 의해 골격강선 고정법이 사용되었다.

나사에 의한 고정법은 Spiesel²⁾, Niederdelmann등³⁾에 의해 시도되었으나 이 같은 방법은 악관절 과두간 거리의 변화가 일어나 과두의 전위를 야기시키는 단점이 나타나 Lindorf등⁴⁾에 의해 positional screw 인 Tandem screw 가 개발되어 현재 가장 많이 사용되고 있는 방법중의 하나가 되었다. 그

러나 나사를 사용한 경우 약 5mm 정도의 stab incision을 시행해야 하며 transbuccal set를 사용함으로써 교근의 자극에 의한 안면 종창이 야기된다.

이에 본 저자들은 시상골 골절단술시 구강내 절개창내로 골절편 고정에 miniplate를 사용한 결과 stab incision 및 trocar를 사용하지 않음으로써 안면 종창을 감소시키고 입원 기간 동안만, 즉 1-2주 동안의 약간 고정기간만으로도 나사와 유사한 rigid fixation 효과를 얻었기에 이에 보고하는 바이다.

II. 증례보고 및 술식

1. 증례 보고

선천성 안모 기형 및 저작 곤란, 안모 비대칭을 주소로 본원에 내원하여 시상골 골절단술을 시행한 후 miniplate에 의한 외측 피질골 골접합술을 시술한 4례이다.

2. 술식

본 저자들은 Obwegesser - Dalpont 수정법에 의해 하악골 시상골 골절단술을 시행하였으며 골절편의 고정은 miniplate를 사용하였고 과두 골편의 중심 교합위 보존을 위해 repositioning plate를 사용하였다⁵⁾.

과두 골편의 재위치 과정이 끝난 후에 monocortical plate를 사용하여 절단면사이의 고정을 시행한다. 골편이 중심교합위로 유지되고 있는 동안 1.6 mm self-tapering drill을 이용하여 구멍을 형성하고 근심골편, 원심골편을 각각 2개의 나사로 고정시켰다. 나사를 삽입하는 동안 골편에 형성된 구멍이 eccentricity를 갖지 않도록 주의할 해야 한다. 따라서 drill bit를 나사의 core 직경에 맞도록 선택해야 하며 drilling은 골편에 수직되게 시행하고 치밀골은 한번에 뚫어야 한다⁶⁾.

치밀골의 두께는 대개 3mm 정도이고 나사의 thread 간의 거리는 약 1mm 정도이므로 나사 고정은 약 3개 정도의 thread에 의해서 이루어진다. 따라서 과도한 drilling에 의해서 cylinder형의 구멍이 아니라 cone모양의 구멍이 형성되며 1-2개의 thread를 감소시키는 결과를 나타내게하여 plating solidity가 감소하게 된다. 또한 과도한 drilling은 bone hole내에 microfracture를 일으킨다^{6,7)}.

screw tightening을 위해 screw-holding screw dri-

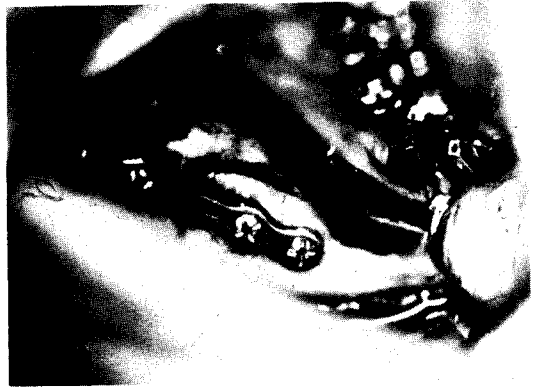

그림 1. 시상골 골절단술후 절단 부위를 miniplate를 사용하여 고정시킨 모습.

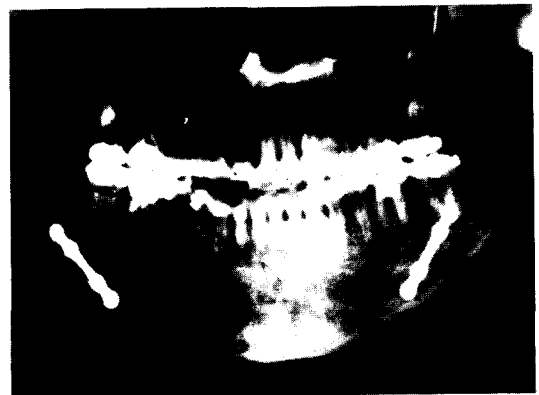


그림 2. 하치조 상방 및 치근 하방에 miniplate를 나사로 고정시킨 orthopantomogram 상.

ver를 사용하여 2번정도의 회전을 시행하고 난 뒤 conventional screw driver를 사용하였다. 과도한 tightening으로 인해서 나사의 thread에 뒤틀림이 발생하지 않도록 하였으며 절단부위의 형태에 맞추어 골판을 구부려 주었다. 나사는 먼저 후방부위부터 고정시킨 후에 전방부위를 고정시켰다(그림 1).

골판의 위치는 저작시 하악에 전달되는 장력을 고려하여 tension site 즉 ideal osteosynthesis line이 형성되는 치근 하방 및 하치조신경 상방에 위치시켰다^{7,8)}(그림 2).

III. 총괄 및 고찰

하악골 시상골 골절단술은 1942년 Schardt에 의해 처음으로 소개되었으나 실제적으로 임상예

응용한 것은 1957년 Obwegesser 등에 의해 이루어졌다⁹⁾.

Obwegesser는 하악의 수직상행지를 시상으로 분할하는 방법을 소개하였으며 Moose, Schardt, Kazanjian 등에 의해 초기에 제안된 술식에서 많이 향상되었으며 Dalpont¹⁰⁾에 의해 더 넓은 골절축면과 우각부의 심미적 향상이 이루어졌다. Epher와 Shendel¹¹⁾은 Obwegesser - Dalpont의 변형된 술식을 소개하였는데, 이것은 종래의 술식으로 하악의 근심 골편에 나타나는 혈액 빈혈의 정도를 감소시키기 위해 골막과 교근, 대익돌근 부착부위의 넓은 이단을 없앤 것이다.

이러한 연구노력을 통하여 시상골 골절단술 시행 후 나타나는 여러 합병증이 감소되었으나 대표적인 몇가지 합병증에 있어서는 뚜렷한 개선이 나타나지 않았다. 그 중에서 가장 대표적인 합병증은 회귀 성향으로 대개의 경우 30%내외의 높은 재발율을 보이고 있는 것으로 보고되었다^{12, 13, 14, 15)}.

이러한 회귀성향에 대해서 정확한 재발의 원인이나 요소에 대해서는 여러 학자들에 의해 보고되어 왔는데 대개 다음과 같은 요소들이 작용하고 있는 것으로 볼 수 있다. 즉 1) 절단 부위의 고정법 2) 약간 고정 기간 및 하악골 이동량 3) 교합 상태 4) 과두 돌기의 위치 5) 하악 평면각의 크기 등에 관련되는 문제로 볼 수 있다^{11, 13, 16, 17, 18)}.

시상골 골절단술시행 후 상설골근과 교근, 내익돌근사이에 moment force가 발생하게 되고 이 짝힘으로 원심 골편의 전방 이동량이 증가함에 따라 지축으로 부터의 거리가 증가하며 따라서 상설골근에 가해지는 장력이 증가하여 원심골편의 시계 방향의 회전량이 증가되어 회귀성향이 일어나게 된다.

Steinhäuser¹⁹⁾, Wessberg등²⁰⁾은 상설골근에 의한 회전량을 감소시키기 위해 상설골근 절제술을 시행하였으나 절제하지 않았을 경우와 큰 차이를 보이지 않았다고 보고하였다. Will등²¹⁾은 원심 골편에 가해지는 장력은 과두 돌기를 포함하는 근심 골편의 위치 변화를 초래하여 근심 골편은 후상 방향으로 이동한다고 보고하였다. 이 같은 현상은 원심 골편과 근심 골편이 강선에 의하여 고정되어 절단부 사이가 강고하지 못한 경우 더욱 심해지는 것으로 관찰되었다. 따라서 절단부사이를 골판이나 나사를 이용하여 강고히 접합시킴으로서 근, 원심

골편사이의 연동 현상을 막고 교익 삼각건과 상설골의 장력에 저항하여 회귀성향이 높아져 최근에는 Eperker등¹¹⁾에 의해 Skeletal wiring 방법을 이용하여 회귀성향을 감소시켰다. 그러나 강선에 의한 고정은 확고한 고정도가 나쁘고 고정 기간이 길며 다른 고정 방법보다 회귀율이 높은 것으로 보고되었다.

나사를 이용하는 방법은 1974년 Spiesel²²⁾에 의해 3 traction screw 방법이 발표되었으며 1984년 Niederdelmann³⁾에 의해 2 set screw와 1 traction screw를 혼합하여 사용하는 방법이 개발되었다. 그러나 위와 같은 방법은 사용하는 나사에 의해 인력 (traction force)이 발생하여 골접합 후 과두돌기의 위치 변화 및 과두간 거리의 변화를 야기시켜 재발의 원인이 되었다. 이러한 단점을 해소하기 위해 1986년 Lindorf⁴⁾에 의해 positional screw인 Tandem screw가 개발되어 과두돌기의 위치가 나사에 의한 고정에 의해서 변화하지 않도록 할 수 있게 되었다.

1949년 Danis등²²⁾에 의한 Axial compression 원리가 보고된 이후 1960년대 ASIF의 학자 및 Luhr²³⁾에 의해 Self-tightening compression plate가 개발되었고 1971년 Spiesel²⁴⁾ 1973년 Shilli²⁵⁾, 1974년 Becker등²⁶⁾에 의해 악안면 영역에 이용되어 왔으나 압박골 접합술을 사용한 결과 골절부위에 지속적으로 힘이 작용함으로 골절된 양상이 특이한 경우 술 후 1주일 이내에 교합이상이 초래되고 하악골의 해부학적 형태에 의해 이상적인 osteosynthesis line인 장력을 받는 부위에 시술하기가 어렵고 bending 하기가 어려워 하악골 표면의 만족성과 일치하지 않는 경우 하악골 설측의 해부학적 변형 및 악관절 이상을 초래하였다^{27, 28, 29, 30)}. 최근에는 생체역학적으로 보다 우수하며 bending이 보다 용이한 외측 피질골을 이용한 고정법이 1973년 Michelet³¹⁾에 의해 보고된 이래 1975년 Champy³²⁾에 의하여 즉 하악골에서 저작근에 의해 발생하는 tension site에 골판을 위치시킴으로써 압박골 접합술시 하악골의 해부학적 형태로 인해 pressure site에만 시술함으로써 나타나는 문제를 해결하고 동시에 확고한 고정도 얻을 수 있는 방법이 보고되었다. 이 방법은 1978년 Champy와 Lodde⁶⁾, 1982년 Steinhäuser등³³⁾에 의해 악고정 외과술 및 악골 골절에 이용되었다.

하악골 골접합에 있어 하악 외측 피질골의 해부학적, 역학적 검토 및 나사못의 인장력, 저항과 전단 강도의 관찰 결과 외측 피질골을 이용한 골접합술은 교합에 의해 발생한 부하에 충분히 저항할 수 있으며, 교합시 하악골의 치조연변에 인장력 및 골편이개의 원인이 되는 장력을 중화시키기 위해 구치부에서 골판의 위치는 치근을 손상시키지 않는 범위에서 가능한 상방 즉 osteosynthesis line 에 1개의 골판을 위치시키는 것이 바람직 한데 본 저자들도 시상골 골절단술시 수직 절단면이 위치하고 있는 골체 부위에 1개의 골판만 위치시켰다. 따라서 하악골 하연에 stabilizing plate 를 고정시키기 위해 피부 절개를 통한 transbuccal set 의 사용이 불필요해짐으로써 교근의 자극에 의한 심한 안면 종창이 감소되었다. 그러나 골절단부의 접합에 골판을 사용함으로써 근, 원심 골편사이의 연동 현상을 방지하고 교의 삼각건과 상설골근의 장력에 저항하여 재발율을 감소시켰지만, 강고한 골판 고정 후에도 회귀성향이 나타나는 것으로 보고되었는데³³⁾ 이것은 과두 골편의 위치가 수술과정 동안에 변화가 일어나고 그 변동된 위치에서 강고한 고정이 이루어지게 되어 골판 고정 술식의 특성상 접합부 사이의 보상적 변화가 차단되어 악간 고정성이 제거되는 직후에 과두돌기가 원래의 위치로 돌아감으로써 회귀성향이 일어나는 것으로 추정되었다. 따라서 회귀성향을 방지하기 위해 골절단부에 대한 강고한 고정뿐만 아니라 술전 술후의 과두 위치 상태가 그대로 유지되어야 할 것으로 사료되어 본 저자들은 근심 골편과 상악골사이를 골판 및 나사를 이용하여 하악골 과두의 중심교합위의 보존을 확고히 하였다⁵⁾.

외측 피질골 골접합술을 시행한 후 생체 역학 실험을 한 결과 수술후 즉시, 5주후, 9주후, 14주를 비교한 결과 확고한 고정도에 있어 큰 차이를 발견하지 못하였으며³⁴⁾ 골성 융합의 기전도 압박골 골접합술의 경우와 같이 가골 형성이 아닌 primary healing 이 일어나는 것으로 알려졌다. 절단 부위가 원래의 골과 유사한 새로운 Lamellar bone 으로 대체되는 contact healing 과 절단골편의 안정성이 유지되는 경우 틈새로 lamellar bone 이 직접 채워지는 gap healing 을 이루게 되어 나타났다³⁵⁾.

Szabo³⁷⁾는 Monocortical plate 를 사용하면 술후 부정 교합의 발생 빈도가 낮다고 보고하였는데,

이는 intraoral intervention, 유연한 골판의 성질, 하악골에 대한 압박력의 부재 때문이라고 하였으며, 시상골 골절단술시 나사를 이용하는 대신 miniplate 를 사용하면 나사사용시 나타나는 부작용 즉, 나사에 의한 하치조 신경의 직접적인 손상이나 골편에 대한 강한 압박을 감소시킬 수 있었다.

IV. 결 론

본 저자들은 하악골 골절단술시 miniplate 를 사용하여 외측 피질골 골접합술을 시행한 결과 다음과 같은 양호한 결과를 얻었다.

1. tandem screw 에 의한 확고한 고정과 같은 결과를 얻을 수 있었다.
2. 교근의 자극에 의한 안면 종창이 감소되었다.
3. transbuccal set 를 사용하지 않음으로써 부가적인 피부 절개없이 시행가능 하였다.
4. 나사에 의한 고정보다 시술이 간편하였다.

참 고 문 헌

1. Gallagher D.M. and Albert E., Carlotti, Jr. : Strabability in Bimaxilla surgery, Surgical correction of dentofacial deformities Vol III : 53 : 57, 1985.
2. Spiessl B : Osteosynteses bei sagittler osteotomie nach Obwegeser - Dalpont In : k. Schchard : Fortscher, Kiefer - u, Gesichtschir. Bd. XVIII. Thieme, Stuttgart 1974.
3. Niederellmann H, Buhrmann k, Collins FJW : Stellschraube, Adjuvans in der Kieferorthopadischen Chirurgie. Dtsch. Z. Mund - Kiefer Gesichtschir. 3 : 62, 1984.
4. Lindorf HH : Sagittal split osteotomy with tandem screw fixation, technique and results. J. Max. Fac. Surg. 14 : 311, 1986.
5. 조병욱, 이영호, 남중훈 : 하악골 시상골 절단술시 하악골 과두의 중심 교합위의 보존. 대한구강악안면외과학회지. 13 : 65, 1987.
6. Champy, : Mandibular osteosyntesis by mature screwed plates via a buccal approach. J. Max. Fac Surg. 6(1978), 14.
7. Krugh, E, Schilli W. : Oral and maxillofacial traumatology. 1986.

8. 조병욱, 이형상, 김상천 : 하악골 골절시 골판을 이용한 임상적 연구 인간과학. 11 : 383, 1987.
9. Trauner R, Obwegessor H : Surgical corection of mandibular prognathism and retrognathia with considerations of genioplasty. Operation methods for microgenia and distocclusion. Oral Surg. 10 : 677, 1957.
10. Dalpont G : Retromolar osteotomy for correction of prognathism. J Oral Surg. 19 : 42, 1961.
11. Schendel SA, Epker BN : Results after mandibular advancement surgery : An analysis of 87 cases. J. Oral Surg. 38 : 218, 1982.
12. McIntosh RB : Experience with the sagittal osteotomy of the mandibular ramus : A 13 year review. J. Oral Surg. 9 : 151, 1981.
13. Ive J, McNeil RW, West RA : Mandibular advancement : Skeletal and dental changes during fixation. J. Oral Surg. 35 : 381, 1977.
14. Reyes - RetanaDahl E : Mandibular advancement surgery : A serial cephalometric radiographic study. MSD Thesis, University of Washinton, 1977.
15. Lake SL, McNeil RW, Little RM, West RA. : Surgical mandibular : a cephalometric analysis of treatment response. Am. J. Orthod. 80 : 376, 1981.
16. Poulton DR. Aare HW : Surgical orthodontic treatment of severe mandibular retrusion. Part II. Am. J. Orthod. 63 : 237, 1973.
17. Reitzils M : The biometry of mandibular osteotomy repair. J. Oral Surg. 38 : 109-116, 1980.
18. Epker BN, Wolford LM, Fish LC : Mandibular deficiency syndrome. Oral Surg. 45 : 329, 1978.
19. Steinhäuser E.W : Advancement of mandible by sagittal ramus split and suprahyoid myotomy J. Oral. 31 : 516-521, 1973.
20. Wessberg GA, Schendel SA, Epker BN : the role of suprahyoid myotomy in surgical advancement of the mandible via sagittal split osteotomies. J. Oral Surg. 40 : 273-277 : 1982.
21. Will LA, Joondeph DR, Hohl TH, : West RA : Condylar position following mandibular advancement : Its relationship to relapse. J. Oral maxillofac. Surg. 42 : 578-588, 1984.
22. Danis R, : Principles and technique of festosteosynthesis. Paris, Massom and Cie, 1949.
23. Luhr H.G. : Zur stabilen Osteosyntheses bei Unterkieferfracturn, Dtsch. Zahnarzt. Z. 23 : 754, 1968.
24. Spiessl, B.G. Schrguss : Das Okklusionsproblem bei der funktion-stabilen osteosyntheses des bezahnten Unterkiefers. Dtsch. Zahn-Mundu. Kieferheilk 57 : 293, 1971.
25. Niederdellmann, H. Schilli W. : Rigid internal fixation of mandibular fractures by means of compression plates, Dtsch, Zahnarzt. Z 28 : 407, 1970.
26. Becker R. : Stable compression fixation of mandibular fractures, Brit. J. Oral Surg. 12 : 13, 1974.
27. 조병욱, 이순관, 박준우, 안명석 : 압박골 접합술을 이용한 하악골의 치료, 대한구강악안면외과학회지 10 : 139-151, 1984.
28. Spiessl B. : New concepts in maxillofacial bones surgery, p. 21, 1976.
29. Schmoker, R. Brown G. : Die feurtiursstabile Versorgung der Unterkieferfrakturen : Indication, Zugang, Osteosynthese mittel, Komplikation, Schweiz Mschr. Zahnheik 93 : 513, 1983.
30. Drommer R. : Die anwendung des compression-splattensystems nach Luhr bei der Vversorgung von Unterkieferfrakturen und Unterkiefer-Konstruktionen auf dem oralen Zugangsweg. Schweiz Mschr Zahnheilk 93 : 107, 1983.
31. Michelet, F.X. Deymes J. and Dessus B. : Osteosynthesis with miniaturized screwed plates via a buccal approach. J. max - Fac. Surg. 6 : 14-21, 1978.
32. Champy, M. Wilk, A. J. M. Schnebelen : Die Behandlung der Mandibularfrakturen mittels Osteosynthese ohne intremaxillare Ruhigstellung nach der Technik von F.X. Michelet, Zahn - Mund - und Kieferheilk 63 : 339, 1975.
33. Steinhäuser E.W. : Bone screws and plates in orthognatic surg. Int. J. Oral Surg. 11 : 209-216, 1982.
34. Ikemura, K. Miyake, M. Yano K. : Osteosynthesiby miniature screwed plates in mandibular fractures Jap. J. Oral Surgery 23 : 111-116, 1982.

35. Gerlack, K.L. Pape, H.D. Nussbaum P, : Untersuchungen zur Belastbarkeit nach der Miniplatten-osteosynthese von Unterkieferfrakture, Dtsch, Z, Kiefer Gesichts Chir. 8 : 363 - 366, 1984.
36. Booth, D.H. : Control of the proximal segment by lower border wiring in the saggital split osteotomy. J. Max. Fac. Surg. 9(1981), 126.
37. Szabo : Champy plates in mandibular surgery. Int. J. Oral Surg. 13 : 290, 1984.

< 질의 및 응답 >

하악골 시상골절단술시 miniplate 에 의한 rigid fixation

-한림의대(조병욱)-

<문 1.> 술후의 악간고정 기간은 얼마였으며, 양측에 각각 1 개씩의 miniplate 만으로도 충분한 rigid fixation 이 가능하였나? (서울치대 : 김경원)

<답 1.> 술후 약 2 주간의 악간고정을 시행하였으며, 저작근에 의해 발생되는 tension site 인 하이공 후방의 이상적인 osteosynthesis line 인 치근 및 치조관 상방에 plate 를 위치시켰으므로 각각 1 개씩의 plate 장착만으로도 충분한 고정이 가능하였다고 본다.

<문 2.> stab incision 및 trocha 사용시 안면종창과 반흔이 단점임을 지적하셨는데 질의자의 경험에서는 동일한 방법의 사용시 그러한 단점을 경험하기 어려웠다. 정말 단점으로 지적할 수 있을지? (연세치대 : 박형식)

<답 2.> 본 교실에서도 시상골절단술후 주로 lag screw 에 의한 나사고정법을 시행하곤 했는데 이 경우 종종 trocha 의 교근 천공에 의한 약간의 안면종창의 결과를 경험하곤 했다. 그러나 구강내를 통한 miniplate 의 직접 고정시 교근 천공을 피하므로 안면종창이 감소됨을 경험하였으며 lag screw 와 유사한 확고한 고정의 효과를 얻을 수 있었다.

<문 3.> 증례 2 에서 lower facial Ht. 가 크게 보이는데 reduction genioplasty 는 고려하지 않았나? (연세치대 : 박형식)

<답 3.> 술전 및 술후 Ga-Sn:Sn-Me 의 비율이 각각 75:83, 75:77 이고 Sn-St:St-Me 의 비율이 각각 24:52, 24:50(mm 단위)에서 reduction genioplasty 는 고려하지 않았다.